W. BRÜNINGS

Die direkte Laryngoskopie, Bronchoskopie und Oesophagoskopie.

Wiesbaden,
Verlag von J. F. Bergmann

The University Library
Leeds

Medical and Dental
Library

WB 200
BRU

STORE

30106 004172077

SCHOOL OF MEDICINE.
UNIVERSITY OF LEEDS.
J68

DIE DIREKTE

LARYNGOSKOPIE, BRONCHOSKOPIE

UND

OESOPHAGOSKOPIE.

Path. Larynx H
STORE A-2-2

SCHOOL OF MEDICINE
UNIVERSITY OF LEEDS.

DIE DIREKTE

LARYNGOSKOPIE, BRONCHOSKOPIE

UND

OESOPHAGOSKOPIE.

EIN HANDBUCH FÜR DIE TECHNIK DER
DIREKTEN OKULAREN METHODEN.

VON

Dr. med. et phil. **W. BRÜNINGS**
PRIVATDOZENT AN DER UNIVERSITÄT FREIBURG I. BR.

MIT 87 ABBILDUNGEN IM TEXT UND 35 FIGUREN AUF 19 TAFELN.

WIESBADEN.
VERLAG VON J. F. BERGMANN.
1910.

Nachdruck verboten.
Übersetzungen in fremde Sprachen vorbehalten.
Copyright 1909 by J. F. Bergmann.

UNIVERSITY OF LEEDS
MEDICAL LIBRARY.

Druck von Carl Ritter, G. m. b. H., Wiesbaden.

SCHOOL OF MEDICINE
UNIVERSITY OF LEEDS

Vorwort.

In den letzten zehn Jahren hat die Laryngologie durch die direkten okularen Untersuchungsmethoden der Luft- und Speisewege, vor allem durch die Killiansche Bronchoskopie, eine beispiellose Erweiterung erfahren, deren Aneignung für den in der Praxis Stehenden mit erheblichen Schwierigkeiten verknüpft ist. Denn es handelt sich hier um ärztliche Eingriffe, bei denen die erfolgreiche Durchführung nicht nur von der persönlichen Geschicklichkeit und Entschlossenheit, sondern auch von der völligen Beherrschung eines komplizierten technischen Apparates abhängt, um Eingriffe ausserdem, deren unvermeidliche Lästigkeit für den Kranken nicht durch unsicheres Probieren gesteigert werden darf.

Wenn nun auch diese Schwierigkeiten durch das von mir angegebene Instrumentarium wesentlich eingeschränkt werden konnten, so fehlte es doch bisher an einer erschöpfenden Anleitung für den Gebrauch der neuen Hilfsmittel. Publikation des Manuskriptes meiner broncho-ösophagoskopischen Kurse hätte eine solche keineswegs ersetzen können. Denn die Überlegenheit der persönlichen Anleitung liegt ja nicht nur in dem lebendigen Beispiel, sondern mehr noch in der Möglichkeit, durch Frage und Antwort jeder Unklarheit sofort auf den Grund zu gehen. Ich habe deshalb versucht, die Erfahrungen dieses mündlichen Austausches auch in der schriftlichen Darstellung zu verwerten, indem ich die immer wiederkehrenden Fragen des Anfängers nach systematischer Durcharbeitung in den Lehrgang aufnahm — auch wenn sie gelegentlich mir und manchem Geübteren überflüssig erscheinen mögen.

Ist also in diesem Sinne das Buch „aus der Praxis für die Praxis“ geschrieben, so wurde nebenher auch den wissenschaftlichen Grundlagen der direkten Untersuchungsmethoden mehr Beachtung geschenkt als dies bisher geschah. Es mag sein, dass mir aus meiner Tätigkeit als Physiologe die Neigung anhaftet, in der Mannigfaltigkeit klinischer Erfolge den Blick mehr auf die einheitlichen theoretischen Voraussetzungen zu richten —: Den endoskopischen Methoden kann diese Betrachtungsweise wohl kaum zum Nachteil gereichen, denn in ihnen ist auch der Laryngologie erwünschte Gelegenheit gegeben, ihr klinisches Handeln vielfach auf den sicheren Boden exakter Messung zu gründen.

Aber das Buch stellt sich in erster Linie die Aufgabe, den Leser — auch den Nicht-Laryngologen — in methodologischer Hinsicht so vorzubereiten, dass er schon den ersten broncho-ösophagoskopischen Versuch mit dem Gefühl sicheren Gelingens unternehmen kann. Es schien mir deshalb geboten, die wissenschaftlichen Erörterungen durchweg in eigenen Kapiteln von dem Gang der Untersuchung abzusondern, durch eine sehr weitgehende Gliederung des Stoffes die Übersichtlichkeit zu fördern und auf Grund eines vollständigen Sachregisters sowie zahlreicher Verweisungen im Text ein rasches Nachschlagen zu ermöglichen. Auch hat die Verlagsbuchhandlung durch eine grosse Zahl in den Text gereihter Tafeln die Brauchbarkeit des Werkes in entgegenkommendster Weise erhöht.

Vollständig von der Methodik getrennt habe ich die in dem 1. Teile behandelte endoskopische Technik. Die leidige Instrumentenbeschreibung muss eben breite Seiten in Anspruch nehmen, wenn es sich darum handelt, in Schrift und Bild eine Methode zu übermitteln, die wie kaum eine andere von der Vollkommenheit und dem gründlichen Verständnis des technischen Apparates abhängig ist. Wie sehr dies bei der Broncho-Oesophagoskopie zutrifft, zeigt die einfache Tatsache, dass die Zahl der diese Methoden Ausübenden seit der erst vor 2 Jahren erfolgten Publikation meines Instrumentariums um ein Mehrfaches gestiegen ist und zur Zeit schon etwa 700 erreicht hat. Ich habe mich deshalb im wesentlichen auf dieses beschränken dürfen und die Hilfsmittel anderer Autoren nur so

weit erwähnt, als ihnen eine dauernde praktische Bedeutung zukommt.

Auch in der Methodik ist aus didaktischen Gründen von allen den Literaturangaben Abstand genommen, welche mehr der „Vollständigkeit“ als dem logischen Zusammenhange dienen. Der kundige Leser wird dafür mehr Neues und Unveröffentlichtes antreffen als sonst in Lehrbüchern üblich ist. Ich brauche nur auf die Kapitel II, III 5, IV, V A, VI und VII zu verweisen.

Es dürfte bekannt sein, dass ich die sämtlichen in diesem Buche veröffentlichten Hilfsmittel in der Killianschen Klinik ausgearbeitet und erprobt habe, dass sie nicht selten direkten Anregungen meines verehrten Lehrers ihre Entstehung verdanken, immer aber durch seine Ratschläge und Belehrungen gefördert wurden. Möchten sie dazu beitragen, der Killianschen Methode den ehrenvollen Platz zu erobern, welcher ihr im Arsenal moderner Heilkunst zukommt!

Freiburg im Breisgau
September 1909.

W. Brünings.

Inhalt.

Erster Teil.

Die Technik.

Einleitung.

Seite

Kapitel I. Das Beobachtungsrohr . . . . . 1—25

1. Die optischen Voraussetzungen . . . . . 1— 7
2. Die mechanischen Voraussetzungen . . . . . 7—14
3. Das Prinzip des verlängerbaren Doppelrohres . . . . . 14—16
4. Die praktische Bedeutung der neuen Rohre . . . . . 16—24

Kapitel II. Die Operationsinstrumente . . . . . 26—55

1. Operativ verwendbare Energieformen . . . . . 26—32
2. Sondierende und dilatierende Instrumente . . . . . 32—43
3. Fassende und schneidende Instrumente . . . . . 43—51
4. Spezialinstrumente . . . . . 51—55

Kapitel III. Die Beleuchtung . . . . . 56—99

1. Innenlampe oder Aussenlampe? . . . . . 56—62
2. Lichtquelle, Kondensor, Reflektor . . . . . 63—72
3. Stirnlampe oder Elektroskop? . . . . . 72—75
4. Das Broncho-Elektroskop . . . . . 75—89
5. Anhang: Ältere Lichtquellen . . . . . 89—99

Zweiter Teil.

Die Methodik.

Seite

Kapitel I. **Endoskopische Propädeutik** . . . . . 103—140

1. Die endoskopische Ausrüstung . . . . . 103—121
   Normales Instrumentarium und Hilfsapparate . . . . 104—111
   Die elektrischen Stromquellen . . . . . 111—121
2. Allgemeine Handhabung der Instrumente . . . 121—132
   Handhabung des Elektroskops . . . . . 121—128
   Handhabung der Rohre . . . . . 128—130
   Handhabung der Zangen . . . . . 130—132
3. Endoskopische Vorübungen . . . . . 132—140
   Phantom-Übungen . . . . . 132—138
   Endoskopie an Tieren und Leichen . . . . . 138—140

Kapitel II. **Lokalanästhesie, Narkose, Sauerstoff-Inhalation** 141—173

1. Lokalanästhesie . . . . . 141—154
   Allgemeines . . . . . 141—143
   Applikationsverfahren . . . . . 143—149
   Dosierung . . . . . 149—154
2. Narkose . . . . . 154—155
   Indikationen . . . . . 155—159
   Kontraindikationen . . . . . 159—160
   Statistisches . . . . . 160—162
   Narkosetechnik . . . . . 162—165
3. Sauerstoffinhalation . . . . . 166—173
   Allgemeines, Indikationen . . . . . 166—169
   Technik und Anwendungsweise . . . . . 169—173

Kapitel III. **Die direkte Laryngoskopie** . . . . . 174—209

1. Allgemeines . . . . . 174—180
   Wesen und Wert der Methode . . . . . 174—178
   Kontraindikationen . . . . . 178—180
2. Normale Untersuchungstechnik . . . . . 180—190
   Kriterien der Autoskopierbarkeit . . . . . 180—182
   Anästhesierung . . . . . 182—185
   Normale Untersuchung . . . . . 185—190
3. Fehler und Schwierigkeiten . . . . . 190—196
   Die häufigsten Fehler . . . . . 190—193
   Schwierigkeiten . . . . . 193—196

Seite

4. Die Gegendruck-Autoskopie . . . . . 196—202
Begründung . . . . . 197—198
Technik . . . . . 198—200
Anwendung und Vorzüge . . . . . 200—202
5. Operative Autoskopie . . . . . 202—209
Allgemeines . . . . . 202—203
Eingriffe in Lokalanästhesie . . . . . 204—207
Operationen in Narkose . . . . . 207—209

Kapitel IV. **Trachea und Bronchien** . . . . . 210—241
1. Anatomisches . . . . . 210—224
Darstellungsmethode . . . . . 211—214
Formverhältnisse . . . . . 215—219
Lagebeziehungen . . . . . 219—221
Grössenverhältnisse . . . . . 221—224
2. Physiologisches . . . . . 224—241
Respiratorische Lokomotionen . . . . . 225—230
Respiratorische Lumenänderungen . . . . . 230—239
Pulsatorische und Deglutatorische Bewegungen . . . . 239—241

Kapitel V. **Die direkte Tracheo-Bronchoskopie** . . . . . 242—300

Einleitung.

A. Das syringoskopische Bild . . . . . 244—255
1. Einstellung des Bildes . . . . . 244—250
Lumenbilder und Wandbilder . . . . . 244—246
Die Verdrängung . . . . . 246—249
Typische Rohrstellungen . . . . . 249—250
2. Beurteilung des Bildes . . . . . 250—255
Beurteilung von Wandbildern . . . . . 251—252
Beurteilung von Lumenbildern . . . . . 252—253
Bronchoskopische Messungen . . . . . 253—255
B. Allgemeine Vorbereitungen . . . . . 255—265
Obere oder untere Methode? . . . . . 255—258
Gefahren der Untersuchung . . . . . 258—260
Bronchoskopische Asepsis . . . . . 260—261
Wahl des Rohres . . . . . 261—263
Operationsinstrumente, Assistenz . . . . . 263—265
C. Die untere Tracheo-Bronchoskopie . . . . . 266—280
1. Allgemeines . . . . . 266—269
Anästhesie . . . . . 267—268
Untersuchungsstellung . . . . . 268—269
2. Gang der Untersuchung . . . . . 269—280
Tracheoskopie . . . . . 270—273
Bronchoskopie . . . . . 273—280

Seite

D. Die obere Tracheo-Bronchoskopie . . . . . 280—300
1. Allgemeines . . . . . 280—286
Anästhesie . . . . . 282—285
Untersuchungsstellung . . . . . 285—286
2. Einführung des Rohres . . . . . 286—290
Vorbemerkungen . . . . . 286—287
Einführung im Sitzen . . . . . 287—289
Einführung im Liegen . . . . . 289—290
3. Gang der Untersuchung . . . . . 290—295
Tracheoskopie . . . . . 290—291
Bronchoskopie . . . . . 291—294
Fehler und Schwierigkeiten . . . . . 294—295
4. Lokalisation endoskopischer Befunde . . . 295—300
Tracheographie . . . . . 295—298
Bronchometrie . . . . . 298—300

Kapitel VI. **Direkte Untersuchungen bei Kindern** . . . . 301—314
1. Wichtigkeit der Kinder-Endoskopie . . . 301—303
2. Instrumentarium . . . . . 303—308
3. Direkte Laryngoskopie . . . . . 308—311
4. Direkte Tracheo-Bronchoskopie . . . . . 311—314

Kapitel VII. **Die Oesophagoskopie** . . . . . 315—396

Historischer Überblick.

A. Der Oesophagus . . . . . 319—340
1. Anatomisches . . . . . 320—330
2. Physiologisches . . . . . 330—340
B. Allgemeine Vorbereitungen . . . . . 341—360
1. Das Instrumentarium . . . . . 341—346
2. Voruntersuchung des Patienten . . . . . 347—353
3. Die Oesophagoskopierbarkeit . . . . . 353—361
C. Technik der Untersuchung . . . . . 360—386
Einteilung . . . . . 360—361
1. Die Anästhesie . . . . . 361—365
2. Die Untersuchungsstellungen . . . . . 365—369
3. Die Einführungsmethoden . . . . . 369—379
4. Gang der Untersuchung . . . . . 379—386
D. Besondere Methoden . . . . . 386—396
1. Oesophagoskopie mit Luftaufblähung . . . 386—388
2. Oesophagoskopische Dilatation . . . . . 388—395
3. Retrograde Oesophagoskopie . . . . . 395—396

Alphabetisches Sachregister . . . . . 397—401

Verzeichnis der Abbildungen . . . . . 402—405

Erster Teil.

Die Technik.

Kapitel I.

Das Beobachtungsrohr.

1. Die optischen Voraussetzungen.

Bei der Betrachtung von Körperhöhlen, der Endoskopie, lassen sich nach der Hauptform des untersuchten Organs zwei Arten unterscheiden, die man allgemein als Sphäroskopie und Syringoskopie bezeichnen könnte: Ich meine die Betrachtung kugelförmiger und, im Gegensatz dazu, röhrenförmiger Organe. Es gibt natürlich Übergänge, aber die optischen Bedingungen der Endoskopie sind doch in beiden Fällen so abweichende, dass das Beobachtungsrohr prinzipiell verschiedenen Bau haben muss.

Ein kurzer Hinweis auf diese bisher nicht genügend auseinander gehaltenen Unterschiede kann dazu dienen, die allgemeine Grundform eines „Syringoskops“ und seine Stellung unter den endoskopischen Instrumenten zu charakterisieren.

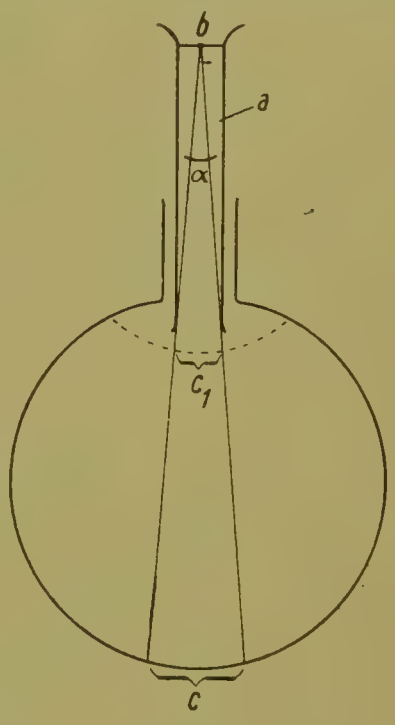

Fig. 1.

Gehen wir von der Betrachtung einer kugelförmigen Körperhöhle aus, so wird ein eingeführtes röhrenförmiges Spekulum a (Fig. 1) von dem Augenpunkt b aus das Stück c der gegenüberliegenden Wand sichtbar machen und zwar mit einer bestimmten Gegenstandsgrösse. Die Grösse der Fläche c, die Gesichtsfeldgrösse ist eine Funktion der Entfernung b c, oder, bei ein und demselben Beobachtungsrohr, des Abstandes der beobachteten Fläche von dem unteren Ende des Rohres. Rückt c in die Stellung

$c_1 = bc/2$, so wird die Gesichtsfeldgrösse auf $^1/_2$ (linear) verringert während die Gegenstandsgrösse auf das doppelte wächst. Daraus folgt als erste Regel: Die Gegenstandsweite vom unteren Rohrende muss für Übersichtsbilder möglichst gross, für genaue Detailbetrachtung möglichst klein gewählt werden.

Die Gesichtsfeldgrösse ist nun ausserdem dem Sehwinkel a proportional. Dieser ist aber eine Funktion der Rohrform, d. h. des Verhältnisses der Rohrlänge zum Rohrdurchmesser, derart, dass bei gleich weiten Rohren der Sehwinkel (praktisch etwa) proportional der Verkürzung, bei gleich langen Rohren proportional dem Durchmesser wächst. Daraus ergibt sich, dass die Beobachtungsrohre in jedem Fall möglichst kurz und weit gewählt werden müssen.

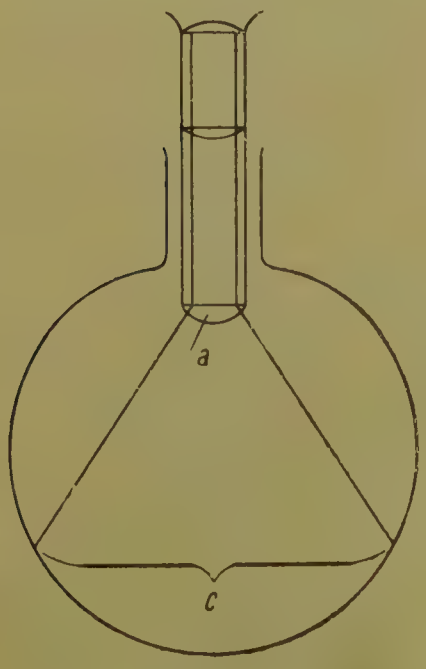

Fig. 2.

Auf diesem Wege ist indessen eine ausgiebige Gesichtsfeldvergrösserung nicht immer zu erreichen, da der Kürze und der Weite des Rohres durch die anatomischen Verhältnisse mehr oder weniger enge Grenzen gesteckt sind. Man hat sich deshalb bei den Endoskopen für blasenförmige Hohlräume, den „Kystoskopen", durch Verwendung optischer Systeme vom Typus des Newtonschen Fernrohres geholfen. Das Rohr besitzt dabei ein Objektiv a (Fig. 2) von sehr kurzer Brennweite und entsprechend grossem Bildwinkel (einen sogen. Weitwinkel). Das umgekehrte Bild dieses Objektivs wird durch ein Okular vergrössert betrachtet.

Es lässt sich hierdurch eine sehr ausgiebige Vergrösserung des Gesichtsfeldes c erreichen. Auch besitzt das Fernrohr der kurzen Objektiv-Brennweite entsprechend eine grosse Tiefenschärfe. Die unvermeidliche Schattenseite dieser Vorzüge ist die dem Weitwinkel-Objektiv eigentümliche ausserordentliche Übertreibung der Perspektive, welche von Objekten mit stark verschiedener Gegenstandsweite bis zur Unkenntlichkeit verzerrte Bilder liefert. Bei den Kysto-

skopen bleibt dieser Nachteil in erträglichen Grenzen, weil in dem blasenförmigen Hohlorgan meist Flächen betrachtet werden, deren einzelne Abschnitte dem Objektiv gegenüber nicht allzu verschiedene Gegenstandsweite haben.

Ich musste diese Verhältnisse kurz streifen, um zu zeigen, wie anders die optischen Bedingungen bei der Betrachtung von röhrenförmigen Hohlorganen, speziell bei der Tracheo-Bronchoskopie und der Ösophagoskopie liegen.

Die Eigentümlichkeit der Röhrenbilder besteht zunächst darin, dass die Hauptrichtung der betrachteten Fläche nicht senkrecht zur Blickrichtung, sondern fast in deren Verlängerung liegt und dass diese Fläche immer unmittelbar am unteren Rohrende beginnt. Damit fällt unsere erste kystoskopische Regel: Die Gegenstandsweite vom unteren Rohrende muss für Übersichtsbilder möglichst gross, für genaue Detailbetrachtung möglichst klein gewählt werden — damit fällt diese Regel von selbst dahin.

Von Gesichtsfeldgrösse im kystoskopischen Sinne kann bei der Syringoskopie überhaupt nicht gesprochen werden. Denn das Gesichtsfeld kann hier, unabhängig von den Eigenschaften des endoskopischen Rohres, nie grösser sein als der optische Querschnitt des betreffenden röhrenartigen Organs. Trotzdem gilt auch hier die zweite Regel: Das Beobachtungsrohr möglichst (weit und) kurz zu nehmen.

Die Regel ist hier sogar doppelt begründet, wie aus folgender Betrachtung hervorgeht: Wenn ich den Rohrabschnitt a b c d (Fig. 3, s. S. 4) durch das Rohr a b e f von dessen Ende o aus betrachte, so projizieren sich die Wandstellen x x . . auf die Schnittpunkte der Querschnittlinie a b und ich erhalte von oben gesehen die Querschnittsfigur 1, in der sich der Anfang und das Ende des perspektivisch verkürzten Rohres als konzentrische Kreise darstellen, welche die auf die Fläche projizierte Rohrwand zwischen sich einschliessen.

Das Rohr a b c d hat einen Durchmesser von 3 und eine Länge von 6 cm also einen Flächeninhalt von etwa 57 cm^2. Diese Fläche ist auf das ringförmige Feld der Querschnittsfigur 1 zusammengedrängt, dessen Inhalt 5,3 cm^2 beträgt. Die mittlere perspektivische Flächenverkleinerung ist also ungefähr 10fach.

Betrachte ich hiernach das Rohr a b c d durch einen gleich weiten Tubus von halber Länge, also vom Punkt O, aus, so erhalte ich den perspektivischen Querschnitt 2, bei dem die Rohrwand auf

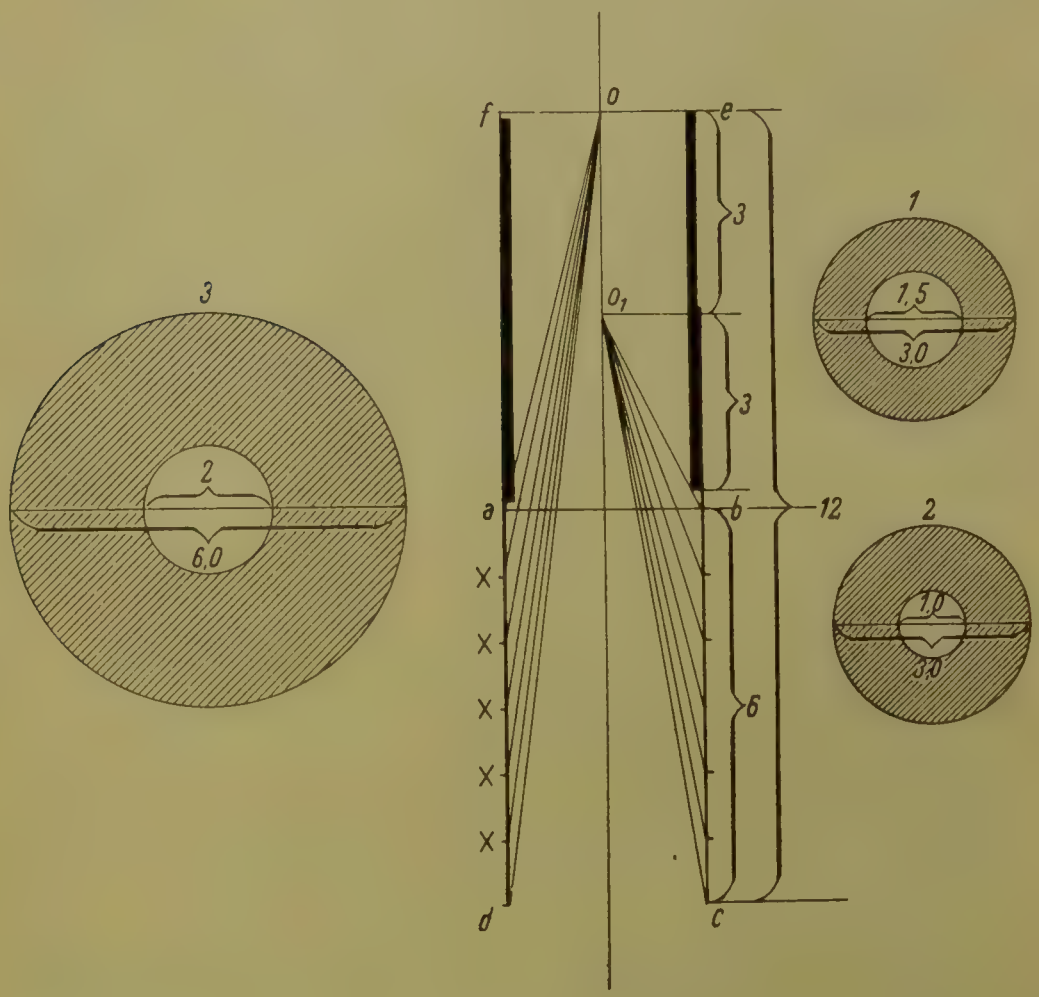

Fig. 3.

eine ringförmige Fläche von 6,3 cm² zusammengedrängt erscheint. Das Bild der Organwand hat also durch die Rohrverkürzung eine Vergrösserung um 19 % erfahren.

Die perspektivische Gesichtsfeldgrösse a b c d lässt sich für jede andere Tubuslänge leicht berechnen aus der geltenden Beziehung:

$$ab : cd = (x + ad) : x$$

[1]) Anm. bei der Korrektur: Eine sehr ähnliche Betrachtung mit Beziehung auf das laryngoskopische Bild der Luftröhre findet sich schon bei Wild, die Untersuchung der Luftröhre u. s. w. Habilitationsschrift, Zürich 1905.

wobei x die Tubuslänge darstellt (die Bedeutung der übrigen Buchstaben ist aus der Fig. 3 ersichtlich). Es ergibt sich hierbei ohne weiteres, dass das Gesichtsfeld, in dem sich das Organstück a b c d darstellt, bei der Tubuslänge O die dem optischen Querschnitt des Organs entsprechende maximale Ausdehnung erreicht, bei der Tubuslänge ∞ dagegen unendlich klein wird.

Neben diesen perspektivischen Gesichtsfeldverengerungen besteht natürlich noch Proportionalität zwischen Tubuslänge und scheinbarer Gegenstandsgrösse. Wenn also in Fig. 3 die Organwand a b c d von O aus betrachtet den Querschnitt 1 liefert, so wird daraus bei Betrachtung von O_1 aus der Querschnitt 3, dessen Durchmesser proportional der verkleinerten Gegenstandsweite gewachsen sind.

Es geht aus diesen einfachen Beziehungen die optische Bedeutung der Weite und Kürze des endoskopischen Rohres für die Gesichtsfeld- und Gegenstandsgrösse bei der Syringoskopie zur Genüge hervor, unbeschadet des praktischen Kunstgriffes, sich durch Neigung des Rohres einen mehr oder weniger senkrechten Aufblick auf die Organwand zu verschaffen, je nachdem die Untersuchung ein Übersichtsbild oder eine Detailbetrachtung erfordert. Es erübrigt auch der Beweis, dass bei Syringoskopen das Newtonsche Fernrohr der Kystoskope — wie es verschiedene Konstrukteure auch an Ösophagoskopen angebracht haben (Zaufal, Miculicz, Glücksmann) — eine höchst unzweckmäfsige Einrichtung ist, welche die an sich schon starke Perspektive der Röhrenbilder zu unkenntlichen Verzerrungen übertreiben muss. Von optischen Hifsmitteln kommen bei den Syringoskopen nur solche Gläser in Betracht, welche, auf das äussere Rohrende aufgesetzt, die scheinbare Rohrlänge verkleinern, die scheinbare Gegenstandsgrösse also vergrössern, ohne die subjektive Perspektive zu ändern. Dazu eignet sich bei Rohren (unter 20 cm Länge) eine Lupe, bei längeren ein optisches System vom Typus des Mikroskopes und ganz besonders ein Galileisches Fernrohr von schwacher Vergrösserung und geringem Bildwinkel.

Ich fasse zusammen: In optischer Hinsicht eignet sich zur Syringoskopie am besten ein möglichst kurzes und weites grades Rohr event. mit einem am äusseren Ende angebrachten Fernrohr für geringe Gegenstandsweiten.

Es fragt sich nun: Wie können wir mit Rücksicht auf die speziellen Verhältnisse der Bronchoskopie diese optische Forderung am weitgehendsten erfüllen? Die Frage ist nötig, weil die Optik der bisherigen Bronchoskope in vielen Fällen erstaunlich ungeeignet war.

Ungeeignet sowohl hinsichtlich der Rohrlänge wie des Rohrlumens. Wenn man in einem Bronchus III. Ordnung zu arbeiten hat, so ist es gewiss nicht zweckmäfsig, dies durch ein 7 mm weites 40 cm langes zylindrisches Rohr zu besorgen, in dem Beleuchtung und Bewegungsfreiheit bis zur Unmöglichkeit behindert sind. Warum soll man nicht an ein weites Trachealrohr ein engeres Hauptbronchusrohr und an dieses ein noch engeres Nebenbronchusrohr anfügen, sodass die unvermeidliche Raumbeschränkung erst in den letzten Zentimetern des Rohres eintritt?

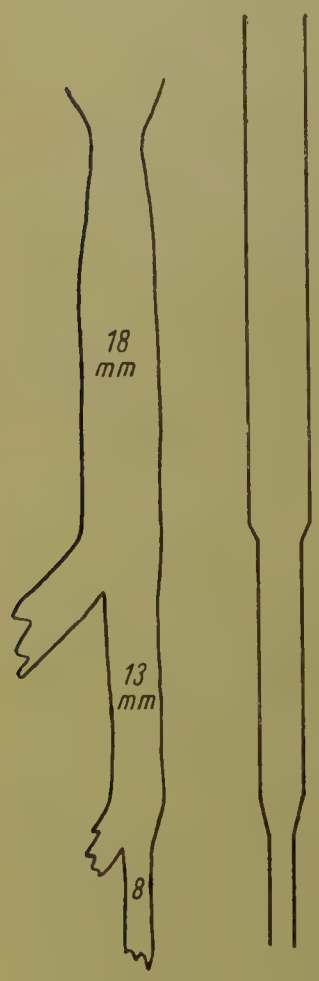

Fig. 4.

Luftröhre, Stammbronchus, Unterlappenbronchus haben gradgestreckt etwa die in Fig. 4 skizzierte Form. Die eingeschriebenen Durchmesser sind Durchschnittszahlen des Erwachsenen nach Aeby (zit. nach Gottstein). Ein Ideal-Bronchoskop für den Unterlappenbronchus müsste also etwa die daneben gezeichnete Stufenform haben, damit für diesen Fall möglichste Rohrweite erzielt wird. Ausserdem müsste das ganze Rohr und die einzelnen Stufen für sich in der Länge veränderlich sein, damit es jederzeit auf die bei der einzelnen bronchoskopischen Aufgabe sich ergebenden Längenmafse eingestellt werden kann. Erst dann ist optimales Gesichtsfeld erreicht.

Wir wollen dieses „variable Stufenrohr“ als Ziel bei unseren Konstruktionen im Auge behalten. Wie weit wir es erreichen können, hängt von mechanischen vor allem aber von methodologischen Fragen ab. Ein optisch optimales Rohr wäre durch eine

erschwerte Einführbarkeit zu teuer erkauft. Ja, es scheint mir im Interesse der schwierigen Methode durchaus nötig, diesen letzten Punkt ganz in den Vordergrund zu rücken. Das heisst: bei den Verbesserungsversuchen zunächst diejenigen mechanischen Gesichtspunkte aufstellen, welche für eine leichte und gefahrlose Rohreinführung in Betracht kommen.

2. Die mechanischen Voraussetzungen.

Es dürfte auch für den mit der Endoskopie der Luftwege noch nicht Vertrauten verständlich sein, dass bei der Einführung eines bronchoskopischen Rohres die einzige oder doch weitaus grösste Schwierigkeit in der Passage des Larynx liegt. Bei näherer Zergliederung findet man dafür etwa folgende Reihenfolge von Gründen:

1. Es ist nicht leicht, das lange Rohr sicher zu dirigieren und den Larynxeingang genau in das kleine Gesichtsfeld einzustellen.
2. Auch bei gut eingestelltem Glottisspalt kann das Hindurchführen eines gerade abgeschnittenen Rohres von der erforderlichen Dicke bis zur Unmöglichkeit erschwert sein, zumal weil
3. gerade in diesem Moment der stärkste Hebeldruck mit dem Rohr auf den Zungengrund ausgeübt werden muss. Dazu reicht bei dem langen Rohr die am oberen Ende angreifende Kraft nicht aus: man ist deshalb genötigt, die obere Zahnreihe als Hypomochlion zu verwenden, was für den Patienten mehr oder weniger schmerzhaft ist.

In der Einschränkung oder Vermeidung dieser Schwierigkeiten liegt die wichtigste mechanische Aufgabe der Beobachtungsrohre, deren Lösung in der verschiedensten Weise versucht worden ist. Bei der aus Gründen der Übersicht und Vergleichung nötigen Erwähnung dieser Versuche lässt sich die Berührung historischer Details nicht ganz vermeiden, doch kann ich mich hier auf eine kurze systematische Gegenüberstellung beschränken. Genaueres findet sich bei v. Eicken[1]) und Jackson[2]).

---

[1]) Archiv für Laryngologie. Bd. 15, Heft 3.

[2]) Tracheo-Bronchoscopy etc. St. Louis, 1907.

Alle Versuche, die Rohreinführung zu erleichtern, lassen sich in zwei Gruppen einreihen:

I. Blinde Einführung mit konischem Mandrin nach Art der Intubation.

II. Sehende Einführung unter Verwendung von Hilfsinstrumenten, welche zum Auffinden und Einstellen des Kehlkopfes dienen.

(III. kommen noch die durch besondere Stellung etc. des Patienten zu erzielenden Erleichterungen in Betracht, die wir bei Beschreibung der technischen Hilfsmittel übergehen können.)

Ad I. 1. Killian hat bekanntlich als erstes Hilfsmittel zur Rohreinführung hohle Metall-Mandrins mit konischem Ende benutzt, durch die der Patient hindurchatmen konnte, wie dies von Pieniazek schon bei seinen Trachealtrichtern ausgeführt war. Die Mandrins liessen sich durch Reiter auf verschiedene Längen so einstellen, dass das Rohr jedesmal ein konisches Ende erhielt. Eingeführt wurde unter Leitung des Fingers. Killian hat diese blinde Methode schnell fallen lassen, um solchen Verfahren den Vorzug zu geben, bei denen vom ersten Augenblick an „das Auge der Führer der Hand“ ist.

2. Gottstein[1]) hat kürzlich eine bronchoskopische Technik publiziert, bei der er die Stimmlippen mit dem Tubus einstellt, darauf einen konischen Mandrin durch das Rohr schiebt und mit ihm zusammen die Stimmlippen passiert, wonach der Mandrin gleich wieder zurückgezogen wird.

3. Fletcher Ingals bringt zuerst einen flexiblen Metallschlauch in die Trachea, streckt ihn durch Einschieben einer starren Metallbougie und zieht ihn über diese zurück. Danach erst wird das bronchoskopische Rohr über die Metallbougie hinübergeschoben und letztere entfernt.

4. Pieniazek, Chiari, H. von Schrötter u. a. führen immer bezw. gelegentlich die mit weichen Bougies armierten Rohre unter Leitung des Fingers ein.

Ad II. 5. Killian hat verschiedenartige Hilfsinstrumente zur Einführung des langen bronchoskopischen Rohres unter Leitung

---

[1]) l. c.

des Auges angegeben. Sie laufen meistens darauf hinaus, den Larynx mit einem kurzen weiten Spatel einzustellen — zu autoskopieren — und dann den Tubus über bezw. durch den Spatel zu schieben. Der Hauptvorteil dabei ist, dass das mit einem langen Rohr schwierige Einstellen des Kehlkopfes durch einen leicht zu handhabenden Spatel besorgt wird, sodass die das Rohr einführende Hand in zarter und sicherer Weise manipulieren und es schonend durch die Glottis leiten kann.

Anfänglich wurde dabei der Kirsteinsche Spatel benutzt, den der Killiansche Röhrenspatel dann bald verdrängt hat. Diesen hat Killian — nachdem er zuerst v. Eicken bei der Einführung gute Dienste getan — als Spezialinstrument zur Rohreinführung in zwei Hälften zerlegbar gemacht, sodass er nach der Passage des Larynx vom Rohr abgenommen werden konnte (s. Fig. 5). Hiermit war die vollkommenste Form der prälaryngealen Einführungs-Spatel gefunden, die m. E. auch durch das zerlegbare Autoskop Jacksons nicht übertroffen ist.

Fig. 5. Teilbarer Einführungsspatel nach Killian.

6. Gottstein hat noch den ingeniösen Vorschlag gemacht, den Patienten durch künstliche Dyspnoë zur maximalen Glottiserweiterung zu zwingen, wonach sich das dicke gerade abgeschnittene Rohr leichter einführen lässt. Das Hilfsinstrument besteht bei dieser Methode aus einer kleinen Glasplatte, mit welcher er das auf die Stimmlippen eingestellte Rohr so lange verschliesst, bis diese maximal auseinanderweichen.

Mit der Kritik dieser mannigfachen Methoden kann ich mich noch kürzer fassen als mit ihrer Beschreibung. Allein die grosse Zahl macht ja schon skeptisch.

Die blinde Einführung muss m. E. als überwundener Standpunkt gelten, selbst dann, wenn sie für den in der Intubation Geübten bei

Kindern einmal leichter sein sollte als die sehende Einführung. Ich rechne auch die Gottsteinsche Methode hierher, denn der Untersucher kann bei ihr nicht beurteilen, ob das lange unsichere Rohr nach Einführung des Mandrins noch genau über den Larynxeingang steht oder bereits aus dieser sehr labilen Stellung gerutscht ist. Mit der Ansicht übrigens (Berliner klin. Wochenschr. 1907, Nr. 9), dass Killian das mit Mandrin bewaffnete Rohr durch seinen Einführungsspatel führt, befindet sich Gottstein im Irrtum. Die Larynxpassage erfolgt im Gegenteil unter steter Gesichtskontrolle durch das lange Rohr hindurch.

Ich bin der Meinung, dass die Gottsteinsche Einführungstechnik die Hauptschwierigkeit gar nicht trifft. Denn die besteht ganz zweifellos in der präzisen Einstellung und in der sicheren Einhaltung dieser Einstellung während der Einführung des langen engen Rohres.

Gottsteins Rohre sind gewöhnlich nur 7—9 mm stark, haben also nur 38—60 mm^2 Querschnitt. Das Ende eines 35 cm langen Rohres, von dem das Auge 15 cm entfernt ist, erscheint nun gegen die normale Gegenstandsweite von 25 cm um 50 % verkleinert, hat also nur noch 3,5—4,5 mm Durchmesser. Dem entsprechen die minimalen Gesichtsfelder von 9,5—15,7 mm^2, die die Orientierung gewiss nicht besonders erleichtern.

Dazu kommt die unsichere und meiner Ansicht nach unstatthafte Handhabung des langen Rohres. Unsicher, weil, wie Gottstein selbst sagt, jede Schluck- und Würgbewegung oder ein Hustenstoss das Rohrende sofort wieder aus der gewonnenen Einstellung wirft. Und unstatthaft, weil bei der Gottsteinschen Einführungsmethode das Nach-vorn-hebeln von Zunge und Larynx durch Anstemmen des Rohres gegen die obere Zahnreihe bewirkt wird. (Aus Gottsteins Fig. 13 geht hervor, dass tatsächlich die Zähne oder der Oberkiefer den vollen zur Verdrängung der Weichteile erforderlichen Druck aufzufangen haben und dass das Rohr unter Fortwirken dieses Druckes vorgeschoben werden muss. Bei der Seitenlage des Patienten steht nämlich der Handgriff in dessen Frontalebene, sodass die einführende Hand gar keinen Hebeldruck in der erforderlichen Richtung auf das Rohr auszuüben vermag).

Das komplizierte Verfahren Fletcher Ingals bietet bei dem derzeitigen Stand der Bronchoskopie kein Interesse mehr.

Von den sehenden Methoden unter Verwendung von Hilfsinstrumenten kommt nur noch die von Killian angegebene in Betracht. Der teilbare Röhrenspatel gibt nicht nur — wie alle kurzen Röhrenspatel — die Möglichkeit, den Larynx leicht und sicher einzustellen, sondern er erspart bei richtiger Haltung dem Patienten auch fast ganz den Oberkieferdruck. Aber eine Hauptschwierigkeit bleibt noch: die Passage des Larynx mit dem gerade endigenden Rohr, eine Manipulation, die noch erschwert ist dadurch, dass der Untersucher gleichzeitig den Röhrenspatel zu bedienen hat.

Wir haben oben das Ideal-Bronchoskop in optischer Hinsicht gezeichnet. Aus den vorstehenden Betrachtungen geht hervor, welche mechanischen Eigenschaften das Instrument haben muss, damit ein Optimum in der Handhabung erreicht wird. Das Rohr muss möglichst kurz (natürlich nicht unter 15 cm) und im Interesse der Orientierung möglichst weit sein. Ausserdem muss es ohne Beschränkung des Gesichtsfeldes keilförmig endigen, einen Mandrin also überflüssig machen. Der Griff soll endlich so beschaffen sein, dass die Kraft der einführenden Hand möglichst dem Rohrende genähert ist und dieses ohne Inanspruchnahme des Oberkiefers in allen Richtungen bewegen kann.

Man sieht, dass — bis auf den Griff — diesen Bedingungen vollkommen der intralaryngeale mittellange Röhrenspatel Killians, das schräg abgeschnittene tracheoskopische Rohr entspricht. In der Tat hat ja auch die bisherige Erfahrung gezeigt, dass die Tracheoskopie mit mittellangem Röhrenspatel — wie sie in unserer Strumagegend so überaus häufig vorgenommen werden muss — auch für den Anfänger keine nennenswerten Schwierigkeiten bietet.

Die Gründe habe ich in der Hauptsache schon genannt. Hinzuzufügen wäre noch, dass die Abschrägung in mehrfacher Hinsicht von Vorteil ist. In den meisten Fällen sieht man nämlich bei Einführung eines Rohres zunächst nur den oberen Rand der Epiglottis, welcher der hinteren Rachenwand soweit genähert zu sein pflegt dass ein einigermafsen dickes gerade abgeschnittenes Rohr schwer

dazwischen zu bringen ist. Man muss erst neben der Epiglottis in die Tiefe gehen und dann durch seitliche Verschiebung des Rohres auf ihre laryngeale Fläche zu gelangen suchen. Mit dem flachen Ende des Röhrenspatels dagegen kann man unter allen Umständen zwischen den ja besonders leicht aufzufindenden freien Rand der Epiglottis und der hinteren Rachenwand eindringen, wonach sich der Larynxeingang sicher einstellt. Dieses Manöver ist auch für den Anfänger überaus einfach, während bei dem anderen die Orientierung durch das Auge leicht im Stich lässt. Das gibt auch Gottstein zu, indem er empfiehlt, das Atemgeräusch zu Hilfe zu nehmen, welches bei richtiger Einstellung des Larynx einen dem Eigenton des angeblasenen Tubus entsprechenden Klang erhält.

Die Passage des Larynx bietet auch bei nicht ganz erloschenem Reflex für das schräge Rohr keinerlei Schwierigkeit. Man kann dabei die Abschrägung sagittal stellen, sodass die Kante des Keiles mit der rima glottidis zusammenfällt. Es genügt aber auch, in frontaler Stellung das schräge Spatelende in den hinteren weiteren Glottisteil einzuführen und nach vorn hebelnd die Stimmlippen auseinanderzudrängen.

Läsionen haben wir dabei nie gesehen. Die Einführung gelingt so spielend, dass wir bei Männern schon Rohre von 14 mm Durchmesser angewendet haben, bei denen das Gesichtsfeld mehr als doppelt so gross ist, als bei dem früher üblichen 9 mm Rohr.

Es wäre hier noch ein Wort über den Rohrgriff zu sagen, dessen Konstruktion m. E. gerade für das Einführungsmanöver von Wichtigkeit ist. Ich gehe dabei von der Forderung aus, dass bei den direkten Methoden die obere Zahnreihe normaler Weise nicht als Hypomochlion verwendet werden darf. Man kann sich leicht davon überzeugen, welche Empfindungen dieses Verfahren auslöst, wenn man sich einmal ein Rohr an die Schneidezähne presst, bis es sichtbare Eindrücke bekommt! Und gewonnen wird durch die Misshandlung der Zähne ja gar nichts, weil sie doch keine verdrängbaren Weichteile sind!

Ich lege bei der Rohreinführung stets einen Finger zur Kontrolle auf die obere Zahnreihe und bemühe mich, sie mit dem Rohr

überhaupt nicht direkt zu berühren, was bei unserem jetzigen Bronchoskop in den meisten Fällen durchführbar ist. Der Angriffspunkt der Kraft ist bei ihm nämlich so gelagert, dass man einen ausreichend starken direkten Druck auf den Zungengrund wie mit einem Spatel ausüben kann. Ich habe das, abgesehen von der Verkürzung des Rohres, hauptsächlich durch die in Fig. 6 abgebildete Form des Handgriffes erreicht.

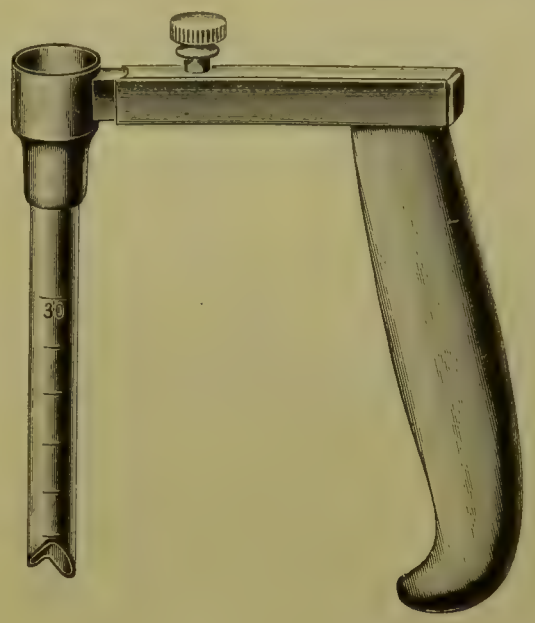

Fig. 6. Rohrgriff nach Brünings.

Die Wirkung erläutert die beistehende Skizze (Fig. 7): Die Drehbewegung, welche ich mit dem Griff c des Bronchoskops ab ausführe, um mit dem Rohrende a (ohne Benutzung der oberen Zahnreihe) in der Richtung des Pfeiles einen Druck auf den Zungengrund auszuüben, wirkt so, als wenn dieselbe Kraft in der Verlängerung des Rohres an der Strecke b d angriffe. Ist die Grösse dieser Kraft bei Punkt a = x, so ist sie bei f (also bei einem Rohr von halber Länge) = 2 x. Gebe ich dagegen dem Griff die Form c_1 g und verlege den Angriffspunkt nach g, so wirkt die Kraft etwa so, als wenn sie auf das Rohrstück h i verlegt wäre, wodurch in dem Punkt f_1 die Kraft auf etwa 4 x wächst. (Der Effekt ist in

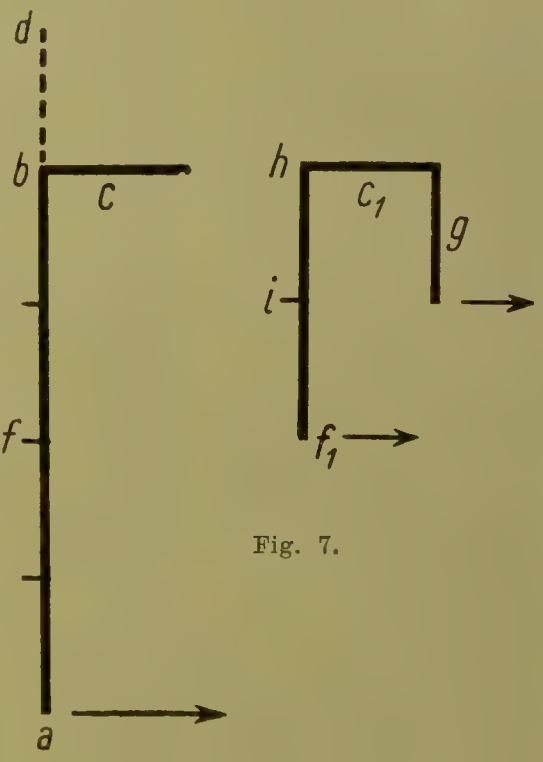

Fig. 7.

Wirklichkeit noch günstiger, weil an dem Griff g ein Zug in der Richtung des Pfeiles auf das ganze Instrument wirken kann.)

Diese Steigerung der Hebelwirkung macht nicht nur das Anstemmen an die obere Zahnreihe unnötig, sondern sichert die Führung des Instrumentes auch in einer weniger kräftigen Hand. Den Hauptvorteil sehe ich aber darin, dass er Bewegungen des Rohrendes in allen Richtungen — wie sie zur Einstellung der Bronchien etc. nötig sind — ermöglicht. Bei dem Griff c kann das Ende a ja offenbar nur in der Richtung des Pfeiles bzw. in der Ebene des Papieres bewegt werden. Um eine hierzu senkrechte Kraft ausüben zu können, muss man das Rohr um 90 Grad um seine Längsaxe drehen, was bei der neuen Griffform nicht erforderlich.

3. Das Prinzip des verlängerbaren Doppelrohres.

Nachdem wir im Vorstehenden die optische und mechanische Idealform des Bronchoskops kennen gelernt haben, besteht unsere Aufgabe darin, beide zu einem praktisch brauchbaren Instrument zu kombinieren. Die hierzu unternommenen Versuche schlossen sich an ein Verfahren an, welches in Killians Klinik schon mehrfach bei schwierigen Ausnahmefällen herangezogen war: Man führte den mittellangen Röhrenspatel in die Trachea ein und schob ein dünnes bronchoskopisches Rohr hindurch. Damit war das Prinzip der Einführung durch Zerlegung in zwei Teile gegeben. Es fehlte noch die stufenförmige Erweiterung des Lumens und die Einstellbarkeit auf optimale Länge. Auch das war schon angedeutet in dem bekannten Killianschen Verlängerungstrichter, sodass ich mir also nur die Aufgabe zu stellen hatte, diese Prinzipien derartig in einem Instrument zu vereinigen, dass sie zur Grundlage für die normale bronchoskopische Methode werden könnten. Ich glaube, die Aufgabe durch folgende Konstruktion in brauchbarer Weise gelöst zu haben.

Das neue Bronchoskop besteht aus zwei Teilen: dem Röhrenspatel a (Fig. 8, s. S. 15) und dem Vorschieberohr b. Der Spatel ist im Verhältnis von Länge zum Durchmesser so bemessen, dass er jeweils bis in die Nähe der Bifurkation reicht. Er trägt 10 cm vom Ende beginnend eine Zentimeter-Teilung. In der rechten

Seitenwand ist der Länge nach ein Spalt ausgefraist, der durch eine aufgelötete Kappe gedeckt wird, sodass (im Querschnitt e) die Nute d entsteht, welche kurz vor der Abschrägung des Spatels endigt. Der abgeschrägte Rand ist nach aussen leicht gewulstet.

Das Vorschieberohr b ist unten gerade, am oberen Ende zur Vermeidung von Reflexen schräg abgeschnitten und mit 2 siebartigen Atemfenstern versehen. Oben ist die spiralig aufgerollte Uhrfeder c angenietet und gelötet, sodass an dieser Stelle der Querschnitt g entsteht. h zeigt die Lage der Uhrfeder, wenn das Vorschieberohr in dem Röhrenspatel liegt.

Das Eigenartige des neuen Bronchoskops liegt in der Anordnung der Uhrfeder. Sie ermöglicht während der Arbeit die Einstellung auf optimale Länge, da das aus dem Röhrenspatel herausragende Ende sich spiralig aufrollt, also die vollständige Annäherung von Auge und Instrument gestattet. Die Uhrfeder ist ferner — im Gegensatz zu den an Stäben befestigten Verlängerungstrichtern — vollständig aus dem Gesichtsfelde verlegt und gestattet die Anwendung grosser Kraft, da die Führungsnute nach jeder Richtung ein Ausweichen verhindert. (Ein zum Vortreiben der Feder dienendes Zahnrad habe ich mit Absicht vermieden, weil die Kontrolle über das Mafs der angewendeten Kraft

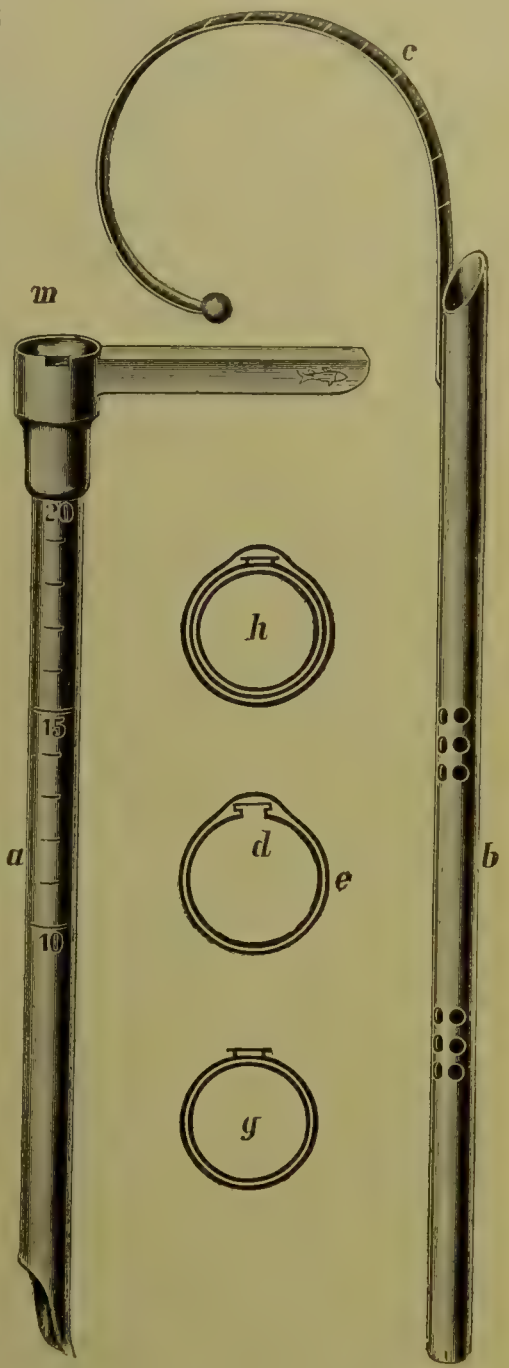

Fig. 8. Verlängerbares Doppelrohr nach Brünings.

dabei zu unsicher ist.) Ein zu weites Vorschieben oder Herausfallen des Vorschieberohres ist (selbst bei etwaigem Bruch der Feder) dadurch verhindert, dass die Führungsnute nicht bis zum Ende des Röhrenspatels reicht. Der Uhrfeder ist eine Centimeterteilung aufgeschlagen, welche jeweils die Länge des ganzen Instrumentes (vom Einschnitt m an gerechnet) angibt.

Die Wandstärken der genau in einander passenden Rohre sind sehr geringe, von 0,5 bei den grossen bis zu 0,2 bei den kleinen Nummern. Für Arbeiten in Bronchien II. und III. Ordnung sind Vorschieberohre vorgesehen, die durch ein konisch sich verjüngendes Ende um einige cm verlängert sind. Sie können bei eingeführtem Röhrenspatel im Bedarfsfalle gegen das gewöhnliche Vorschieberohr ausgetauscht werden.

4. Die praktische Bedeutung der neuen Rohre.

Die praktischen Vorzüge des neuen Bronchoskops verdienen hier besonders hervorgehoben zu werden, weil sie im Gebrauch noch viel auffälliger zutage traten, als dies aus der theoretischen Begründung zu erwarten war. Namentlich bei Anfängern fiel dies auf und bei solchen Kollegen, die schon mit den alten Rohren gearbeitet hatten und wegen bestehender Schwierigkeiten um nochmalige Anleitung baten: sie kamen mit den neuen Instrumenten — namentlich bei Verwendung des später zu beschreibenden Elektroskops — ausnahmslos zum Ziele.

Eine eingehende Darstellung der durch die neuen Instrumente bedingten Fortschritte unserer Methode habe ich auf dem Internationalen Laryngologen-Kongress, Wien 1908 gegeben, bei der ich mich auf mehrere Hundert in der Killianschen Klinik ausgeführte Endoskopien stützen konnte. Hier lasse ich eine spezielle Zusammenstellung derjenigen Punkte folgen, bei denen der Fortschritt auf der Eigenart der Rohrkonstruktion beruht.

1. Erleichterung der Einführung. Die Passage des Larynx gestaltet sich mit dem kurzen Röhrenspatel so einfach, dass wir ganz von selbst den Durchmesser der Rohre gesteigert haben und zwar erforderlichen Falls soweit, dass eine gewisse Larynx-

dehnung stattfand. Das schräge Rohr glitt auch in solchen Fällen noch leicht durch, ohne dass je eine Verletzung bemerkt wäre.

Beim Gebrauch stellen sich nun noch mehrere andere, zur Erleichterung der Einführung gehörende Vorteile heraus. Ein bronchoskopisches Rohr erfährt bekanntlich die Hauptreibung zwischen Oberkiefer, Zungengrund und hinterer Larynxwand. Bei engen Verhältnissen oder Pressen des Patienten kann das Vorschieben hierdurch erschwert sein und ein vorsichtiges Arbeiten im Bronchialbaum — z. B. das zarte Herangehen an einen Fremdkörper — unmöglich machen. Bei dem zusammengesetzten Bronchoskop fällt diese Schwierigkeit fort, weil nur der Röhrenspatel von der erwähnten Klemmung betroffen wird, während das Vorschieberohr frei in ihm gleitet.

Besonders vorteilhaft ist das Doppelrohr in unklaren Fällen, bei denen man nicht weiss, zu welchem Rohr man greifen soll. Das neue Instrument ermöglicht hier zunächst die Autoskopie und fortschreitende Tracheoskopie mit kurzem weitem Tubus. Danach kann, wenn Bronchoskopie erforderlich scheint, das Vorschieberohr eingeschoben werden. Nach Absuchen des Bronchialbaumes der einen Seite kann man, ohne die Lage des Röhrenspatels zu ändern, das Innenrohr bis zur Bifurkation zurückziehen und in den anderseitigen Bronchus wieder vorschieben. Schliesslich lässt sich die Untersuchung des feineren Verzweigungsgebietes noch mit dem konischen Vorschieberohr fortsetzen.

Die Vorzüge dieser Anpassungsfähigkeit kommen nicht nur in unsicheren Fällen zur Geltung. Die Entfernung einer Affektion von der oberen Zahnreihe kann ja selten ganz genau vorhergesagt werden, wodurch es dann so häufig passiert, dass der eingeführte — mit Recht möglichst kurz gewählte — Tubus nicht ausreicht, oder, dass er zu lang ist, was Gesichtsfeld, Licht, instrumentelle Arbeit beeinträchtigt. Bei dem variablen Doppelrohr ist man sicher, mit einmaliger Einführung zum Ziele zu kommen.

2. Vergrösserung des Gesichts- und Arbeitsfeldes und der Helligkeit durch Einstellbarkeit auf optimale d. h. kürzeste Rohrlänge und durch Anwendung grösserer Rohrdurchmesser.

Der erste Punkt, das Wachsen der wirklichen und scheinbaren Gesichtsfeldgrösse bei Verkürzung des Rohres ist schon genügend besprochen. Es wäre noch nachzutragen, dass von der Rohrlänge auch die Länge des Operationsinstrumentes abhängt, die bei der Sicherheit der Handhabung eine Hauptrolle spielt.

Etwas näher muss ich auf den zweiten Punkt, die Gesichtsfeldvergrösserung durch Anwendung weiterer Rohre eingehen. Zum Vergleich mag ein Bronchoskop für Männer dienen — für die anderen Grössen gelten natürlich die gleichen Verhältnisse — welches in den früheren Instrumentarien meist 9 mm Durchmesser und eine mittlere Länge von 35 cm aufwies. Der Röhrenspatel meines Männerbronchoskops hat 13 mm Durchmesser und 20 cm Länge. Bei 0,5 mm Wandstärke betragen die Querschnitte beider also 50 bzw. 112 mm².

Denke ich mir in beiden Fällen das beobachtende Auge unmittelbar am Rohranfang, so muss — gegenüber der normalen Sehweite von 25 cm — der Querschnitt des Rohrendes bei dem 35 cm-Tubus um ca. 70 % abnehmen, bei dem 20 cm-Tubus dagegen um 25 % zunehmen, d. h. er beträgt bei dem alten Rohr 35 mm², bei dem neuen 140 mm². Also das Vierfache!

Diese vierfache Gesichtsfeldvergrösserung wird während der Einführung und der Tracheoskopie voll ausgenutzt. Beim Einführen des Vorschieberohres zur Bronchoskopie ist die Gesichtsfeldgrösse der jeweiligen Länge des Gesamtrohres umgekehrt proportional. Der lichte Durchmesser des Vorschieberohres beträgt 11 mm, der Querschnitt also 94 mm². Bei 28 cm Gesamtlänge ist das Gesichtsfeld des neuen Bronchoskops noch fast $2^1/_2$ mal grösser als das des alten (35 bzw. 83 mm²). Bei der gleichen Länge von 35 cm endlich verhalten sich die Querschnitte noch fast wie 1 : 2 (35 bzw. 67 mm²).

Der Gewinn an Gesichtsfeld ist also im Allgemeinen sehr ausgiebig. Allerdings sind früher auch schon lange Tuben von grösserer Dicke (10 und 11 mm) verwendet; dafür ist das neue Instrument aber auch schon in Durchmessern von 14 bis 15 mm eingeführt und zwar bei Demonstrationen von halbstündiger Dauer! Beides stellt indessen nicht die Regel dar.

Mit der Gesichtsfeldvergrösserung ist natürlich auch ein Gewinn an Helligkeit verbunden und zwar in mehrfacher Hinsicht. Zunächst wird durch die Anwendung möglichst kurzer Rohre jede unnötige Verlängerung des Lichtweges vermieden. Dieser Vorteil tritt ganz besonders bei dem schwierigsten Akt der Bronchoskopie, der Passage des Larynx, hervor, bei der die Helligkeit in dem weiten kurzen Röhrenspatel eine überaus grosse ist. Die verwendbare Lichtmenge bleibt aber auch bei Besichtigung der Bronchien eine relativ grosse, weil sie sehr wesentlich von der Weite der oberen Rohrhälfte abhängt. In besonders hohem Maſse ist dies der Fall bei der z. Z. besten Beleuchtungsart (s. später), bei der das Licht durch einen zentral durchbohrten Spiegel von oben in den Tubus geworfen wird. Das mit dem Rohr zentrierte Spiegelloch muss nämlich eine gewisse Grösse — etwa 4 mm Durchmesser — behalten, sodass in Wirklichkeit ein kreisförmiges Lichtband zur Projektion gelangt. Die Breite dieses Lichtbandes im Verhältnis zum Rohrdurchmesser — die relative Lichtmenge — ist also um so grösser, je grösser der Rohrdurchmesser.

Besonders vorteilhaft endlich gestaltet sich die Beleuchtung bei dem zweimalig abgestuften Rohr zur Inspektion der Bronchien II. und III. Ordnung, weil hier im Gegensatz zu den früheren cylindrischen Tuben der Lichtweg bis auf die letzten Paar Centimeter weit bleibt, so weit als es die anatomischen Verhältnisse ermöglichen. Bei diesen Rohren ist auch der dritte oben angedeutete Vorzug, die Bewegungsfreiheit der Operationsinstrumente am ausgesprochendsten, die in den früheren engen Tuben aufs äusserste beschränkt war. Diese Bewegungsfreiheit ermöglicht es, das Instrument bis auf die letzten Centimeter ausserhalb des Gesichtsfeldes zu halten, was bei diesen schwierigsten bronchoskopischen Arbeiten noch da ein Sehen zulässt, wo man früher z. T. auf den Tastsinn angewiesen war.

3. Ich habe in der Einleitung als ein nicht unwesentliches Ziel meiner Versuche die Vereinfachung der bisher noch recht komplizierten und kostspieligen bronchoskopischen Ausrüstung bezeichnet. Dieses Ziel ist durch den neuen Tubus in weitgehendem Maſse erreicht.

Zu einer für alle Fälle ausreichenden bronchoskopischen Ausrüstung mussten nämlich früher von jeder Rohrweite mindestens 3 Längen vorhanden sein. Das von Killian zusammengestellte Normalinstrumentarium enthielt sogar bedeutend mehr: das 9 mm-Rohr war in den Längen von 18, 25, 35, 41 cm, das 7 mm-Rohr in den 6 Längen von 13, 18, 25, 28, 35, 41 cm vorgesehen.

Das neue Instrumentarium verlangt für jede Rohrweite nur 1 Doppelrohr, mit dem alle in Frage kommenden Längen hergestellt werden können. Für die Inspektion von Bronchien niederer Ordnung kann die Ausrüstung noch durch 2 den vorhandenen Röhrenspateln eingepasste Vorschieberohre mit konischem Ende vervollständigt werden.

Es muss hier besonders betont werden, dass ein „Instrumentarium für Bronchoskopie“ als durchaus unzureichend zu bezeichnen ist, wenn es ein bestimmtes Rohrkaliber nur in 1 oder 2 verschiedenen Längen enthält, wie dies für die Ausrüstungen von Jackson, v. Schrötter u. a. zutrifft. Ebenso unvollständig aber ist ein Instrumentarium, in dem die Rohre für Tracheo-Bronchoskopie nur in 2 oder 3 Weiten vertreten sind, wie bei den eben genannten Autoren. 4 verschiedene Rohrweiten müssen wir zum allermindesten fordern, wenn wir allen tracheo-bronchoskopischen Aufgaben vom Säugling bis zum Erwachsenen gerecht werden wollen. In meinem Instrumentarium stehen 8 verschiedene Kaliber hierzu zur Verfügung und selbst bei ihm haben wir für unseren eigenen klinischen Gebrauch noch eine Zwischen-Nummer eingeschaltet!

In Fig. 9 (S. 21) habe ich zum Vergleich die Querschnitte der tracheobronchoskopischen Rohre bekannter Instrumentarien in natürlicher Grösse neben einander gezeichnet. Zu der alten Killianschen Zusammenstellung, welche nur die Weiten von 9 und 7 mm für „Erwachsene“ bezw. für „Kinder“ enthielt, muss ich bemerken, dass die natürlich viel vollständigere Ausrüstung unserer Klinik gegen 20 Rohre verschiedener Dimension umfasste, und dass ausserdem die ösophagoskopischen Tuben des Bestecks auch für die Luftwege verwendet werden konnten.

Auf Grund der bisher vorliegenden Erfahrungen habe ich für mein bronchoskopisches Instrumentarium 4 Doppelrohre vorgesehen, deren Dimensionen in der nachstehenden Tabelle zusammengestellt sind:

Nr.	Durchmesser (in mm) Spatelrohr	Innenrohr	Spatellänge cm	Gesamtlänge cm	Anwendungsgebiet
2	12	11	20	40	Männer, Frauen
3	10	9	18	37	Frauen, Jünglinge, Mädchen über etwa 10 Jahr
4	8,5	7,75	14	30	12 bis 4 Jahr
5	7	6,25	11,5	23	6 bis 0 Jahr
1	14	13	25	50	Ösophagoskopie, Bronchoskopie beim Mann.

Zu diesen Angaben ist noch Folgendes zu bemerken: Die Durchmesser sind sämtlich aussen gemessen; die Lichtung ist um 1,0, bei den grossen bis 0,4 mm, bei den kleinen Nummern geringer, entsprechend einer Wandstärke von 0,5 bis 0,25 mm.



Fig. 9. Lumina brochoskopischer Rohre verschiedener Autoren.

Die Anwendungsbereiche der verschiedenen Nummern lassen sich natürlich nicht irgendwie strenger abgrenzen, sondern gehen breit in einander über. Welches Rohr man im gegebenen Fall zur Anwendung bringen will, hängt von einer grossen Reihe von Umständen ab. Im allgemeinen lässt sich sagen, dass, wenn ein Spatel den Larynx noch gut passieren kann, auch sein Vorschieberohr in die Hauptbronchien einzuführen ist. In besonderen Fällen kann man dem Larynx ruhig ein wenig Dehnung — die mit den schrägen

Spateln leicht auszuführen ist — zumuten. So habe ich beispielsweise zur Extraktion von Bronchial-Fremdkörpern das Rohr 3 (10 mm) bei einem 11jährigen, das Rohr 4 (8,5 mm) bei einem auffallend kleinen 5jährigen Mädchen angewendet. Ebenso das Rohr 1 (über das noch weiter unten die Rede sein wird) zur Bronchoskopie beim Mann. Genaue Vorschriften lassen sich nicht geben, der weniger Geübte wird lieber zu einer etwas dünneren Nummer greifen; die normalen Durchmesser sind deshalb so gewählt, dass man leicht zum Ziele kommen kann [1]).

In der Tabelle sind nicht enthalten die beiden konischen Vorschieberohre für Inspektion kleinerer Nebenbronchien. Sie passen in die Spatel 3 und 4, haben einen unteren Durchmesser von 7 und 5 mm und erzeugen Gesamtlängen von 42 und 35 cm.

Ich sagte oben, dass durch Verwendung der ausziehbaren Bronchoskope eine wesentliche Vereinfachung des Instrumentariums erzielt wird, da 1 Tubus 4—5 Längen des früheren Rohres ersetzt. Die Vereinfachung geht indessen noch viel weiter dadurch, dass in Wegfall kommen:

2. die Einführungsspatel,
3. die Verlängerungstrichter,
4. die Röhrenspatel des früheren Instrumentariums.

Die Längenverhältnisse des neuen Bronchoskops sind nämlich so gewählt, dass die einzelnen Teile eine möglichst vielseitige Verwendung gestatten. Ich brauche das nur für eine Nummer — es gilt für alle anderen in gleicher Weise — zu zeigen, etwa für Nr. 2.

Hiermit kann ausgeführt werden:

1. Obere Bronchoskopie bei Mann und Frau.
2. Ösophagoskopie bei Mann und Frau (s. später).

Mit dem Röhrenspatel allein:

3. Ösophagoskopie und direkte Hypopharyngoskopie ohne Mandrin bei Mann und Frau.
4. Autoskopie und
5. Direkte obere Tracheoskopie und
6. Untere Tracheo-Bronchoskopie bei Mann und Frau.

[1]) Näheres s. in der „Methodik“.

Es wurde schon mehrfach angedeutet, dass der neue Tubus mit Vorteil auch zur Ösophagoskopie verwendet werden kann. Darüber ist noch einiges nachzuholen.

Die Vorzüge, welche das Prinzip der während der Arbeit variablen Rohrlänge für Gesichtsfeldvergrösserung etc. auch bei der Ösophagoskopie bietet, liegen so auf der Hand, dass ich in dieser Hinsicht nur auf das bei der Bronchoskopie Gesagte zu verweisen brauche. Ebenso gilt natürlich das die Vereinfachung des Instrumentariums Betreffende. In der Praxis aber hat die variable Länge sich noch in anderer Beziehung als nützlich erwiesen, z. B. bei der Behandlung von Fremdkörpern, welche ja häufig zwischen den physiologischen Engen der Speiseröhre beweglich sind, bei Extraktionsversuchen an einer dieser Stellen hängen bleiben, beim erneuten Fassen wieder in die Tiefe entweichen etc. So hatte Killian vor nicht langer Zeit etwa 1 Stunde mit einem sehr grossen Fleischklumpen zu kämpfen und mir selbst passierte ähnliches mit einem ungewöhnlich grossen Knochen. In allen diesen Fällen erweist sich, wie gesagt, die während der Arbeit variable Länge als sehr nützlich, da man bei ruhig liegendem Röhrenspatel mit dem Vorschieberohr allen Bewegungen des Fremdkörpers folgen kann ohne Beeinträchtigung durch ein aus dem Munde herausragendes „schädliches Rohrende".

Oben unter 3. wurde erwähnt, dass der Röhrenspatel allein auch zur Ösophagoskopie und direkten Hypopharyngoskopie ohne Mandrin dienen kann: In der Killianschen Klinik wird von diesen Methoden ausgiebig Gebrauch gemacht. Die Einführung eines kurzen schrägen Rohres in die Speiseröhre unter Leitung des Auges gelingt nämlich auffallend leicht ohne Mandrin. Sie wird bei uns — sofern nicht v. Eickens indirekte Hypopharyngoskopie angezeigt ist — bei Verdacht auf hochsitzende Affektionen stets geübt, so namentlich bei den häufigen Fremdkörpern im Speiseröhrenmund, bei Divertikeln, Tumoren u. a.[1]).

In den übrigen ösophagoskopischen Fällen wird mit Mandrin eingeführt, wozu ich für meine Ösophagoskope besonders geformte

[1]) S. Teil II, „Methodik".

Bougies habe anfertigen lassen. Es sind flexible Seidenbougies, deren Spitze nicht, wie bisher üblich, konisch verläuft, sondern nur in einer Richtung abgeplattet ist (s. Fig. 10a Seiten-, b Vorderansicht). Diese Form bewirkt, dass die Bougie hauptsächlich nur in einer Richtung flexibel ist, wodurch dem sonst häufigen seitlichen Ausweichen der Spitze entgegengewirkt wird. Den Schaft (c) der Bougies habe ich oberhalb des keilförmigen Endes etwas dünner gehalten, damit er ohne Reibung im Rohr läuft. Die Anschwellung d fixiert Rohr und Mandrin gegeneinander, sodass die Bougie bei der Einführung weder zu weit vorrutschen noch zurückweichen kann.

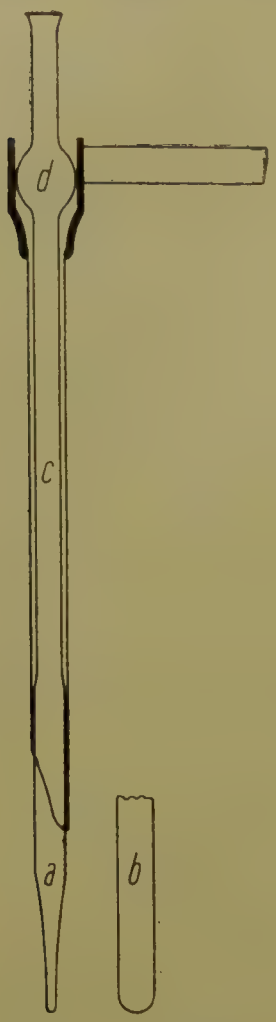

Fig. 10. Leitbougie nach Brünings.

Das Normalrohr für die Ösophagoskopie beim Erwachsenen ist in der Tabelle Nr. 1 angefügt. Es hat bei 50 cm maximaler Länge 14 mm Spateldurchmesser. Für die Ösophagoskopie bei Frauen und in allen irgendwie schwierigeren Fällen wird sich die Verwendung des bronchoskopischen Rohres Nr. 2 empfehlen, dem für diesen Zweck noch ein besonders langes fensterloses Innenrohr beigegeben ist.

Nachtrag.

Es ist hier noch eine wesentliche Verbesserung der endoskopischen Doppelrohre aus der letzten Zeit nachzutragen (vergl. Verh. d. V. deutscher Laryngologen, Würzburg 1909): Eine Vorrichtung, welche das Vorschieben des Innenrohres erleichtert und eine Fixation der Rohre gegeneinander in jeder beliebigen Stellung gestattet.

Bereits die ersten von mir konstruierten Doppelrohre hatte ich mit einer solchen Einrichtung versehen, doch wurde die Einfachheit des Baues und der Handhabung zu sehr durch sie beeinträchtigt. Auch die anderen im Laufe der Zeit ausprobierten Versuchskonstruktionen befriedigten nicht, sodass ich vorderhand ganz darauf verzichtete.

Klagen über das oft recht schwierige Vorschieben des Innenrohres veranlassten mich nun neuerdings, die Uhrfeder auf einer Kante mit stumpfer Zahnung (Fig. 10a) zu versehen, welche auch mit nassen Händen ein sehr sicheres Fassen und erhebliche Kraftanwendung gestattet. Gleichzeitig war hiermit aber die Möglichkeit einer sehr einfachen und sicheren Feststellvorrichtung gegeben. Sie besteht einfach aus einem kleinen zweiarmigen Hebel (s. Fig. 10a), der durch Druck auf seinen unteren Arm mit dem oberen gezahnten Ende in die Zähne der Uhrfeder eingreift und sie dadurch dauernd fixiert.



Fig. 10a.
Fixierhebel nach Brünings.

Die kleine Einrichtung, welche an jedem Rohre leicht nachträglich angebracht werden kann, ist praktisch von grosser Wichtigkeit, sowohl für das Vorschieben des Innenrohres bei schwierigen Passagen, wie auch für die Erhaltung einer einmal gewonnenen Einstellung durch gegenseitige Fixation der Rohre. Näheres findet sich darüber in der Methodik.

Kapitel II.

Die Operationsinstrumente.

1. Operativ verwendbare Energieformen.

Die „operativen“ Eingriffe der modernen Medizin könnte man ganz allgemein nach der dabei zur Verwendung gelangenden Energieart einteilen, wobei sich herausstellt, dass alle zur Zeit bekannten Formen schon herangezogen wurden: Mechanische, chemische, thermische, elektrische, strahlende Energie. Will man mit Ostwald in der „Volumenergie“ noch eine selbständige Art absondern, so kann man auch von ihr einen vornehmsten Vertreter — die osmotische Energie — im therapeutischen Arsenal antreffen.

In den Luft- und Speisewegen ist naturgemäfs von alledem nicht viel angewendet; doch sind solche systematischen Übersichten von Wert, weil sie am besten den Bereich des Geleisteten überschauen und Lücken auffinden lassen.

Wir können die strahlentherapeutischen Versuche vor der Hand ganz übergehen und uns über **chemische** Eingriffe kurz fassen; es handelt sich da um gelegentliche Ätzungen, die Applikation von Anästheticis, Stypticis u. dergl., für die weiter unten noch einige neue Hülfsmittel beschrieben werden. In der Regel reichen hier die gewöhnlichen Watteträger aus, von denen mein Instrumentarium eine grössere Anzahl in den erforderlichen Längen enthält. Für submuköse Anwendung von Arzneimitteln sind Spritzenkanülen von geeigneter Länge anzuwenden. Man lässt sie zweckmäfsig so anfertigen, dass die eigentliche Nadel nur wenige Millimeter über das etwas dickere Kanülenrohr, in welches sie gefasst ist, hinausragt, damit auch bei dem unsicheren Sehen in der Tiefe ein zu tiefes Einstechen unmöglich ist. — Für die zur Endoskopie erforderliche Lokalanästhesie sind in der „Methodik“ noch einige besondere Vorrichtungen beschrieben.

Zu den chemischen Eingriffen gehört auch die Elektrolyse, bei der die H-Ionen, und die Kataphorese, bei der meistens die Kationen elektrolytischer Arzneimittel zur Wirksamkeit gelangen. Geeignete Instrumente lassen sich gegebenen Falles durch Verlängerung der sonst üblichen herstellen.

Therapeutische Anwendung der **Elektrizität** als solcher in der Form des faradischen und galvanischen Stromes ist meines Wissens bisher nur von der Speiseröhre aus vorgenommen, sei es, um diese selbst oder um benachbarte Organe zu beeinflussen. Ferner sind in der Mundhöhle schon die verschiedenen Formen der hochgespannten Wechselströme (Fulguration, Scintillation, Lumination) mit mehr oder weniger Erfolg zu Heilzwecken versucht, und es steht nichts im Wege, mit geeigneten Elektroden diese neuen Energieformen auch in grösseren Tiefen mit Hilfe der Endoskopie anzuwenden. Von der Erörterung geeigneter Instrumente sehe ich vorderhand ab.

Hitze ist in endoskopischen Gebieten bisher nur zu indirekten Wirkungen herangezogen. So benutzte Killian mit Erfolg die galvanische Glühschlinge zur Zerkleinerung einer grossen Hartgummi-Gebissplatte. Schlingenführer von geeigneter Länge sind für ähnliche Aufgaben leicht zu beschaffen.

Der „galvanokaustische Tiefenstich" ist durch autoskopische Rohre mit besonderer Exaktheit auszuführen. Näheres darüber findet sich im II. Teil.

Die Erfahrung, wie fest schon ein gewöhnlicher Spitzbrenner beim galvanokaustischen Tiefenstich haftet, wenn man ihn im Gewebe erkalten lässt, veranlasste mich, Galvanokauter besonderer Form zur Extraktion bestimmter Fremdkörper zu versuchen. Später las ich, dass schon Gottstein „galvanokaustische Häkchen" zum gleichen Zweck vorgeschlagen hat, ohne über deren Form und Wirkung etwas mitzuteilen.

Mein „Extraktionsbrenner" ist aus Platin-Iridium und hat die Form eines kleinen 3—4 mm grossen Kreuzchens. Er soll in erster Linie zur Extraktion der berüchtigten quellbaren Fremdkörper (Bohnen etc.) dienen, an denen oft jede Art von Zange versagt. Da ich bisher nur Versuche am Phantom machen konnte, so will ich über die Technik nur mitteilen, dass das exakte Einbrennen in den Fremdkörper sicher gelingt, wenn man den Brenner mit langen

Intervallen nur kurz aufglühen lässt. Stärkere Hitzeansammlung und Rauchbildung wird so vermieden und man hat Gelegenheit, die zentrale Lage genau zu überwachen bezw. zu korrigieren. Sobald die Arme des Kreuzes versenkt sind, lässt man erkalten und beginnt die Entwickelung des Fremdkörpers zunächst mit drehenden Bewegungen, denen sich erst nach der Lösung ein Zug zugesellt.

Wir kommen zu den **mechanischen Eingriffen** und wollen hier das Ungewöhnliche wieder kurz vorwegnehmen.

Zur Entfernung fremder Körper ist ausser Extraktionszangen noch die Anwendung positiven oder negativen Luftdruckes empfohlen, ohne dass die Autoren sich über die Aussichten, die ein solches Verfahren bieten kann, jeweils Rechenschaft gegeben hätten. Um in Zukunft Versuche mit untauglichem Werkzeug nach Möglichkeit zu verhindern, will ich hier die Zwecklosigkeit solcher „Aspirationsinstrumente“ kurz darlegen.

Die Anwendbarkeit positiven oder negativen Luftdruckes ist im allgemeinen auf obturierende, d. h. den Bronchus luftdicht abschliessende Fremdkörper beschränkt. Es fragt sich zunächst: Wie fest sitzen derartige Fremdkörper? Dann: Welche Zugkraft ist durch Luftdruck zu erzeugen?

Zur Entscheidung dieser Fragen muss man sich klar machen, aus welchem Grunde obturierende glatte Fremdkörper überhaupt in den Luftwegen stecken bleiben, weshalb sie nicht mit dem ersten Hustenstoss herausgeschleudert werden. Ein solcher Hustenstoss entwickelt nämlich eine ausserordentlich hohe Kraft. Der Luftdruck bei forcierter Exspiration beträgt 82—100 mm Quecksilber (vergl. die Lehrbücher der Physiologie) also 1,1—1,3 Atmosphären. Bei reflektorischen Exspirationen wie Husten und Niessen ist er noch wesentlich höher, sagen wir 1,5 Atm. Dieser Druck muss in der gesamten Lunge, also auch in den Bronchiolen und Alveolen nahezu der gleiche (bei vollständigem Abschluss sogar genau der gleiche) sein.

Rechne ich nun nach Aeby den mittleren Durchmesser des rechten Hauptbronchus zu 13 mm, den Querschnitt also zu 1,3 cm^2 so wirkt hier auf einen obturierenden Fremdkörper bei Hustenstössen ein Druck von $1{,}3 \times 1{,}3 = 1{,}69$ kg ein, ein Druck von nahezu 1700 g.

Es ist klar, dass das Gewicht des Fremdkörpers diesem Druck gegenüber gar keine Rolle spielt. Auch die Kraft des Inspirationsstromes allein genügt nicht, um ihn derartig fest in das Bronchialrohr hineinzutreiben, denn der Druck beträgt bei forzierten Inspirationen nur etwa 50 mm Hg und kann natürlich 1 Atm. nie übersteigen.

Ausschlaggebend erscheint mir der bisher nicht genügend gewürdigte Umstand, dass der Fremdkörper bei der Aspiration eine um so grössere Beschleunigung erfährt, je mehr er das Lumen der Luftröhre ausfüllt. Wenn man in ein schwach konisches „Blasrohr" von der weiteren Seite her einen Bolzen hineinbläst, welcher das engere Ende nicht zu passieren vermag, so keilt er sich hier mit seiner ganzen lebendigen Kraft ein, derart, dass der gleiche Luftdruck von der engeren Seite aus angewendet, bei weitem nicht ausreicht, um ihn wieder zu lösen. Das Beispiel lässt sich direkt auf den Mechanismus der Fremdkörperaspiration übertragen und macht es verständlich, weshalb Fremdkörper um so fester zu stecken pflegen, je mehr sie obturieren. Es macht auch die von Pieniazek u. A. zur Erklärung herangezogene Hypothese einer inspiratorischen Erweiterung und exspiratorischen Verengerung der Bronchien überflüssig, welche ich — wenigstens beim Erwachsenen — auch bei Anwendung besonderer Hülfsmittel[1]) nie habe feststellen können. Sollte dennoch ein derartiger Ventilmechanismus existieren, so würde er den aspiratorisch eingekeilten Fremdkörper um so mehr festhalten.

Diese Überlegungen beweisen jedenfalls, dass es von vornherein ausgeschlossen ist, einen obturierenden Fremdkörper durch negativen Luftdruck zu extrahieren in der Weise, dass man den Bronchus durch ein luftdicht eingesetztes Rohr oralwärts evakuiert. Die Gründe brauche ich nicht näher auszuführen. Sie zeigen aber ferner, dass auch das zweite Verfahren aussichtslos ist, bei dem das aspirierende Rohr dem Fremdkörper selbst luftdicht angelegt wird. Schon dieser luftdichte Abschluss wird selten zu erreichen sein, am ersten noch bei Kirschen u. dergl., bei Bohnen sicher schon nicht mehr. Es wäre also wenigstens nötig, das Rohrende mit einem kurzen Stückchen Gummischlauch zu armieren, um die Chancen der luftdichten Adaption zu erhöhen.

[1]) Näheres im II. Teil.

Und wie verhält es sich in diesem Fall mit der erreichbaren Extraktionskraft? Nehmen wir einmal an, es handle sich um eine Bohne in einem kindlichen Bronchus, an die man ein 8 mm-Rohr (7 mm Lumen) heranbringen kann. Zwischen der Rohrwand und dem aspirierenden Schlauchstück muss mindestens 1 mm Abstand bleiben. Ist nun die Wand des Schlauches etwa 1 mm dick, so bleiben noch etwa 6,7 cm^2 Aspirationsfläche übrig, welche bei einem relativen Vakuum von $^1/_2$ Atm. mit rund 33 g zu ziehen vermag. In Wirklichkeit kann nicht einmal dieses bescheidene Mafs von Kraft zur Wirkung kommen, da ein Fremdkörper bei der Extraktion immer mehr oder weniger einseitig zurückgehalten wird, wodurch eine Hebelwirkung auf das aspirierende Rohrende entsteht, die ihn leicht abstreift.

Der einzige diskutable Vorschlag zur pneumatischen Extraktion scheint mir von Gottstein gemacht zu sein. Er empfiehlt, mit einem hohlen Häkchen an dem Fremdkörper vorbei zu gehen und Luft in den durch ihn abgeschlossenen Bronchialzweig zu blasen. Diskutabel scheint mir der Vorschlag deshalb, weil hierbei der Luftdruck nur auf die Innenfläche des Bronchus wirkt, ihn also erweitert. Leider liegt die Extraktionsschwierigkeit bei obturierenden Fremdkörpern nur gerade darin, mit einem Häkchen an ihnen vorbei zu kommen. Und wenn es gelingt, so dürfte die Luft bei stärkerem Druck wohl neben dem Häkchen entweichen.

Ich rate aus diesen Gründen von allen Aspirationsexperimenten ab, so lange noch irgend eine andere Extraktionsmöglichkeit — einschliesslich der Galvanokaustik und der Zerstückelung — besteht.

So ziemlich das Gleiche lässt sich von einem anderen mechanischen Verfahren, der Magnetextraktion, sagen. Auch hier kommen ja überhaupt nur wenig Fremdkörper in Frage, man kann sie ferner nur dann sicher mit dem Magnet erreichen, wenn sie auch sichtbar, also auch für die Zange erreichbar sind und schliesslich sind die bronchoskopischen Magnetversuche, was die zur Wirkung kommende Kraft anlangt, in allen Fällen der Zangenarbeit absolut unterlegen und vielfach überhaupt unzureichend.

Die Stärke des elektromagnetischen Feldes ist u. a. eine Funktion der bis zur Sättigung magnetisierten Eisenmasse. Diese kann aber

bei den im Bronchoskop verwendbaren magnetischen Sonden nur minimal sein, selbst wenn man auf die Hälfte des Gesichtsfeldes verzichtet. Noch ungünstiger in Bezug auf Kraftleistung liegen die Verhältnisse, wenn man den bronchoskopischen Magnetstab als Polschuh eines grossen, ausserhalb befindlichen stationären Magneten — am besten eines sogen. Innenpolmagneten — anordnen würde. Den v. Schrötterschen Vorschlag, das Rohrende selbst zu umwickeln und zu magnetisieren halte ich, abgesehen von den obigen Gründen, für unausführbar, weil sich wohl kein Mensch die nötige Anzahl eiserner Bronchoskope, die für diesen Zweck eine ganz ungeeignete Form haben müssten, vorrätig halten wird.

Magnet-Experimente von der Art, wie sie H. v. Schrötter bei einem Kinde mit Bronchialfremdkörper angestellt hat, halte ich für unerlaubt. Man überlege sich doch einmal die Wirkungsweise eines Magneten im Bronchus! Die überwiegende Mehrzahl der eisernen Fremdkörper werden Nägel und Nadeln sein, die man in der Regel mit der Spitze nach oben im Bronchus antrifft. Nähere ich einem derartigen Fremdkörper einen Magneten, so sucht dieser ihn unfehlbar so zu drehen, dass er möglichst viele Kraftlinien schneidet: er stellt ihn, soweit das der Bronchus zulässt, quer zur Längsaxe des Magneten. Glücklicherweise reicht die Zugkraft bronchoskopischer Magnete dazu nicht aus, sonst könnte man sicher sein, den Fremdkörper bei dieser Gelegenheit recht gründlich einzuspiessen.

Es hilft auch nichts, die magnetische Axe quer zu stellen, denn abgesehen davon, dass dabei die erreichbare Zugkraft noch viel geringer ausfallen müsste, wird dadurch die erforderliche in der Richtung des Bronchus wirkende Anziehung vollständig aufgehoben.

Also: Da selten ein Gegenstand aus Eisen kugelrund zu sein pflegt, werden alle vom Magneten quergerichtet. Glückt es trotzdem einmal, einen Körper in dieser Stellung durch Bronchus und Trachea zu bringen — es ist ja, was an unseren Anschauungen nichts zu ändern vermag, tatsächlich einigemal geglückt — so kann man wohl mit Bestimmtheit darauf rechnen, dass er durch die Stimmlippen mühelos vom Rohrende gestreift wird, falls er nicht das Rohr selbst zu passieren vermag.

Ich glaube durch diese kritischen Bemerkungen zur Genüge begründet zu haben, weshalb meinem normalen Instrumentarium kein pneumatisches und kein magnetisches Extraktionsinstrument beigegeben ist.

2. Sondierende und dilatierende Instrumente.

Es ist nicht der Zweck dieser Zeilen, eine Aufzählung aller der Hilfsmittel zu geben, welche zum Zweck tastender und erweiternder Operationen in den Luft- und Speisewegen erfunden sind. Das, was sich davon dauernd bewährt hat, ist genügend bekannt, und das andere bedarf keiner Beschreibung. Den durch diese Beschränkung gewonnenen Raum werde ich zu einer kurzen Darlegung der Theorie der Dehnung benutzen, welche für die Beurteilung des Wertes und der Wirkungsweise dilatierender Instrumente mafsgebend ist. Zunächst ein paar kurze Bemerkungen über Sonden.

Die Sonde, der „verlängerte Finger“, dient zum Tasten, welches uns Aufschluss gibt

1. über die Beschaffenheit eines Körpers durch die Art seines Widerstandes, und
2. über die Richtung eines Weges durch die Richtung des geringsten Widerstandes.

Für den ersten Zweck wird die Sonde am besten aus starrem Material gewählt, mit dem sich naturgemäfs am besten „fühlen“ lässt. Schallverstärkende Vorrichtungen zum Hören der Berührung sind bei der heutigen ocularen Fremdkörperdiagnostik entbehrlich geworden.

Für Sondierungen in den Luftwegen ist dem Instrumentarium eine lange metallene Knopfsonde beigegeben. Auch können hier Watteträger und Zangen zur Sondierung verwendet werden.

Zur blinden Sondierung der Speiseröhre eignet sich am meisten die Elfenbeinolive mit flexiblem Stab aus Drahtkabel oder Fischbein. Cylindrische Sonden sind zur Palpation weniger geeignet als die Oliven bezw. Knopfsonden, weil man mit ihnen gewissermafsen auch rückläufig palpieren, also auch die Ausdehnung von Fremdkörpern, Stenosen etc. feststellen kann.

Der andere Zweck der Sondierung, die Auffindung eines Weges verlangt im Allgemeinen eine in ihrer ganzen Länge oder doch im

untersten Abschnitt flexible Sonde. Bei der Endoskopie der Luftwege kommen derartige Aufgaben selten vor und können bei der ausserordentlichen Verschieblichkeit der Gewebe meist mit starren Sonden gelöst werden. Für die Speiseröhre sind die aus Seide geflochtenen und mit weichem Lack getränkten Bougies am geeignetsten. Sie können bei der Gastroskopie nötig werden, wenn man mit dem Vorschieberohr die Kardia passieren will; näheres darüber findet sich bei Darstellung der Methodik.

Bei der Passage von Divertikeln, dem Aufsuchen des excentrischen Lumens von Strikturen u. s. w. können Sonden mit mehr oder weniger abgebogenem Ende (Divertikelsonden) von Vorteil sein. Besonders geeignet, auch für die blinde Sondierung der Bronchien, ist die von Killian viel angewendete Kombination: Flexible Seidenbougie mit eingeschobenem Neusilberdraht, dem man bei der Einführung beliebige Krümmungen geben und nach Auffinden des Weges herausziehen kann.

Weitaus komplizierter als die Sondierung sind die der Bougierung, der Dehnung oder unblutigen Dilatation gestellten Aufgaben. Zur erfolgreichen Handhabung und Konstruktion hierzu dienender Instrumente ist das Verständnis des Dehnungsvorganges erforderlich.

Bei der Dehnung zelliger Gewebe macht sich im Vergleich zu dem gleichen Vorgang bei nicht organisiertem Material ein wesentlicher Unterschied bemerkbar: Hänge ich an ein Kautschuckband oder eine Stahlfeder ein Gewicht, so tritt momentan eine der Belastung entsprechende Verlängerung ein, deren Betrag sich im Laufe der Zeit nicht wesentlich mehr ändert. Ebenso rasch tritt nach der Entlastung wieder die vollständige Verkürzung ein. Mache ich den gleichen Versuch an Muskeln, fibrösem oder elastischem Gewebe, so tritt unmittelbar nach der Belastung zwar auch eine gewisse Dehnung ein, deren Betrag jedoch allmählich — erst rascher, dann langsamer — über Tage und Wochen hin zunimmt. Dieselbe Zeit ist nach erfolgter Entlastung nötig, um das Gewebe wieder auf die ursprüngliche Länge zu verkürzen. (Vorausgesetzt ist in beiden Fällen, dass die Elastizitätsgrenze nicht überschritten ist.)

Dieses bekannte Gesetz von der „elastischen Nachwirkung“ zeigt, dass bei der Dehnungsbehandlung lebender Gewebe der Zeitfaktor von der grössten Bedeutung ist: durch Verlängerung

der Belastungsdauer kann ich einen Dehnungsgrad erreichen, der in kürzerer Zeit ohne Zerreissung unmöglich wäre. Aus diesem Grunde sollten alle Dehnungsinstrumente so konstruiert sein, dass **1.** die Dehnung in genau bestimmbarer, möglichst langer Zeitdauer erfolgt. Dass ferner **2.** der Dehnungsgrad in mm und **3.** die Dehnungskraft, d. h. die Belastung jederzeit genau bekannt ist, und endlich **4.** der Ort der Dehnung exakt begrenzt werden kann.

Es leuchtet ohne weiteres ein, dass von den vorhandenen Dilatatoren die Quellstifte (Laminaria, Tupelo) diesen Forderungen am wenigsten gerecht werden. Sie erfüllen keine einzige derselben und sind in den Luftwegen höchst bedenklich dadurch, da hier wegen des Knorpelgerüstes häufig überhaupt nur ein bestimmter Dehnungsgrad möglich ist, der von der unbekannten Quellkraft leicht überschritten werden kann. Es ist ferner die Lokalisation des Druckes insofern sehr mangelhaft, als die Quellung da am geringsten zu sein pflegt, wo die Stenose am engsten oder ihr Widerstand am grössten ist. Der Stift bekommt also eine Sanduhrform und verfehlt deshalb nicht nur seinen Zweck, sondern ist oft nur mit Mühe und Gefahr entfernbar. Die Dilatation der Cervix mit ihrer fast unbegrenzten Dehnbarkeit und ihrem gleichmäfsigen Widerstande stellt eben ganz andere Aufgaben als sie in unserem Gebiete vorliegen.

Kaum günstiger zu beurteilen sind die mit Luft oder Flüssigkeit blähbaren Gummibälle. Eine über genügend lange Zeit hin gleichmäfsig sich verteilende Drucksteigerung ist praktisch kaum durchführbar. Die effektiv als Seitendruck wirkende Kraft ist auch mit Manometern nicht bestimmbar, weil die wechselnde Grösse der Druckfläche unbekannt bleibt. Ebensowenig ist die Forderung 2 und 4 erfüllt, weil ein Gummiball einfach die Form der Stenose annimmt. Einigermafsen zu vermeiden ist dies, wenn man ihn mit einer Hülle aus unelastischem Gewebe überzieht, aber auch in diesem Falle nur dann, wenn man ihn maximal aufbläht, wobei wieder die Forderungen 1 und 2 ganz unberücksichtigt bleiben.

Dilatatoren, die sich durch Schrumpfung eines gedehnten Gummischlauches oder durch Kompression von Gummioliven verdicken, sind ähnlich zu bewerten, wie die elastischen Dilatatoren überhaupt.

Ausser den gekennzeichneten Fehlern haftet ihnen allen noch die Gefahr an, dass sie durch das plötzliche Freiwerden ihrer elastischen Spannung im Fall einer Überdehnung des Gewebes zu ausgedehnten Rupturen führen können.

Die gefahrloseste und wirksamste Form aller Dehnungsinstrumente ist die Bougie und zwar die cylindrische Bougie von steigender Dicke. Ihre Anwendbarkeit ist natürlich begrenzt, da die dickste Nummer nicht grösser sein kann. als die engste Stelle des Kanals, durch welchen sie eingeführt wird. Das macht z. B. eine wirksame Kardia-Dehnung und eine vollständige Erweiterung von Bronchialstenosen durch Bougierung unmöglich.

Für die Speiseröhre werden zweckmäfsig flexible Seidenbougies mit mehr oder weniger stumpfem Ende angewendet. Bei hochgradigen Verätzungsstrikturen mit excentrischem oder treppenförmigem Lumen lässt sich im Ösophagoskop oft noch ein Weg finden mit filiformen Uretherenkathetern eventuell mit eingeschobenem Draht.

Das die Olive kein geeignetes Instrument zur Dilatation ist, geht aus dem oben Gesagten ohne weiteres hervor. Die Dehnung erfolgt bei ihr entweder zu rasch, sodass Blutungen auftreten, oder sie macht keine Fortschritte. Das macht sich besonders bei retrograder Bougierung bemerkbar, bei der man die Oliven besser durch an Fäden befestigte Bougies ersetzt, welche mindestens die Länge der Stenose haben müssen, und möglichst lange in ihr liegen bleiben sollen. Es gilt diese Regel für alle Bougierungen: Je länger man eine Nummer liegen lässt, desto langsamer erfolgt die „elastische Nachschrumpfung“ und desto grösser kann die nächste Nummer sein, die sich ohne Gewalt einführen lässt.

Für die Luftwege sind flexible Bougies im allgemeinen [1]) weniger geeignet als starre gerade Metallrohre, welchen in allen den Fällen der

[1]) In Fällen, wo es weniger auf die nachstehend angeführten Vorzüge der Metallbougies ankommt, können flexible Bougies natürlich erhebliche Vorteile bieten, vor allem weil sie eine längere Einwirkungszeit gestatten. Es ist nämlich leicht möglich, die dickste Bougie in der Stenose stecken zu lassen und das Rohr über dieselbe herauszuziehen, wonach der Patient eine ungezwungene Haltung annehmen kann.

Mit besonderem Vorteil habe ich bei einem Stenose-Patienten folgendes,

Vorzug zu geben ist, in denen ohnehin zum Zwecke der Endoskopie eine Geradstreckung ausgeführt wird. In Fig. 11 (s. S. 37) ist eine dieser „konzentrischen Metallbougies“ abgebildet. Sie bestehen aus einem dünnwandigen Messingrohr mit cm-Teilung und aufgeschlagenem Durchmesser. Das untere olivenförmige Ende besitzt ein zentrales Loch von wechselnder Grösse.

Die Vorzüge dieser Bougies, die ich in Dicken von 5 mm an aufwärts mit $^1/_2$—1 mm Abstand habe herstellen lassen, sind kurz folgende:

1. Pat. kann durch die Bougie atmen uud das hinter Stenosen meist reichlich vorhandene Sekret aushusten.
2. Das starre Metallrohr gibt eine bessere Fühlung als die elastischen leicht ausweichenden Bougies.
3. Es ist möglich, die Metallbougie über eine vorgeschobene Leitsonde zu schieben. Als solche kann auch eins der griffflosen Extraktionsinstrumente (s. unten) dienen, mit dem man einen unter der Stenose sitzenden Fremdkörper gefasst hat. Die Extraktion erfolgt in diesem Falle gleichzeitig mit dem Herausziehen der dicksten Bougie[2]).

---

in ähnlicher Weise schon von Killian ausgeübte Verfahren angewendet: Die flexible Bougie wurde durch einen 3 mm dicken, herausziehbaren Metallstab völlig unbiegsam gemacht, sodass man sie mit Hülfe des Kehlkopfspiegels — also indirekt — unter starker Verdrängung durch die kokainisierte Glottis schieben konnte. Eine Markierung zeigte an, wenn das Ende die im rechten Hauptbronchus befindliche Stenose passiert hatte. Danach wurde der Metallstab herausgezogen, und die nunmehr flexible Bougie blieb solange liegen als die Anästhesierung reichte ($^1/_4$ bis $^1/_2$ Stunde). Die Belästigung einer derartigen Bougierung ist im Vergleich zur bronchoskopischen Einführung eine sehr geringe. Der Patient gewöhnt sich rasch an das Manöver und bedarf keiner besonderen Überwachung, da er die flexible Bougie jederzeit selbst herausziehen kann.

Der zweite sehr grosse Vorzug flexibler Dauerbougies ist der, dass die Patienten neben ihnen ausspucken können, während die starren Bougies – wenigstens im Sitzen — schon nach kurzer Zeit zu Hustenreflexen durch Speichelansammlung führen. Auch dieser Umstand macht die flexible Bougie da geeignet, wo es sich weniger um eine genau dosierte und lokalisierte Kraftanwendung als um eine gelinde Dauerwirkung handelt.

2) Näheres bei Killian und Brünings, Behandlung von Fremdkörpern unter Bronchialstenosen. Ztschr. f. Ohrenh. u. Krankh. d. Luftwege. Bd. LV. H. 1.

Die Behandlung von Fremdkörpern unter Bronchialstenosen gehört zu den schwierigsten Aufgaben der Endoskopie. Die konzentrischen Metallbougies reichen hier oft nicht aus, weil sie die Stenose auch im günstigsten Falle nicht wieder ganz auf ihr früheres Lumen zu bringen vermögen. Denn da sie durch das Bronchoskop geschoben werden müssen, so kann ihre Dicke nicht ganz die des bronchoskopierten Bronchus erreichen. Dazu kommt noch, dass die elastische Nachschrumpfung sofort nach Entfernung der Bougie die Stenose wieder erheblich zusammenzieht, und schliesslich noch der Übelstand, dass bei Anwendung konischer oder abgerundeter Bougies immer eine ringförmige Gewebsleiste stehen bleiben muss, wenn sich der Fremdkörper unmittelbar unterhalb der Stenose befindet.

Fig. 11. Konzentrische Metallbougie nach Brünings.

Ich habe deshalb noch einen besonderen „Bronchoskopischen Extraktions-Dilatator“ anfertigen lassen, mit welchem man

1. den Bronchus auf eine kurze Strecke hin in messbarer Weise über das normale Lumen hinaus dehnen kann. Bei welchem
2. das Maximum der Dehnung in unmittelbarer Nähe des Fremdkörpers liegt und durch den sich
3. Extraktionsinstrumente durchführen lassen.

Das Instrument besteht aus dem bronchoskopischen Rohr a (Fig. 12, s. S. 38), dessen unteres Ende nach innen konisch verdickt und in eine Reihe von Zungen b gespalten ist. In dem Rohr a ist ein zweites Rohr verschieblich und zwar mittels des Schraubenkopfes d. Schraube ich diesen ganz hinein, so werden die keilförmigen Zungen ad maximum gespreizt (c), beim Zurückschrauben kehren sie allmählich in die Nulllage zurück. Die Skala e gibt jederzeit den Grad der Spreizung in mm und deren Bruchteilen an. Ihre Werte bleiben auch bei starkem Gegendruck richtig, da die Zungen nicht nennenswert federn.

Das Instrument kann wie die gewöhnlichen bronchoskopischen Rohre an dem Elektroskop befestigt werden. Es dient dazu, eine

Bronchialstenose oder einen normalen Bronchus auf kurze Strecke hin genau messbar zu erweitern um einen Betrag, der den des normalen Bronchiallumens übersteigt. Diese Erweiterung findet am äussersten Ende des Rohres statt und kann deshalb in die unmittelbare Nähe eines Fremdkörpers verlegt werden.

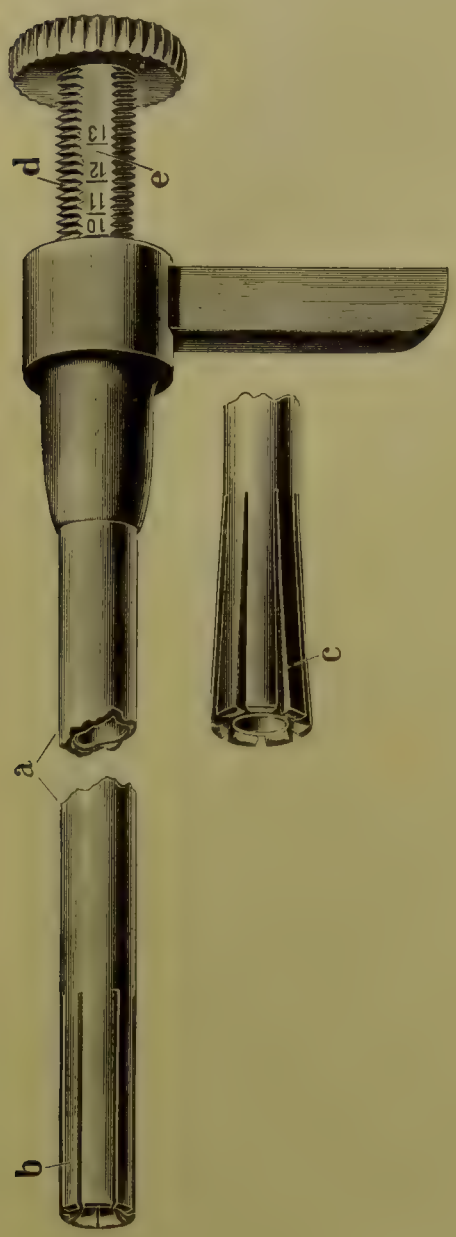

Fig. 12. Bronchoskopischer Extraktions-Dilatator nach Brünings.

Soll das Instrument zur Lösung eines eingekeilten Fremdkörpers oder zur Extraktion eines Fremdkörpers durch eine Stenose dienen, so ist es vorteilhaft, den Fremdkörper zunächst mit einer „grifflosen“ Zange (s. unt.) zu fassen und dann das Dilatations-Bronchoskop in geschlossenem Zustande über die Zange zu schieben. Eine Stenose muss natürlich vorher mit „konzentrischen Bougies“ erweitert werden. Das Bronchoskop wird darauf soweit als nötig gespreizt und zusammen mit dem fest an sein Ende angezogenem Fremdkörper extrahiert. Empfehlenswert ist es, vorher durch Bougies den zulässigen Spreizungsgrad zu bestimmen. Ist man bei einem erfolglosen Extraktionsversuch darüber im Zweifel, ob das Hindernis im Fremdkörper oder in zu starker Spreizung liegt, so kann man dies dadurch entscheiden, dass man das Dilatations-Bronchoskop zunächst allein mit wechselndem Spreizungsgrad durch die Stenose zieht.

Das beschriebene Instrument, das uns schon wertvolle Dienste geleistet hat[1]), wird nur auf besondere Bestellung hin gebaut (von

[1]) s. Killian u. Brünings l. c.

Fischer in Freiburg), wobei die gesamte Länge und der Durchmesser in der Nullstellung anzugeben ist.

Eine der Dehnung nahestehende unblutige erweiternde Operation, die in diesem Zusammenhange erwähnt zu werden verdient, ist die Intubation. Ich meine hier nicht die Intubation des Larynx, die ja in der Regel unter Leitung des Fingers — also ohne Autoskopie — mit genügender Sicherheit ausgeführt werden kann, sondern das freie Einlegen von Tuben in den tieferen Luftwegen unter genauer endoskopischer Gesichtskontrolle.

Die Form solcher Tuben muss sich natürlich nach der jeweiligen Form der zu behandelnden Stenose richten, vor allem muss ihre Länge so bemessen sein, dass sie keine abgehenden Bronchialäste verschliessen. Der grösste Durchmesser soll dem der dicksten Bougie gleich sein, welche die Stenose noch bei leichtem Druck zu passieren vermag.

In Fig. 13 sind 2 Tubenformen abgebildet, welche einer unserer Patienten mit regelmäfsigen Intervallen etwa $^1/_4$ Jahr hindurch frei in einer dilatierten Bronchialstenose trug. Die Einschnürungen der Tuben, in welche sich der elastische Stenosenrest hineinlegt, garantieren eine genügende Fixation. Zur In- und Extubation habe ich einen Tubenträger konstruiert, dessen von innen fassendes Ende die Fig. 14 in geschlossenem (a) und gespreiztem (b) Zustand wiedergibt. Im übrigen besitzt das Instrument die Konstruktion meiner verlängerten Zange (s. unten).[1])

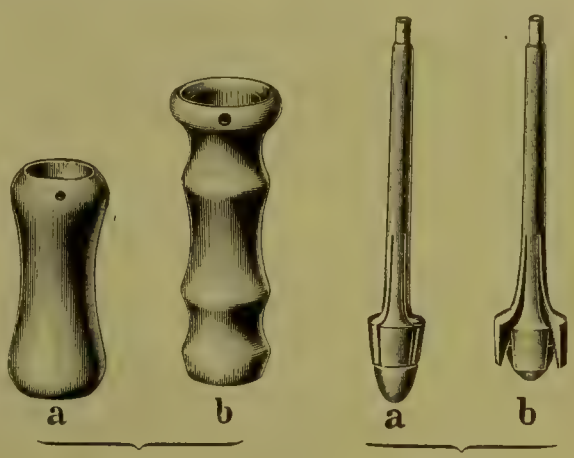

Fig. 13. Fig. 14.

Bronchialtuben und Tubenträger nach Brünings.

Besondere Aufgaben sind der Dehnungstherapie bei den spastischen Erkrankungen der Speiseröhregestellt, da die funktionelle spastische Stenose nicht nur bis zur Weite des Normallumens, sondern mehr oder weniger darüber hinaus gedehnt werden muss. Es ist deshalb, sofern es sich um Kardiospasmus handelt, die Einführung von

[1]) Näheres über Bronchial-Intubation bei Killian und Brünings, l. c.

Bougies unzureichend, weil deren Dicke das Normallumen des oberen Speiseröhrenabschnittes nicht überschreiten kann. Man ist also für diese besondere Aufgabe auch heute noch auf kompliziertere mechanisch wirkende Dilatatoren angewiesen, wie sie früher unnötiger Weise auch für Harnröhre, Rektum u. a. angewendet wurden.

Die Dehnungstherapie des Kardiospasmus gehört zu den dankbarsten Aufgaben, weil das Leiden ein sehr schweres und der Erfolg der Behandlung ein ziemlich sicherer ist. Leider war aber die bisherige Art der Kardiadehnung nach dem von v. Miculicz abgegebenen Verfahren mit Eröffnung des Magens ein lebensgefährlicher Eingriff, den man bei unzureichendem Erfolge nicht wiederholen konnte. Die von Miculicz selbst u. a. versuchte Kardiadehnung auf natürlichem Wege führte aber nicht zum Ziele oder war gleich gefährlich, was bei der unvollkommenen Art der dabei verwendeten Instrumente verständlich erscheint.

Die zur Dehnung einer spastischen Stenose der Speiseröhre verwendeten Instrumente müssen in ganz besonderem Maſse den oben für Dilatatoren aufgestellten 4 Bedingungen genügen, schon deshalb, weil hier die Dehnung nur dann von Erfolg ist, wenn sie sich der Festigkeitsgrenze nähert und weil andererseits eine Zerreissung unmittelbar tödliche Folgen nach sich zieht. Ich lehne deshalb auch jede Art von Gummiblase mit oder ohne Hülle, deren allgemeine Mängel oben schon besprochen wurden, hier durchaus ab, und habe an meinen eigenen Dilatatoren noch besondere Sicherungen angebracht, welche die Gefahr der Zerreissung ziemlich sicher ausschliessen.

Es ist hier nicht Raum zu einer ausführlichen Beschreibung und konstruktiven Begründung. Nur die prinzipiellen Eigentümlichkeiten der neuen Dilatatoren können Erwähnung finden. Sie bestehen darin, dass der am Ort der Dehnung zur Wirkung gelangende Seitendruck in Kilogrammen jederzeit auf einer aussen befindlichen Skala abgelesen werden kann, während eine zweite Skala gleichzeitig den mit einem bestimmten Druck erreichten Dehnungsgrad in mm angibt. Eine Sperrschraube sorgt dafür, dass sich das Instrument nicht weiter spreizt, wenn die Festigkeitsgrenze des Gewebes überschritten werden sollte. Über die Vorteile und die Anwendung dieser Einrichtungen soll weiter unten die Rede sein.

Die einfachste Form des „Dynamometrischen Dilatators“ ist das in Fig. 15 wiedergegebene Instrument für den Speiseröhrenmund. Es besteht aus einer Spreizzange, deren Branchen sich öffnen, wenn die für Daumen

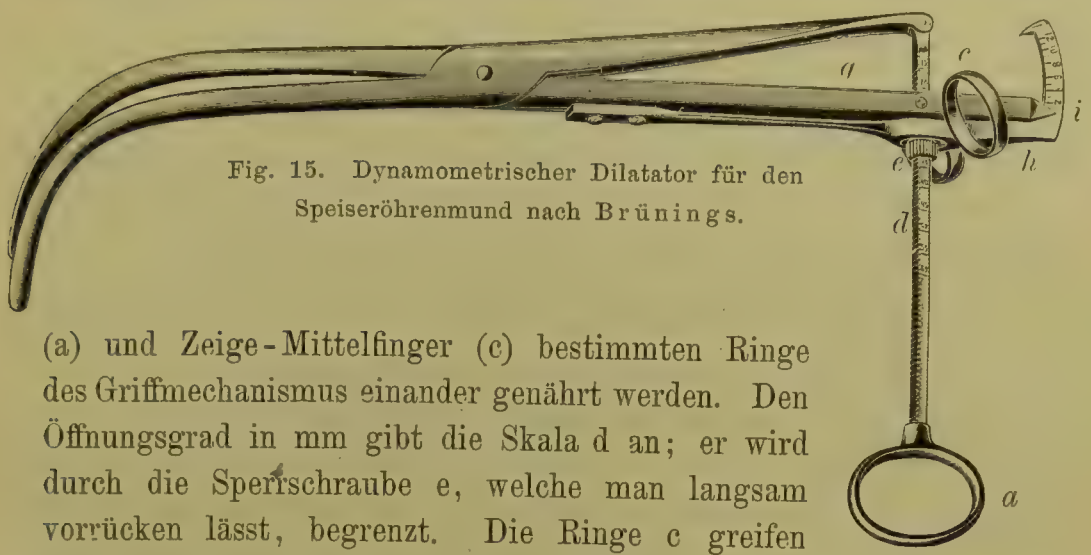

Fig. 15. Dynamometrischer Dilatator für den Speiseröhrenmund nach Brünings.

(a) und Zeige-Mittelfinger (c) bestimmten Ringe des Griffmechanismus einander genähert werden. Den Öffnungsgrad in mm gibt die Skala d an; er wird durch die Sperrschraube e, welche man langsam vorrücken lässt, begrenzt. Die Ringe c greifen nun nicht direkt an dem Arm g an, sondern durch Vermittelung der Dynamometer-Feder h, deren in Kg geteilte Skala vor der Zeigerspitze i spielt. Da die Arme der Zange auf beiden Seiten des Schlosses gleich lang sind, gibt die Dynamometer-Skala den wirklichen Seitendruck der dilatierenden Branchen an.

(I)

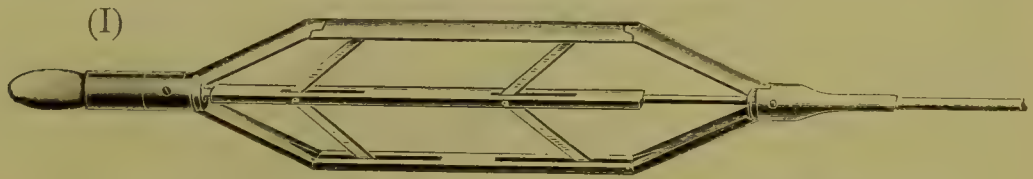

Fig. 16. Dynamometrischer Dilatator für die Kardia nach Brünings.

(II)

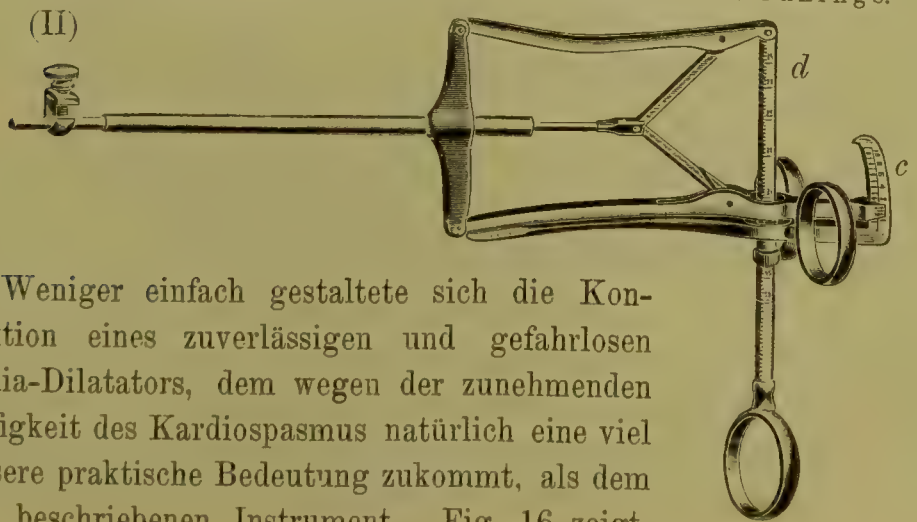

Weniger einfach gestaltete sich die Konstruktion eines zuverlässigen und gefahrlosen Kardia-Dilatators, dem wegen der zunehmenden Häufigkeit des Kardiospasmus natürlich eine viel grössere praktische Bedeutung zukommt, als dem eben beschriebenen Instrument. Fig. 16 zeigt,

dass das dilatierende Ende (I) dem Mechanismus zweigliedriger Harnröhren-Dilatatoren nachgebildet ist. Die Dilatationsbreite reicht von 10 bis 60 mm. Zur Einführung wird ein flexibler Ansatz (a) angeschraubt und das Instrument mit einem dünnen Gummisack überzogen. Es soll in frontaler Stellung in der Kardia liegen. Auf dem halb-flexiblen Schaft b ist ein Reiter verschieblich, den man vorher auf die mit Olive oder Ösophagoskop gemessene Entfernung: Kardia-Oberkiefer einstellt. Es ist so auch ohne ösophagoskopische Kontrolle die richtige Lage zu erreichen.

Der wichtigste Teil an dem Kardia-Dilatator ist die Konstruktion des Schlossmechanismus. Das ständig wechselnde Hebelmoment der Dilatator-Spreizen bringt es nämlich mit sich, dass der Seitendruck des Dilatators bei gleichbleibendem Handdruck ständig wechselt: In geschlossenem Zustande ist er $= 0$ und wird bei rechtwinkliger Stellung der Spreizen $= \infty$. Eine Gefühlskontrolle des wirkenden Kraftmafses ist deshalb ausgeschlossen.

Ich habe diese bei allen mechanischen Dilatatoren bestehende Schwierigkeit durch eine besondere Schlosskonstruktion (II) umgangen. Das wesentliche dabei ist eine Spreizen-Konstruktion, deren Hebelmoment demjeigen der Dilatatorspreizen genau gleich ist, aber in entgegengesetztem Sinne wechselt. Dadurch ist erreicht, dass der an dem Dreiring-Griff betätigte Druck dem Seitendruck des Dilatators jederzeit genau gleich gross ist, wie das bei dem vorhergehenden Instrument ohne weiteres der Fall war.

Durch diese Schlosskonstruktion wurde auch der Kardia-Dilatator dynamometrisch eichbar. Die Druckskala c reicht von 0 bis 10 kg, die Weitenskala d von 10 bis 60 mm.

Es ist hier nicht der Ort, die Anwendungsweise des Instruments mit dem Killian sehr zufriedenstellende Resultate erzielte, zu besprechen. Erwähnt sei nur, dass die Dehnungen ohne Narkose und selbst ohne Kokaïn schmerzlos ausgeführt und beliebig oft wiederholt werden können. Die Besserung bezw. Heilung des Spasmus lässt sich an dem immer kleiner werdenden Verhältnis der Dynamometerzahlen zu den Zahlen der Weiten-Skala erkennen. Gefährliche Überdehnung ist bei richtiger Handhabung der Sperrschraube und

des Dynamometers ausgeschlossen. (Ein „Extraktions-Dilatator“ zur Entfernung eingekeilter Fremdkörper aus der Speiseröhre wird bei der Methodik der Ösophagoskopie beschrieben.)

3. Fassende und schneidende Instrumente.

Unter den endoskopischen Operationsinstrumenten für Speiseröhre und Luftwege nehmen die Zangen und Pinzetten wegen der Häufigkeit und Bedeutung der Fremdkörper den ersten Rang ein. Doch darf ihren vorzüglichen Leistungen gegenüber ein primitiveres aber oft unersetzliches Hilfsmittel nicht vergessen werden: das Häkchen.

Dass das Häkchen in manchen Fällen mehr leistet als die Zange, ist durch die Fremdkörper der Nase und des Ohres bekannt, und ich glaube, man kann dasselbe für die Mehrzahl der mehr oder weniger rundlichen obturierenden Fremdkörper des Bronchialbaumes behaupten, falls deren sichtbare Oberfläche durch ihre Form oder durch ihre Konsistenz keine Angriffsmöglichkeit für Pinzetten bietet. Die Zange muss in solchem Fall mit zwei Branchen gleichzeitig an dem Fremdkörper vorbeigezwängt werden, das Häkchen nur mit einer. Das ist viel leichter und reicht meistens zur Extraktion oder doch zur Lösung aus. Dass auch die Lösung einer Nadel, das Einbringen ihrer Spitze in den Tubus, die Palpation gestielter Tumoren und ähnliche sondierende Arbeiten am besten mit dem stumpfen Häkchen gelingen, sei nur nebenbei bemerkt.

Meinem Instrumentarium sind die von Killian eingeführten Häkchen beigegeben: das kleine stumpfe und das platte, auf die Kante gebogene gezähnte für Bronchialfremdkörper. Die Länge ihrer Stiele reicht für alle bronchoskopischen Arbeiten aus; man steckt sie am besten durch einen Kehlkopfspiegel-Griff und biegt sie in der jeweils erforderlichen Länge ab, so, dass der Griff dem Häkchen entgegengesetzt gerichtet ist und über dessen Stellung orientieren kann. (Gehärtete Stahlhaken müssen vorher an der Abbiegungsstelle ausgeglüht werden!)

Die Handhabung eines scharfen langen Häkchens ist im Bronchus etwas misslich, ohne dass es wesentlich mehr zu leisten vermöchte als die stumpfen. Auch bohrer- und korkzieherförmige Instrumente

haben sich nach Gottstein nicht bewährt. Erwähnung verdient bei dieser Klasse von Instrumenten noch das bewegliche Häkchen Killians, das sich durch Betätigung eines aussen befindlichen Griffes krümmt.

Es bleibt als wichtigstes endoskopisches Fassinstrument die Zange und die Pinzette. Auch hier verzichte ich auf eine Aufzählung der verschiedenen im Handel befindlichen Formen. Nur über das bekannte Killiansche Modell muss ich einige Worte sagen, weil es zweifellos allen anderen überlegen ist und an dieses sich meine Verbesserungsversuche anschlossen.

Überlegen ist die Killiansche Zange durch ihre Grazilität, die Zweckmäfsigkeit des Griffes und des Fassmechanismus. Der erste Vorzug fällt besonders den v. Schrötterschen Instrumenten gegenüber mit ihren dicken Leitrohren auf, die, wie v. Schrötter selbst sagt, nur verlängerte Kehlkopfinstrumente darstellen. Auch den v. Schrötterschen Griff — der in seinem unaseptischen Material (Horn) sich eigentümlich in einem modernen Instrumentarium ausnimmt — halte ich für wenig glücklich. Die rechtwinkelige Abbiegung bedingt eine grosse Reibung des Führungsstabes, sodass das feine Tastgefühl des die Zange schliessenden Fingers beeinträchtigt ist. Der Killiansche Griff ist von diesen Mängeln frei und bietet noch den weiteren Vorteil, fest mit dem Instrument verbunden zu sein, wodurch Zeitverluste durch Auswechseln während der Arbeit vermieden sind.

Unbedingt zu fordern ist endlich von einer guten endoskopischen Zange, dass das Maul beim Schliessen nicht zurückweicht. Man soll zwar nach v. Schrötter durch Übung leicht erlernen, während des Zufassens in richtiger Weise mit dem ganzen Instrument vorzurücken, doch pflegt nicht Jeder beständig im Fremdkörperextrahieren geübt zu sein. Bei der Killianschen Zange ist diese Forderung in einfacher Weise erfüllt: Der Führungsstab ist mit dem feststehenden, das Zangenrohr mit dem beweglichen Griffteil verbunden.

Diese verschiedenen Vorteile sind derartig in die Augen springend, dass sie bei allen Verbesserungsversuchen erhalten bleiben müssen. Grund zu derartigen Versuchen wurde überhaupt erst gegeben, als wir meine verlängerbaren bronchoskopischen Rohre in Gebrauch nahmen: Hierbei empfand man es als Nachteil, dass

nicht auch die Zange in ihrer Länge veränderbar war, da bei Verwendung der alten Zangen durch das mehr oder weniger herausstehende Zangenende die volle Ausnutzung der optimalen Rohrlänge verhindert wurde. Direkt störend wurden dann die falschen Zangenlängen, als mein Elektroskop an die Stelle der Stirnlampe trat, bei dem der Unterschied zwischen Rohr- und Zangenlänge nicht mehr als 10 cm betragen darf, wenn volle Bewegungsfreiheit des Instruments möglich sein soll (s. unten). Diese Übelstände waren nur durch einen grösseren Vorrat verschieden langer Zangen — wie sie das Killiansche Instrumentarium enthielt — oder durch eine verlängerbare Zange zu beseitigen, durch welche die instrumentelle Ausrüstung zudem sehr an Wohlfeilheit gewinnen musste.

Die Aufgabe, eine sehr grazile, doch haltbare, in ihrer Länge leicht veränderliche Zange — ist jetzt durch folgende Konstruktion gut gelöst[1]): Ich ersetzte das Zangenrohr durch 2 in einander verschiebliche Röhrchen (a, b, Fig. 17), deren inneres auf seine ganze Länge hin Schraubengewinde (b) trägt. Das äussere, sehr dünnwandige Strahlrohr besitzt nur in seinem untersten etwas verdickten Ende (c) Gewinde und ist hier in mehrere Zungen gespalten. Erst wenn ich den feinen Ring d auf das Rohrende schiebe,

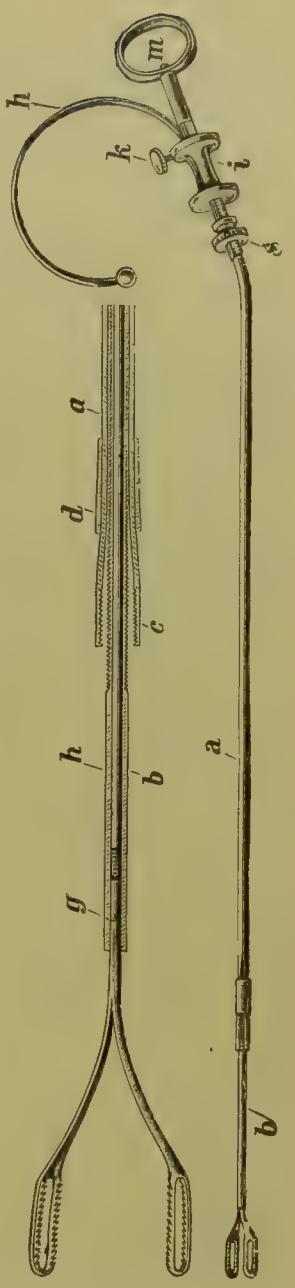

Fig. 17. Verlängerbare Zange nach Brünings.

[1]) Bei den ersten Instrumentarien ist ein anderer Verlängerungsmechanismus als der hier beschriebene in Anwendung gekommen, der sich im Gebrauch weniger bewährt hat. Bei dem selteneren Gebrauch der Zangen, die den jüngsten Teil meines Instrumentariums darstellen, wurde dieser Mangel leider erst festgestellt, als sich schon eine Reihe von Exemplaren im Handel befanden.

Die jetzige verlängerbare Zange ist bei nur einigermafsen sachgemäfser Behandlung durchaus zuverlässig und empfehlenswert. Wer gegen Verstellung eine unüberwindliche Abneigung hat, tut besser, sich für Bronchoskopie 3 feste Zangen von 17, 25 und 36 cm und für Ösophagoskopie noch eine solche von 50 cm Länge anzuschaffen, zumal bei dem neuen Elektroskop mit geschlitztem Spiegel auch mit Zangen von zu grosser Länge gearbeitet werden kann. Fischer liefert zu diesem Zweck von mir angegebene feste Zangen sehr graziler Bauart, die mit dem hier beschriebenen Griff-Mechanismus und den auswechselbaren Ansätzen versehen sind.

greifen die Gewinde in einander und fixieren die Rohrstellung. Beim Zurückschieben des Ringes lassen die Gewinde wieder los, die Rohre sind frei in einander verschieblich und können auf jede Länge eingestellt werden.

Es fehlte nun noch Variabilität der Länge des Führungsstabes h. Auch diese war erreichbar, ohne dass das Instrument an Grazilität gegen die früheren einbüsste, dadurch, dass ich die obere, in dem äusseren Röhrchen gelegene Hälfte des Führungsdrahtes uhrfederartig platt walzen liess, sodass das je nach der Einstellung des Instrumentes mehr oder weniger lange herausragende Ende h sich spiralig aufrollt. Es ist mittels der Klemmschraube k in dem beweglichen Griffteil i befestigt und liegt beim Gebrauch zwischen Zeige- und Mittelfinger, wo es die Bewegungen der Hand in keiner Weise beeinträchtigt.

Die Handhabung dieses Verlängerungsmechanismus gestaltet sich sehr einfach: Nach Lösung der Schraube k und des Ringes d lassen sich die Zangenrohre und der Führungsstab ohne weiteres auf die gewünschte Länge einstellen. (Genaue Gebrauchsanweisung folgt i. II. Teil, Kap. II.)

Der Zangengriff ist dem Killianschen nachgebildet, doch habe ich die etwas unsicher zu handhabenden Fingerplatten durch den feststehenden Daumenring m und die zur Aufnahme von Zeige- und Mittelfinger bestimmte bewegliche Rolle i ersetzt. Annäherung der Rolle an den Daumenring schliesst die Zange, Entfernung — welche hier nicht durch eine Spiralfeder, sondern aktiv besorgt wird — schliesst sie. Da der Daumen bei dieser Handstellung der bewegende Teil ist, wird in Wirklichkeit das Zangenrohr verschoben, sodass das Ende seinen Ort nicht verändert.

Eine nicht unwesentliche Verbesserung des Griffes glaube ich noch mit der Sperrschraube s gegeben zu haben. Die Schraube erfüllt einen doppelten Zweck:

1. Kann man mit ihr die Öffnungsweite des Zangenendes begrenzen, indem man sie so einstellt, dass sich die Branchen nicht weiter spreizen können als es die Form des Fremdkörpers verlangt. Eine unnötig grosse Spreizbreite erschwert nämlich nicht nur das Fassen, sondern macht die ganze Manipulation unsicher, sobald man die Zangenenden durch das enge Rohr nicht mehr übersehen kann.

2. Dient die Schraube dazu, einen gefassten Gegenstand festzuhalten, indem man sie nach Schluss der Zange sanft gegen die Rolle i schraubt. Dieses selbsttätige Festhalten des Fremdkörpers ist oft von Vorteil, da man dann zu seiner Lösung feinere Bewegungen mit der Zange ausführen und eventuell ein zweites Hilfsinstrument handhaben kann.

Der beschriebene Griff ist, wie man sieht, höchst einfach und kann nicht, wie die mit federnden Mechanismen versehenen, versagen. Zudem liegt Ring und Rolle sicherer in der Hand und gestattet allseitige Bewegungen. Die ganze Zange kann ohne Werkzeug leicht zerlegt werden.

Es lässt sich nicht umgehen, auch die Konstruktion der eigentlichen Zange, des Fassorgans, zu besprechen. Bei bronchoskopischen Operationen ist der Erfolg mehr als irgendwo anders von der Vollkommenheit der technischen Hilfsmittel abhängig, und die Methode ist noch zu jung als dass man auf eine sichere Auslese durch Erfahrung rechnen könnte. Dazu sind die Versuche, ein dem neuen Zweck angepasstes rationelles Werkzeug zu konstruieren überhaupt noch sehr spärlich. Die Gewohnheit führte vielfach kaum über eine notdürftige Modifikation des für andere Zwecke Bewährten hinaus.

Besonders auffallend ist das bei den Fassinstrumenten, welche in der bronchoskopischen Technik die Hauptrolle spielen. Die vorhandenen Formen lassen deutlich erkennen, dass der Instrumentenmacher gedankenlos an das einen langen Stiel machte, was ihm aus der Chirurgie und Anatomie unter dem Begriff „Pinzette“ geläufig war. Und doch liegen ja im Bronchus ganz andere mechanische Aufgaben vor, die unbedingt Neukonstruktionen verlangen. Denn in der Regel handelt es sich hier ja nicht um das Fassen, Halten und Loslassen von Weichteilen ohne irgendwelche Raum- und Kraftbehinderung, sondern darum, feste oder harte kaum zugängliche Gegenstände durch zartesten Druck so am Instrument zu fixieren, dass sie einem Zug in der Richtung des Instrumentes folgen müssen.

Dazu ist der grobe, derbe, auf Dauerhaftigkeit gerichtete Bau der bisherigen Instrumente ungeeignet. Sie versagten ihren Dienst bei einem etwas schwierigeren Fremdkörperfall vollständig. Es handelte sich um ein Knochenstück, das nach monatelangem Verweilen in einen dicken Granulationswall eingebettet war, sodass nur eine kleine stumpfwinkelige Zacke sichtbar blieb, an der die groben

Zähne und Riefen der alten Zangen regelmäfsig abglitten. Nur ein kleines, scharfes Häkchen gewann etwas Halt und veranlasste mich dadurch, ein aus 4 winzigen nadelscharfen Häkchen gebildetes zangenartiges Greif-Instrument zu konstruieren, das den Knochen beim ersten Anlegen mit der erwarteten Sicherheit fasste.

Ich möchte diese „Krallenzange“ (a, Fig. 18, der Holzschnitt ist zu plump ausgefallen) als ersten und weitaus wichtigsten der in Fig. 18 abgebildeten 5 „Typischen Zängenansätze“ meines Instrumentariums bezeichnen. Ihre ungewöhnliche Zuverlässigkeit und vielseitige Verwendbarkeit verdiente die ausführliche Beschreibung. Fast alle Fremdkörper der letzten Jahre haben wir mit diesem Instrument extrahiert. Es eignet sich für alle Gegenstände, welche nicht hochgradig zerreisslich oder, bei ganz glatter Oberfläche härter als Stahl

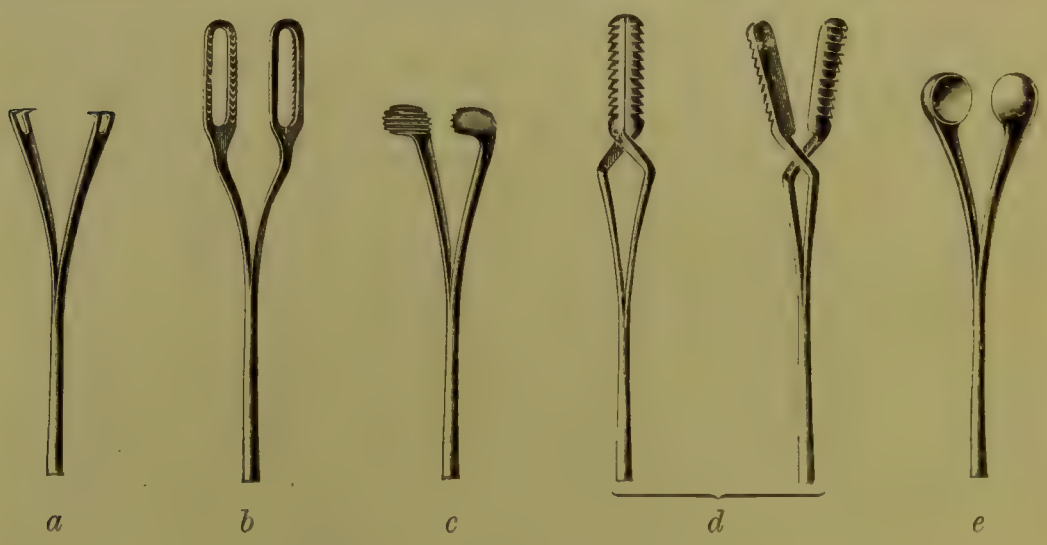

Figur 18. Typische Zangenansätze.

sind (Glasperlen) oder zu Querstellung neigen (Nadeln). Die Zähnchen der Krallenzange sollen — wenn nötig durch Nachschleifen — nadelscharf gehalten werden, sie haken sich dann selbst in stumpfwinkelige glatte Flächen ein. Es ist selbstverständlich, dass man beim Fassen mit diesem Instrument jede Kraftanwendung vermeiden wird!

Als zweites typisches Fremdkörper-Instrument betrachte ich die Killiansche „Bohnenzange“ (Fig. 18b), eine Löffelzange, deren Branchen so stark gefenstert sind, dass nur ein feiner Rahmen übrig geblieben ist. Die Zange ist im Gegensatz zur Krallenzange in erster Linie für weiche und zerreissliche Fremdkörper berechnet,

sofern sie das Vorbeischieben beider Branchen zulassen. Die besondere Eignung für weiche Körper liegt darin begründet, dass die Fensterlöffel den Druck und Zug auf grosse Fläche verteilen. Das Abgleiten wird verhindert, sobald sich Teile des Fremdkörpers in die Zangenfenster hineinlegen.

Als drittes typisches Fassinstrument möchte ich die v. Eickensche „Nadelzange“ (Fig. 18 c) empfehlen. Durch rechtwinkelige Abbiegung der platten Branchen können längliche Gegenstände parallel zur Rohraxe erfasst und in das Rohr gezogen werden. Auch zur Extraktion kleiner und kleinster Fremdkörper verschiedenster Art halte ich das Instrument für geeignet, da die Platten mit der ganzen Fläche schliessen und man das Zufassen genau verfolgen kann. Bei harten glatten Gegenständen empfiehlt es sich, Stückchen feinsten Gummischlauches über die Branchen zu ziehen oder diese wie ich es in einem Fall machte, in Kautschuklösung (in Benzol) einzutauchen, wobei nach dem Trockenwerden ein feinstes Gummihäutchen zurückbleibt.

Mit diesen drei typischen Extraktionsinstrumenten, der Krallenzange, Bohnenzange, Nadelzange, die im Gegensatz zu den mehr oder weniger gerieften, schmalen oder löffelartigen „Pinzetten“ anderer Autoren, wenn ich so sagen soll, ihre typischen Indikationen haben, wird man in der überwiegenden Mehrzahl der Fälle zum Ziele kommen. Immerhin habe ich noch einen weiteren typischen Zangenansatz in das normale Instrumentarium aufgenommen, welcher als Ersatz der Killianschen Hohlkörperzange zur Extraktion hohler Fremdkörper (Trachealkanülen, Zigarrenspitzen etc.) dienen soll.

Fig. 18 d zeigt den Ansatz in geschlossener und geöffneter Stellung. Der Mechanismus — die Spreizung der Branchen durch Vorschieben des Leitrohres — ist ohne weiteres verständlich. Die Vorteile des Instrumentes dem früheren gegenüber sind folgende:

1. Die Spreizung ist so ausgiebig, dass man mit einer Grösse für alle Fälle auskommt. Es brauchen nicht einmal, wie früher, die Branchen nach der Spitze zu konisch zu verlaufen, eine Form, die das Abgleiten begünstigt.
2. Das Instrument lässt sich wie die anderen Ansätze an den Führungsstab jeder Zange anschrauben.

3. Der Druck der gespreizten Branchen ist immer an der Spitze am stärksten, ihre Oberfläche ist feilenartig gerauht, was beides die Fasskraft erhöht.

Als reguläres Instrument ist schliesslich noch der scharfe Doppellöffel für Abtragungen und Probeexzisionen (Fig. 18) beibehalten.

Die 5 hier beschriebenen typischen fassenden oder schneidenden Endorgane lassen sich — im Gegensatz zu dem Killianschen Zangenmodell — an den Führungsstab meiner verlängerbaren Zange anschrauben und gegen einander auswechseln. (Fig. 17 g). Es dient diese Einrichtung einmal dazu, dass man den drehbaren Ansatz vor Einführung der Zange so richtet, wie es die jeweilige Stellung des zu fassenden Fremdkörpers am günstigsten erscheinen lässt; ferner zur leichten Zerlegbarkeit der Zangen, vor allem aber zur Vereinfachung des Instrumentariums. Von den älteren Zangen musste nämlich jede Art in mindestens 3 verschiedenen Längen vorhanden sein, was bei 5 typischen Ansätzen 15 dieser kostspieligen Instrumente notwendig machte.

War somit die Zange früher der kostspieligste Teil des bronchoskopischen Instrumentariums — sofern man wenigstens von Vollständigkeit reden kann, was allerdings selten der Fall war! — so ist sie jetzt der wohlfeilste: Man kann mit einer einzigen auskommen. Ich empfehle jedoch die Anschaffung eines zweiten längeren Exemplares für die Speiseröhre, welchem nur 2 Ansätze vom Typus der Krallenzange und der Bohnenzange, jedoch in viel kräftigerer Form, beigegeben werden. Diese zweite Zange kann auch als Ersatzinstrument bei bronchoskopischen Arbeiten dienen, da sich alle Ansätze auswechseln lassen, während umgekehrt die kürzere bronchoskopische Zange mit Vorteil auch für die Extraktion der häufigen Fremdkörper im Hypopharynx und im Speiseröhrenanfang dient.

Die bronchoskopische Zange kann auf jede Länge zwischen etwa 20 und 36 cm eingestellt werden, die ösophagoskopische reicht von etwa 28 bis 50 cm. Besonders zu betonen ist noch, dass die neuen Instrumente trotz des Verlängerungsmechanismus, des neuen Griffes und des auswechselbaren Endstückes an Grazilität nicht hinter den in dieser Hinsicht mustergiltigen Killianschen zurückstehen

Der Durchmesser des äusseren Stahlrohres hat allerdings um einige Zehntelmillimeter (D = 2,4 mm) zugenommen; dafür ist aber der durch das Innenrohr gebildete untere Teil der Zange, welcher gerade für das Sehen in langen Röhren ausschlaggebend ist, schlanker geworden (D = 1,8 mm). Das aus Stahl gefertigte Rohrende, welches die Zangen schliesst, hat nur 2,1 mm Durchmesser. Das gehärtete Material gestattet sehr dünne Wandungen, sodass es möglich war, das Gewinde für die Zangenansätze in diesem Teil unterzubringen.

Über Handhabung, Aufbewahrung und Zerlegung der Zangen siehe die „Methodik".

4. Spezialinstrumente.

Wenn ich hier noch einige spezielle Formen endoskopischer Operationsinstrumente unter besonderer Überschrift bespreche, so geschieht es, um die Übersichtlichkeit der normalen und typischen Ausrüstung durch diese nur für besondere Zwecke notwendigen Ergänzungsinstrumente nicht zu stören.

Die speziellen Zangenformen zeichnen sich aus durch besondere Konstruktion des Griffes, des Endorganes oder des Zangenschaftes.

Eine besondere Griffform kann notwendig werden bei der Behandlung von Fremdkörpern unter Bronchialstenosen, bei welchen die „konzentrischen Bougies" und das „Dilatations-Bronchoskop" (s. S. 37—38) in Anwendung kommen. Die Erweiterung der Stenose mit Hilfe der Metallbougies ist nämlich in der Regel nur dann vollständig ausführbar, wenn man den Fremdkörper vorher nach der Tiefe hin disloziert[1]). Um ihn hierbei nicht zu verlieren, namentlich aber, um die Extraktion unmittelbar an das Herausziehen der letzten Bougie anschliessen zu können, ist es vorteilhaft, die Dislokation mit dem Fassinstrument vorzunehmen und dieses während der Bougierung am Fremdkörper zu belassen. Dazu muss das Fassinstrument erstens feststellbar sein und zweitens einen so kleinen Griff haben, dass er durch das etwa 5 mm grosse Loch der Metallbougies und durch die enge Öffnung des Dilatations-Bronchoskops durchgeschoben werden kann. Denn eine kunstgerechte Bougierung

[1]) Vgl. Killian u. Brünings l. c.

muss, wie schon oben auseinandergesetzt, konzentrisch um die als Leitsonde dienende Zange erfolgen und das Dilatations-Bronchoskop kann nur dann die zur Extraktion erforderliche Dehnung bewirken, wenn der vorher gefasste Fremdkörper während der Spreizung mit der durchgesteckten Zange an das Ende angezogen wird.

Der Griff muss für diese Zwecke also sehr klein sein, bezw. durch einen Schliessungs-Mechanismus ersetzt werden, dessen Dicke 4 mm nirgends überschreitet und der nicht mehr als eigentlicher Griff bezeichnet werden kann. Deshalb habe ich diese Fassinstrumente als „grifflose“ bezeichnet.

Fig. 19 zeigt einen etwas vergrösserten Durchschnitt durch den Schliessungsmechanismus: Der Führungsstab endigt in einer kleinen Kugel a, die dem oberen Rand einer auf dem Zangenrohr verschieblichen Hülse b aufliegt. Dränge ich die Hülse gegen a, so wird der Führungsstab zurückgezogen, die Zange also geschlossen.

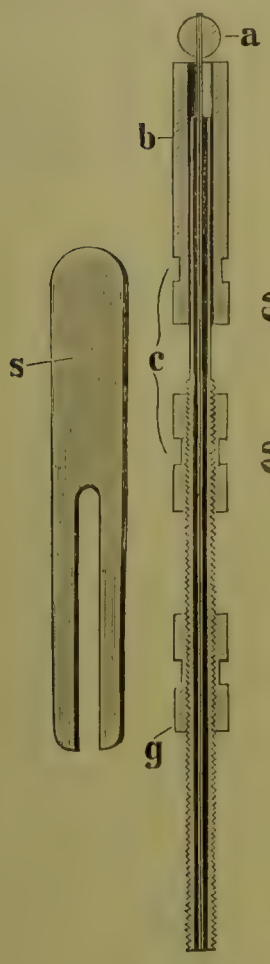

Fig. 19.
Schliessmechanismus der grifflosen Extraktionsinstrumente nach Brünings.



Um die Hülse rasch und ruhig verschieben zu können, benutzt man zweckmäßig eine kleine Zange z, deren gabelförmige Branchen in die Nuten c eingreifen. Ist der Fremdkörper durch Spreizung der Zange gefasst, so schraubt man die Schraubenmutter c soweit nach oben, dass die Hülse b nicht mehr zurückrutschen kann, die Zange also geschlossen bleibt. Zu diesem Zweck dient der Schlüssel s.

Die „grifflosen“ Fassinstrumente sind zum Anschrauben der typischen Zangenansätze und zur Betätigung einer Schlinge (s. u.) eingerichtet,

mit der sie uns in einem besonders schwierigen Fremdkörperfall vorzügliche Dienste geleistet haben. Ihr Schaft ist nicht verlängerbar und, wegen des Durchsteckens, nicht abgebogen.

Die oben beschriebenen normalen 5 Zangenansätze sind auf Grund der reichen Fremdkörpererfahrungen unserer Klinik konstruiert. Selbstverständlich wird man nun da, wo ein verständiger Instrumentenmacher in jedem Augenblick zur Verfügung steht, sich für bestimmte Zwecke besondere Spezialinstrumente anfertigen lassen, die bei der speziellen Aufgabe eine leichtere und sicherere Lösung versprechen. Im Grunde genommen sind alle unsere Instrumente auf diesem Wege entstanden und meine Aufgabe bestand nur darin, das Notwendigste und Bewährteste für die Normalausrüstung zusammenzustellen. Hier will ich noch einige der nicht typischen Spezialinstrumente erwähnen.

Kragenknopfzange. Es sind schon mehrere Fälle in der Literatur bekannt, wo ein Kragenknopf derartig im Bronchus steckte, dass nur die vollständig obturierende Grundplatte sichtbar war, welche für die vorhandenen Extraktionsinstrumente natürlich ein äusserst ungünstiges Angriffsobjekt bietet. In zweien dieser Fälle ist die Extraktion nicht gelungen. Ich habe deshalb für einen in unserer Klinik behandelten Patienten mit Kragenknopf das in Fig. 20 abgebildete Fassinstrument konstruiert. Es besteht aus dem bronchoskopischen Häkchen a, welches gegen die geteilte Branche b so weit vorschiebbar ist, dass man ungehindert mit ihm manipulieren kann. Ist es gelungen, mit dem platten Häkchen an der Knopfplatte vorbeizukommen, so wird die Branche b vorgeschraubt und der Kopf in der Stellung II sehr sicher und fest gefasst.

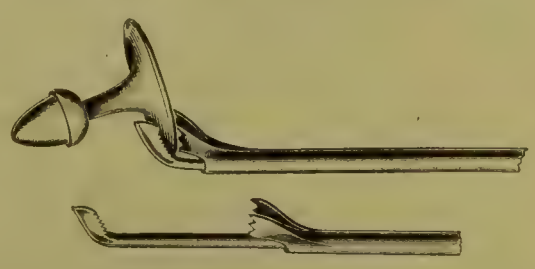

Fig. 20. Kragenknopfzange nach Brünings.

Schlingenextraktor. Dieses in Fig. 21 (s. S. 54) wiedergegebene Extraktionsinstrument ist ein bronchoskopischer Schlingenschnürer, bei welchem der Schlingendraht durch zwei feine Löcher seitlich aus dem platten Endstück a austritt, sodass die Schlinge senkrecht zum Rohr steht. Das Instrument dient zur Extraktion von Nadeln,

Nägeln und ähnlichen Fremdkörpern, welche sich mehr oder weniger schräg zum Bronchialrohr stellen. Die Schlinge obiger Konstruktion hat nämlich im Gegensatz zu allen Fasszangen die Fähigkeit, beim Zuziehen die schräg gefasste Nadel längs zu richten, sodass eine Einspiessung bei der Extraktion ausgeschlossen ist.

Fig. 21. Schlingenextraktor nach Brünings.

Es liegt auf der Hand, dass der Schlingenextraktor da von besonderem Vorteil ist, wo das Zufassen wegen Sekret oder grosser Engigkeit nicht mehr genau zu übersehen ist. Wir kamen in einem derartigen Falle mit dem Instrument noch durch rein tastendes Vorgehen zum Ziele. Man macht hierzu die Schlinge so gross wie der betreffende Bronchialquerschnitt, sodass sich beim Vorschieben der Fremdkörper mit Wahrscheinlichkeit in ihr fängt.

Da der Schlingenextraktor bei grosser Fasskraft im höchsten Maſse grazil ist, dürfte er sich auch für manche andere Extraktionen und für Abtragungen eignen. Das Zuziehen der Schlinge kann durch Drehen der am Griff befindlichen Sperrschraube beliebig langsam erfolgen.

Für die Abtragung von Gewebsstücken, namentlich für die Ausschneidung narbiger Diaphragmaringe ist die transversal wirkende abklemmende Doppelkurette nicht immer ausreichend. Es empfiehlt sich für solche Fälle eine longitudinal wirkende schneidende Stanze in ähnlicher Form, wie sie im Larynx angewendet wird. v. Eicken hat sich zur Abtragung eines Enchondroms im Bronchus ein derartiges Instrument anfertigen lassen und mit Erfolg angewendet.

Die hier beschriebenen drei Spezialinstrumente habe ich nicht mit verlängerbarem Schaft anfertigen lassen. Es muss deshalb bei Bestellungen dem Instrumentenmacher die gewünschte Länge oder

wenigstens das Alter des Patienten und der Sitz der Affektion angegeben werden. (Handelt es sich um einen der Hauptbronchien, so ist die günstigste Länge ungefähr: 0—3 Jahre = 20 cm, 4 bis 12 Jahre = 26 cm, über 12 Jahre = 35 cm.) Erwähnt sei noch an dieser Stelle, dass ich ein Zertrümmerungs-Instrument für grosse Fremdkörper habe anfertigen lassen, von dessen Beschreibung ich vor der Hand absehe, weil mir noch keine praktischen Erfahrungen damit zu Gebote stehen. Erwähnt habe ich auch nicht die verschiedenen Arten von Sonden mit kachiertem verstellbaren Messer für die „Oesophagotomia interna“ (Guisez), eine Dilatationsmethode die in unserer Klinik nicht zur Anwendung kommt.

Wir hätten hiermit die wichtigsten Spezialinstrumente, sofern sie auf einer besonderen Konstruktion des Griffes oder des Ansatzstückes beruhen, besprochen und bei den letzteren auch schon besondere Formen des Schaftes erwähnt. Bezüglich der instrumentellen Ausrüstung für direkte Larynxoperationen in Lokalanästhesie oder in Narkose verweise ich auf Kap. IV der Methodik, Teil II.

Kapitel III.

Die Beleuchtung.

Innenlampe oder Aussenlampe?

Das Problem der Endoskopie ist in allererster Linie ein Beleuchtungsproblem, Die ersten Versuche zur Betrachtung von Körperhöhlen — die Urethroskopien von Ségalas und Désormeaux — waren genau so unzureichend wie die Lichtquellen jener Zeit. Auch der Désormeauxsche Beleuchtungsapparat, eine aussen am Rohr angebrachte Benzin- oder Kerzenlampe von guter optischer Einrichtung (mit der auch Kussmaul seine ösophagoskopischen Arbeiten ausgeführt hat) konnte der Endoskopie nicht über das Versuchsstadium hinweghelfen, obwohl das dabei benutzte Röhrenmaterial schon modernen Ansprüchen genügte.

Einen ganz neuen Antrieb und eine neue Entwickelungsrichtung hat die schlummernde Idee der Endoskopie durch Einführung des elektrischen Glühlichtes erfahren. Die den Chirurgen seit etwa 1845 bekannte Platin-Glühschlinge des Physikers Steinheil wurde in ungedecktem Zustande schon bald nachher zu medizinischen Beleuchtungszwecken angewendet. Dr. Julius Bruck in Breslau hat dann 1867 zum erstenmal die Glühschlinge in ein Glasröhrchen eingeschlossen und mit permanenter Wasserkühlung umgeben, sodass sie zur Einführung in Körperhöhlen geeignet war (Urethra, Mund).

Auf das Bruckschе Prinzip (Platindraht, Einführung, Wasserkühlung) gründen sich dann alle folgenden Endoskopkonstruktionen Nitzes und seiner Nachahmer. Die reizvolle Möglichkeit, die neuen Lichtquellen selbst in tiefe Körperhöhlen einführen zu können,

war so anziehend, und aussichtsvoll, dass man darüber das Désormeauxsche Prinzip der Aussenlampe ganz vergass, obwohl auch hierfür das neue Licht schon wesentliche Vorteile geboten hätte. Als dann 1880 gar die ersten Edison-Glühlämpchen (Kohlenfaden im Vakuum) auf dem Kontinent bekannt wurden, erreichte die Bruck-Nitzesche Art der Endoskopie, die Betrachtung mit eingeführter Lampe rasch ihren technischen Höhepunkt, den sie auch in neuester Zeit nicht mehr wesentlich überschritten hat.

Es ist nun verständlich, dass die fortlaufende Tendenz zur Innenlampe zunächst auch auf die neueren Formen der Endoskopie, die Untersuchung von Luft- und Speisewegen, übergegangen ist, nachdem sich dieses Prinzip bei der glänzenden Erfindung Nitzes der Kystoskopie durchaus bewährt hatte und die Technik zudem immer kleinere und kühlere Mignon-Lämpchen herstellen lernte. Es war verständlich, sage ich, für das Jugendstadium der neuen Endoskopien, nicht mehr für die Zeit, in der sie zu anerkannten klinischen Untersuchungsmethoden ausgewachsen sind. Der gegenwärtige Zustand mit seinen verschiedenen Beleuchtungssystemen, unter denen jeder Autor das seine für das beste hält, zeigt, dass die auslesende Erfahrung hier ihre Wirkung noch nicht getan hat. Wir sind also auf kritische Vergleichung angewiesen und wollen versuchen, ihren objektiven Wert auch hier wieder durch Zurückgreifen auf die allgemeinen photischen und optischen Grundlagen der Endoskopie zu erhöhen [1]).

Bei der endoskopischen Untersuchung einer Körperhöhle kann ich die zur Erleuchtung dienende Lichtquelle entweder am inneren eingeführten Ende des Beobachtungsrohres oder in der Nähe seines äusseren Endes anbringen. Im letzteren Falle wird das Licht entweder frei durch das Rohr projiziert oder in einem besonderen Lichtschacht fortgeleitet. Ich habe hiernach, d. h. auf Grund der Lampenstellung die vorhandenen Endoskope in folgende Typen eingeteilt:

[1]) Vergl. Brünings, Über die Beleuchtungsprinzipien endoskopischer Rohre. Verh. d. Ver. südd. Laryngol., Würzburg 1908, wo das Thema eingehender behandelt ist.

1. Rohre mit Innenlampe.
2. Rohre mit Aussenlampe und
   a) offener Lichtleitung,
   b) verdeckter Lichtleitung.

Die bekanntesten Instrumente erster Art sind, abgesehen von allen Kystoskopen, Gastroskopen usw., von Einhorn, Glücksmann, Jackson, Kölliker, Oberländer, Schreiber, Strauss, Valentine u. a. Zu dem Typus 2a gehören ausser den alten nicht-elektrischen Endoskopen die Lichtquellen von Jirasko, Schall, Leiter, Klar, Kasper, Kirstein, Killian, Brünings. Versuche im Sinne von 2b liegen in neuester Zeit vor von L. v. Schrötter und Brünings.

Bei einem Versuch, die photischen, optischen und mechanischen Leistungen der beiden Hauptsysteme zu bewerten, muss man in erster Linie die Form des zu beleuchtenden Organs unterscheiden, deren Extreme durch die kugelförmige Blase einerseits und durch die klaffenden röhrenförmigen Luftwege andrerseits gegeben sind. Der Kürze halber will ich die Untersuchung blasenförmiger Organe wieder als „Kystoskopie", diejenige röhrenförmiger Organe als „Syringoskopie" bezeichnen.

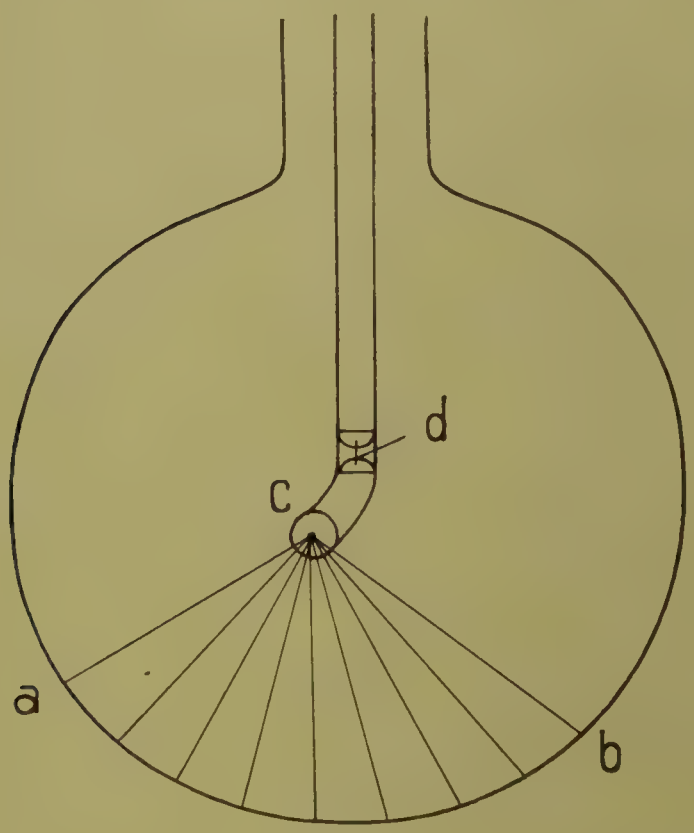

Fig. 22.

Bei der Kystoskopie (Fig. 22) liegt die Hauptebene der zu beleuchtenden Organfläche a b senkrecht bezw. normal zur Blickrichtung und ihre einzelnen Punkte sind ziemlich gleichweit vom Rohrende

entfernt. Es empfiehlt sich deshalb, am Rohrende eine Glühlampe ohne Kondensation (c) anzubringen, weil ihr divergierender Lichtkegel geeignet ist, die beobachtete Fläche mit genügender Ausdehnung und Gleichmäfsigkeit zu beleuchten.

Für die Syringoskopie liegen die Verhältnisse ganz anders (Fig. 23): Die Normale der zu beleuchtenden Fläche a b ist parallel zur Blickrichtung orientiert und die Entfernung ihrer einzelnen Punkte vom Rohrende ist daher so verschieden als möglich. Würde ich also auch hier eine Glühlampe ohne Kondensation am Rohrende anbringen (c), so wäre die Helligkeit der zu beobachtenden Fläche eine äusserst ungleiche. Ist beispielsweise der Punkt a 0,5 cm, der Punkt b 5 cm vom Rohrende entfernt, so verhalten sich ihre Helligkeiten wie 100 : 1, da das nicht kondensierte Licht als Zentralprojektion im Quadrat der Entfernung abnimmt. In noch grösserer Tiefe des untersuchten Organs hört die Beleuchtung nahezu vollständig auf, sodass ein 10 cm vom Rohrende entfernter Punkt nur noch den 400. Teil der in a herrschenden Helligkeit aufweist, infolge der Kontrastwirkung also unsichtbar wird.

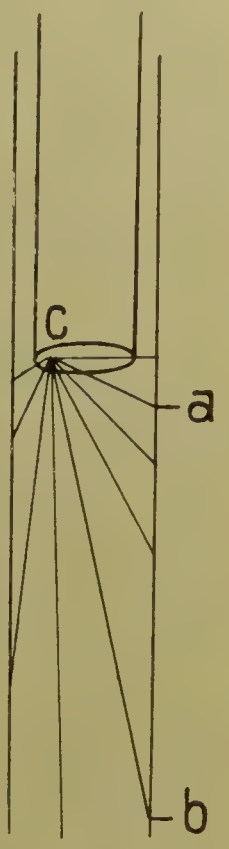

Fig. 23.

Die Wirkung dieser bei kystoskopischer Beleuchtung in röhrenförmigen Organen auftretenden Lichtkontraste kann man sich, wie ich schon an anderer Stelle ausführte, am besten vorstellen, wenn man nachts im Walde mit einem offenen Licht den unbekannten Weg zu finden sucht: der simultane Kontrast sorgt dafür, dass man nur die nächsten Bäume sieht.

Im Bronchialbaum ist es ähnlich, man sieht nur die dem offenen Lämpchen benachbarten Ringe in blendender Helligkeit, welche wegen der Dunkelheit des Rohrinnern noch besonders intensiv erscheint. Die Tiefe ist dabei in Dunkelheit gehüllt, es fehlt Übersicht und Sicherheit der Orientierung. Aber nicht nur das, sondern man ist genötigt, an das, was man sehen will dicht mit dem Rohrende heranzugehen. Das ist nicht immer ratsam und in vielen

Fällen unmöglich, so bei der Untersuchung längerer Stenosen, in die das Rohr nicht mehr einzudringen vermag, beim Ableuchten kleiner Bronchialäste, ohne die eine Bronchoskopie bei kleinem oder zerstückeltem Fremdkörper immer unvollständig bleibt und bei vielen anderen Aufgaben. Ich will hier nicht alle Vorteile einer weitreichenden Lichtprojektion aufzählen, welche sich in der Praxis ergeben haben, doch möchte ich noch daran erinnern, dass man mit einem guten Elektroskop schon bei der Autoskopie die ganze Luftröhre und die Hauptbronchien, soweit sie in deren Richtung fallen, übersehen kann.

Man sollte aus diesen Gründen bei der Wahl eines Syringoskops vor allen Dingen seine „Tiefenhelligkeit“ prüfen, d. h. die Abnahme der Helligkeit bei allmählicher Entfernung des Objektes vom Rohrende. Die übliche Vorführung, bei der die an das Rohrende gedrückte Hand oder dergl. mehr oder weniger intensiv beleuchtet erscheint, hat für die Beurteilung des praktischen Wertes keine Bedeutung.

Ich bin aus dem hier angeführten Grunde der Ansicht, dass das ohne genauere Überlegung aus der Kystoskopie übernommene Prinzip des Rohres mit Innenlampe für syringoskopische Zwecke in photischer Beziehung ungeeignet ist. Es liesse sich nur dadurch brauchbar machen, dass man das eingeführte Glühlämpchen mit einem das Licht parallelisierenden Kondensator ausstattete (am besten in der Form einer winzigen, in die Wand der Glühbirne eingeblasenen Sammellinse). Doch wären damit die optischen und mechanischen Nachteile der Innenlampe, von denen gleich noch die Rede sein soll, in keiner Weise beseitigt.

Zu den unvermeidlichen photischen Mängeln der Innenlampe gehört noch ein weiterer Übelstand, der sich beim Gebrauch noch störender geltend macht, als die Kurzsichtigkeit der Beleuchtung, ich meine das Beschmutzen der Lampe. Sowohl in der Speiseröhre wie in den Luftwegen haben wir es in der Regel mit Sekret zu tun und zwar gerade in den schwierigen Fällen. Es versteht sich von selbst, dass eine am eingeführten Rohrende befindliche Lampe dabei sofort verunreinigt wird, womit das Licht ein Ende nimmt. Schon die einfache Berührung mit Flüssigkeit führt bei wärmeren Lampen

zu störender Dampfbildung. Wie sich das bronchoskopische Arbeiten mit Innenlampe gestaltet, kann man bei Jackson[1]) nachlesen, der einen eigenen Assistenten für das regelmäfsige Wechseln und Reinigen der Lampen nötig hat. Und das bei einer Art von Untersuchung, bei der jede dem Patienten ersparte Minute wertvoll ist! In der überwiegenden Mehrzahl der Fremdkörperfälle mit eitriger Bronchitis wird übrigens das Rohr bald derart mit Sekret überzogen, dass es gar nicht mehr möglich ist, eines der Lämpchen unbeschmutzt bis ans Rohrende zu bringen. Es ist mir unverständlich, wie ein so geschickter Operateur wie Jackson sich mit diesen Übelständen hat abfinden können!

Die dritte photische Unvollkommenheit der Innenlampe endlich besteht darin, dass bei ihr das Licht nicht von der Rohrmitte, sondern vom Rande ausgeht. Dies hat, worauf Denker zuerst aufmerksam machte, zur Folge, dass die Lichtquelle verdeckt wird, sobald sich Schleimhaut über den Rand des Rohres vorwölbt. Dasselbe muss natürlich eintreten, wenn man sich mit dem Rohrende dicht über einer Stenose befindet. Das axiale Licht der Aussenlampen ist von diesen Übelständen frei.

Zu einer sachlichen Bewertung des Innenlampen-Prinzips müssen wir noch einen Blick auf seine optischen und mechanischen Leistungen werfen, deren Mangelhaftigkeit ja auf der Hand liegt. Denn die am Rohrende befindliche Glühlampe braucht Raum, welcher vom Gesichtsfeld verloren geht. Dieser Verlust wird natürlich um so fühlbarer, je enger der verwendete Tubus ist; bei 5 mm-Rohren wird schon der grössere Teil des Gesichtsfeldes durch die Lampe eingenommen und ein Vorbeisehen dürfte praktisch nicht mehr möglich sein. Jackson hat bei seinen Endoskopen den Übelstand dadurch zu verringern gesucht, dass er einen kleinen accessorischen Schacht für den Lampenträger in die Rohrwand einbaute. Viel wird auch dadurch nicht gewonnen, denn der Schacht vergrössert durch seine eigene Wandung wieder den von der Lampe eingenommenen Raum, und was im Rohrinnern gespart wird, muss dafür aussen aufgetragen werden.

---

[1]) l. c.

Bei den Jacksonschen Endoskopen zeigen sich auch besonders die mechanischen Nachteile der Innenlampe. Denn abgesehen davon, dass ein verlängerbarer Tubus mit diesem Beleuchtungssystem nicht hergestellt werden kann, macht der komplizierte Rohrquerschnitt die Einführung noch besonders schwierig und gestattet nicht die Anwendung einer elastischen Bougie oder überhaupt die Anwendung eines stufenlos anschliessenden Mandrins. Dazu kommt schliesslich noch die Gefahr, welche immerhin mit der Einführung einer Glühlampe in den Bronchialbaum verbunden ist. Auch bei der Jacksonschen Konstruktion ist die Möglichkeit, die kleine Glühbirne bei der Handhabung von Instrumenten zu zerbrechen, nicht ausgeschlossen. Fletcher Ingals passierte es, dass die ganze Glühbirne abbrach und in der dunklen Tiefe verschwand.

Es dürften die hier angeführten Gründe zur Genüge darlegen, dass das Innenlampen-Endoskop für syringoskopische Zwecke in photischer, optischer und mechanischer Hinsicht wenig geeignet ist. Sie zeigen gleichzeitig, dass Instrumente mit Aussenlampe von den hervorgehobenen Mängeln frei sind oder sich durch geeignete Konstruktion frei machen lassen. Für die mechanischen Eigenschaften ist dies ohne weiteres klar. Ebenso für die Optik, wenigstens bei dem Typus 2a mit offener Lichtleitung, denn bei Anwendung reflektierender Spiegel oder Prismen kann die aussen befindliche Lichtquelle leicht vollständig aus dem Gesichtsfelde verlegt werden, sodass keinerlei Raumbeschränkung eintritt.

Ganz besonders vorteilhaft aber ist die Aussenlampe in photischer Beziehung, hauptsächlich deshalb, weil ihrer Grösse keine Grenzen gezogen sind. Denn damit kann ihre Intensität beliebig gesteigert werden, zumal der Anwendung von Kondensatoren nichts im Wege steht. Welche Bedeutung der Kondensator für die Lichtleitung durch Rohre und speziell für die „Tiefenhelligkeit“ der Endoskope zukommt, werde ich noch in dem nächsten Abschnitt auseinandersetzen.

(Näheres über das Endoskop vom Typus 2 b — Aussenlampe mit verdeckter Lichtleitung — findet sich auf Seite 93 ff.)

2. Lichtquelle, Kondensator, Reflektor.

Die Aufgabe der „Aussenlampe“, welche im vorhergehenden Kapitel als die beste syringoskopische Beleuchtungsmethode charakterisiert wurde, besteht darin, möglichst viel Licht in das Rohr, oder genauer: an das Rohrende zu werfen, was, wie wir gleich sehen werden, durchaus nicht gleichbedeutend ist.

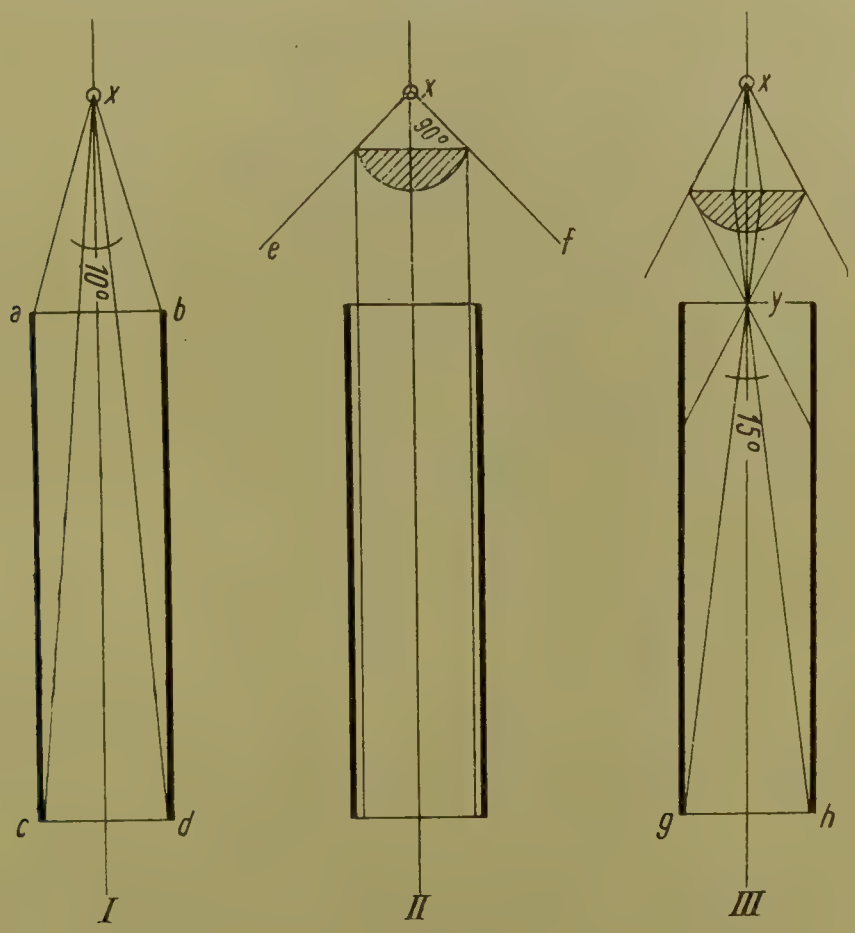

Fig. 24.

Allgemein lässt sich sagen, dass von einer gegebenen Lichtquelle um so mehr Licht an das Rohrende geworfen werden kann, je mehr sich die Lichtstrahlen parallelisieren lassen. Am anschaulichsten wird dieser Satz durch eine schematische Zeichnung (Fig. 24), in der wir die Rohrwand (ac bd) zunächst als nicht-reflektierend annehmen. Bei Fall I des Schemas können an das Rohrende cd von der punktförmigen Lichtquelle x nur

solche Strahlen gelangen, welche innerhalb des Grenzwinkels cdx = 10° liegen. Mache ich in Fall II die von x ausgehenden Strahlen durch eine Sammellinse parallel, so wird der Grenzwinkel der verwertbaren Strahlenmenge exf sehr viel grösser, in unserem Beispiel = 90°. Eine weitere „Konzentration" des Lichtes (Fall III) derart, dass die konvergent gemachten Strahlen sich in einem Punkte (y) schneiden. verschlechtert die Ausnutzung wieder sehr erheblich, um so mehr, je konvergenter das Licht ist. In unserem Beispiel beträgt der nutzbare Strahlenwinkel gyh nur noch etwa 15°.

Die in dem Fall II angedeutete vollständige Parallelisierung des Lichtes hat ausser der optimalen Helligkeit noch erhebliche weitere Vorteile. Während nämlich das von einem frei leuchtenden Punkt ausgehende Licht wie alle sog. Zentralkräfte im Quadrat der Entfernung abnimmt, fällt bei Parallelstrahlen diese Art des Lichtverlustes fort. Die Entfernung des beleuchteten Objektes vom unteren Rohrende und der Abstand der Lichtquelle x vom oberen Rohrende ist deshalb ziemlich gleichgültig, was, wie wir sehen werden, für die Konstruktion des Beleuchtungsapparates einen grossen Vorteil bedeutet.

Es muss hier gleich erwähnt werden, dass sich vollständiges Parallellicht für unseren Zweck praktisch nicht erzeugen lässt, sondern, dass es sich immer um ein Gemenge von parallelen, kon- und divergenten Strahlen handelt. Deshalb trifft auch immer ein mehr oder weniger grosser Teil der Strahlen auf die Rohrwand auf, und es erhebt sich die Frage, wie deren Oberfläche am zweckmäfsigsten zu gestalten ist. In photischer Beziehung ist offenbar eine Hochglanzpolitur am vorteilhaftesten, weil dabei der nichtparallele Teil des Lichtes am vollkommensten durch Reflektion fortgeleitet wird. Wie wichtig diese lichtleitende Funktion des Rohres ist, davon kann man sich leicht überzeugen, wenn man eine Fläche aus der gleichen Entfernung mit zwei gleichen Elektroskopen beleuchtet und zwar das eine mal frei, daneben aber durch ein gut poliertes Rohr: die durch das Rohr beleuchtete Fläche übertrifft die ausserhalb liegende Vergleichsfläche an Helligkeit um ein Vielfaches. Wirksame Mattierung des Rohrinnern — etwa in der Form der von der Firma Walb in den Handel gebrachten groben Rauhung —

ist deshalb wegen hochgradiger Abnahme der Helligkeit durchaus zu verwerfen.

Überhaupt sind die Versuche, die Spiegelung der Rohrwand herabzusetzen, um sie dunkler erscheinen zu lassen, verfehlt. Bei vollkommenem Parallellicht bleibt die Wand natürlich in jedem Falle dunkel. Da dies praktisch nicht zu erreichen ist, hat man dafür zu sorgen, dass die Reflexion durch gute Politur möglichst vollkommen wird: dies ist der wirksamste Schutz gegen zurückfallendes Licht, d. h. gegen Blendung durch die Rohrwand. Bei einem guten Elektroskop — d. h. bei unter sehr flachem Winkel einfallendem Licht — bleibt das Rohrinnere in der Tat fast vollkommen dunkel, wenn man die Reflexion vom Objekt verhindert, etwa dadurch, dass man das Rohrende in ein dunkles Zimmer richtet. Beim Aufsetzen auf helle Objekte ist dies natürlich nicht der Fall, da die Objekte diffuses Licht zurückwerfen, von dem ein grosser Teil erst nach Reflexion an der Rohrwand in unser Auge gelangt. Die auf diesem Wege entstehende Rohrhelligkeit pflegt übrigens kaum je einen störenden Grad anzunehmen. Ohne Lichtverlust beseitigen lässt sie sich nur dadurch, dass man am äusseren Rohrende ein Diaphragma anbringt, welches die ganze perspektivisch verkürzte Rohrwand der Blicke abdeckt.

Man sieht aus diesen Vorbemerkungen, dass die Frage der syringoskopischen Beleuchtung in letzter Linie auf die Herstellung möglichst parallelstrahligen Lichtes hinausläuft, eine Tatsache, mit der bisher so wenig gerechnet ist und über die so grundfalsche Vorstellungen bestehen, dass sie hier erörtert werden muss. Dies um so mehr, als es sich hier um die allgemeinen Beleuchtungsprinzipien aller unserer Untersuchungsmethoden handelt.

Wenn man parallelstrahliges Licht, z. B. direkte Sonnenstrahlen auf eine Sammellinse oder einen Hohlspiegel fallen lässt, so werden sie nahezu vollständig vereinigt in dem sogenannten Brennpunkt, der etwa um den halben Krümmungsradius vom Scheitel entfernt ist. Hieraus geht schon hervor, dass umgekehrt paralleles Licht nur von einer nahezu punktförmigen, an jener Stelle befindlichen Lichtquelle erhalten werden kann. Es kommt deshalb durchaus nicht auf die „Helligkeit“, die Gesamt-Kerzenzahl an, sondern lediglich auf die

sog. Intensität, die Helligkeit pro Flächeneinheit, auf die Kerzenzahl derjenigen Brennerfläche, welche ich in den Brennpunkt bringen kann. Die bisher ausschliesslich verwendeten Glühlämpchen mit bogen- oder schleifenförmigem Glühfaden sind deshalb für Rohrbeleuchtung durchaus ungeeignet. Der 10. bis 20. Teil des Fadens, ein 2 mm langes Stück liefert im Linsenbrennpunkt angebracht, genau soviel parallelisierbares Licht als der ganze Bogen, der nur durch Hitze und diffuse Helligkeit belästigt.

Ich habe mir viele Mühe gegeben, die relativ — d. h. pro Flächeneinheit — hellste Lichtquelle, die sich unserm Zweck dienstbar machen lässt, ausfindig zu machen. Es ist zur Zeit zweifellos die durch den elektrischen Strom zur Weissglut erhitzte Glühmasse des Nernstbrenners, die allerdings schwer in eine zur Parallellisierung geeignete Form zu bringen ist. Die „Allgemeine Elektrizitätsgesellschaft" hatte nach vergeblichen eigenen Versuchen das sehr dankenswerte Entgegenkommen, mir einen Spezialbrenner herzustellen, dessen Glühstab bei nur 3 mm Länge 1 mm Durchmesser besitzt. Die Lampe verlangt bei nur 12 Volt-Spannung die hohe Stromstärke von 1 Amp, welche bei dem geringen Widerstand von 6 grösseren Akkumulatorzellen ohne Überanstrengung geliefert werden kann.

Dieser Nernstbrenner ist die ideale Lichtquelle für kleine Projektionslampen. Er hat etwa 30 mal mehr Licht auf die Fadeneinheit als irgend eine andere Glühlampe. Trotzdem habe ich jetzt auf seine Verwendung für Endoskopie verzichtet, weil der Brenner vor jedem Gebrauch angeheizt werden muss — der automatische Anwärmer der Nernstlampe lässt sich an diesem Spezialmodell nicht anbringen — und weil man die Kondensatoren in viele Linsen zerlegen muss, da ein dickes Glas von der erforderlichen Dioptrienzahl die bedeutende strahlende Wärme nicht lange erträgt. Man braucht aber diese Beschwerlichkeiten für den gewöhnlichen Bedarf gar nicht in Kauf zu nehmen, da sich auch mit bequemeren Mitteln eine syringoskopische Beleuchtung erzielen lässt, die allen Bedürfnissen — einschliesslich der Anwendung von Fernrohren — genügt.

Nach dem Nernstbrenner kommt für unseren Zweck am meisten eine der modernen Metallfadenlampen — am ersten wohl die aus Wolfram-Osmium-Legierung bestehende Osramlampe — in Betracht. Da ich vielfach gefragt worden bin, ob man diese Art Lampen nicht mit Vorteil auch in meinem Elektroskop verwenden könne, muss ich hier ein Wort darüber sagen.

Die aus den Metallen der Platingruppe gefertigten sogenannten Metallfadenlampen haben vor dem alten, längst ausrangierten Platinbrenner den Vorteil, dass der Schmelzpunkt dieser Metalle viel höher liegt als beim Platin. Sie vertragen deshalb Temperaturen, bei denen Platin längst schmelzen würde und bei denen sie ein höchst intensives Licht ausstrahlen, dessen Farbe ebenso wie

die Temperatur etwa in der Mitte zwischen Kohlefaden-Glühlampe und Bogenlicht liegt.

Die im Handel befindlichen Metallfadenlampen sind nun natürlich auf Ökonomie hin konstruiert. Das gutleitende Metall ist deshalb in sehr dünne lange Fäden ausgezogen, damit die hohe Spannung der Strassentöne einigermafsen ausgenutzt werden kann und eine möglichst grosse lichtabgebende Oberfläche erzielt wird. So hat z. B. eine Tantal-Lampe von 50 Kerzen gegen 5 m im Zickzack gespannten Glühdrahtes, sodass 1 cm Drahtlänge nur ca. 0.1 HK Licht abgibt (der Kohlefaden hat pro cm ca. 1, der Nernstfaden ca. 20 HK).

Man müsste also für eine unseren Zwecken angepasste Metallfadenlampe sehr kurze dicke Fäden verwenden, etwa in der Form meines Projektionsbrenners (s. Fig. 25). Der Widerstand würde dabei so gering werden, dass man die Brenner mit dem für kaustische Zwecke gebräuchlichen Strom von 5—15 Amp. betreiben müsste, was zwar unwirtschaftlich aber ohne Schwierigkeit durchführbar ist. Leider habe ich bis jetzt keine der im Besitz der Patente befindlichen Gesellschaften zur Herstellung eines derartigen Brenners bewegen können. Eigene Versuche, reines Iridium, welches trotz grosser Vorzüge wegen des hohen Preises zu den Industrielampen nicht verwendet werden kann, in geeignete Brennerform zu bringen, sind noch nicht abgeschlossen. Auch wenn es gelingen sollte, ist der Erfolg noch problematisch, weil alle Metallfadenlampen in und ausser Betrieb sehr empfindlich gegen Erschütterung sind und ausserdem in unserem Falle wahrscheinlich die geringe Wärmeentwicklung stören würde. Die Lampe muss nämlich, wie wir später noch sehen werden, auch den über dem Rohr befindlichen Reflektor anwärmen und zwar soweit, dass er in der feuchten Exspirationsluft nicht mehr beschlägt.

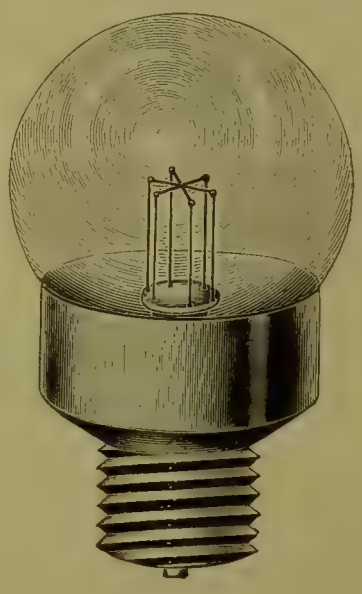

Fig. 25.
Dreifaden-Projektionsbrenner nach Brünings.

Man wird es verständlich finden, wenn ich mich bei dieser Sachlage darauf beschränkte, den altbewährten Kohlefaden-Brenner in eine für Projektionszwecke brauchbare Form zu bringen. Nach einigen Versuchen erwies sich die in Fig. 25 skizzierte Brennerform — die der einfacheren Nernst-Projektionslampe nachgebildet ist — am zweckmäfsigsten zur Erzeugung von Parallellicht. Sie besteht aus 3 dicken, kurzen Kohlestäbchen, welche sich sternförmig in einem Punkte kreuzen. Jedes der drei hintereinandergeschalteten Stäbchen hat eine Glühstrecke von etwa 3 m Länge, sodass der

grösste Teil der gesamten Lichtmenge zur Parallelisierung ausgenutzt wird, wenn man das Fadenkreuz in den Brennpunkt einer geeigneten Sammellinse bringt. Das projizierte Lichtbild zeigt dabei 3 verbreiterte übereinander gelagerte Fadenbilder, welche sich in einem sechseckigen Mittelfeld von dreifacher Helligkeit decken. Fig. 26



Fig. 26. Lichtbild des Dreifaden-Brenners bei verschiedener Kondensorstellung.

gibt das Lichtbild bei zwei verschiedenen Kondensatoreinstellungen, wie sie für enge und andererseits für weite Rohre am vorteilhaftesten sind.

Dieser Dreifadenbrenner liefert ohne weiteres die dreifache Helligkeit der bisherigen Glühlämpchen. Praktisch ist die Lichtstärke noch grösser, weil das nicht parallele schädliche Licht der bogenförmigen Glühfäden fortfällt. Die Lampe brennt mit 10—12 Volt und kann für kurze Zeit oder bei vorgeschrittener Abnutzung mit 14 V. belastet werden. Es ist deshalb wegen der vorkommenden Abweichungen der Spannung ratsam, eine Stromquelle (Akkumulator, Rheostat, Umformer) von 16 Volt vorzusehen. Die Dauerhaftigkeit des immerhin komplizierten Brenners ist anerkennenswert, wir haben mit demselben Exemplar schon über 100 Endoskopien ausgeführt. Die Lichtstärke ist eben so gut, dass man kaum in die Versuchung einer Überanstrengung gerät.

Von der gleichen Wichtigkeit wie die Brennerkonstruktion ist die Art des Kondensators. Es sind auch in dieser Beziehung so ungeeignete Formen in Gebrauch und von Autoren zur Endoskopie empfohlen, dass eine Kritik unumgänglich ist. Sie ergibt sich von selbst aus ein Paar elementaren optischen Überlegungen, mit denen wir bei der einfachsten Art von Kondensatoren, den Hohlspiegeln, beginnen wollen.

Wenn ich die punktförmige Lichtquelle a (Fig. 27) in den Brennpunkt ($= 1/2\,r$) eines Hohlspiegels bringe, so wird — in einem nicht realisierbaren Idealfall — etwa $1/3$ der gesamten radiär von a ausgehenden Strahlen parallelisiert. Das Parallelstrahlenbündel hat dabei den Durchmesser des Spiegels — in unserem Falle 10 cm — also einen Querschnitt von etwa 75 cm². Der Querschnitt des zu beleuchtenden Rohres c beträgt bei 1 cm Durchmesser etwa 0,76 cm². Es gelangt also, wenn es den Strahlen parallel gerichtet ist bei dieser Anordnung $1/300$ der gesamten Lichtmenge an das Rohrende. (Die von a direkt hineingeworfene nicht parallelisierte Lichtmenge ist schon bei mäfsigem Abstand und mittlerer Rohrlänge so gering, dass sie vernachlässigt werden kann.)

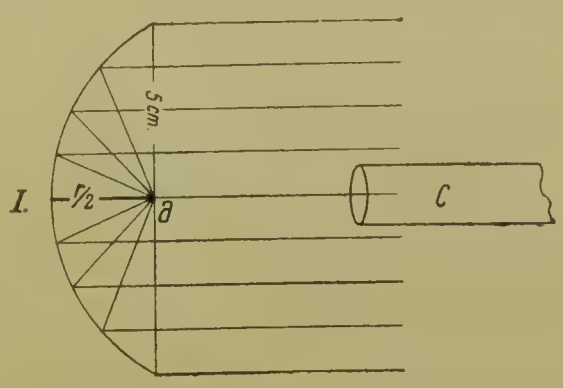

Fig. 27.

Es ergibt sich aus diesem Beispiel, dass bei der Anordnung eines Hohlspiegels hinter der Lampe die in ein Rohr projizierbare Menge Parallellicht um so grösser ist, je weniger der Spiegeldurchmesser den des Rohres überschreitet. Günstigsten Falles kann etwa $1/3$ des Lichtes nutzbar gemacht werden. In Fig. 28 ist ein Spiegeldurchmesser von 1 cm angenommen, der also im Idealfall 100 mal mehr Licht in das Rohr bringt als der Spiegel im Fall I. Praktisch sind der Verkleinerung des Spiegels natürlich rasch Grenzen gesetzt, da die unvermeidliche Ausdehnung der Lichtquelle und die mit der Brennweite wachsenden Zentrierungsfehler einen weiteren Lichtgewinn bald illusorisch machen. Zudem kommt noch, dass die hier verwendbaren Spiegel nur aus belegtem Glas hergestellt werden können, ein Material, welches zu grosse Annäherung der Lichtquelle auf die Dauer nicht verträgt.



Fig. 28.

Bei den in den Handel gebrachten Lampen mit grossem Reflektor (z. B. der Klarschen Stirnlampe) kann der Brenner in der optischen Axe verschoben werden, damit sich das Licht, dem jeweiligen Zweck entsprechend, mehr oder weniger „konzentrieren“ lässt. Dass eine solche Konzentrierung, d. h. eine Konversion der Lichtstrahlen für Rohrbeleuchtung keine Vorteile bringt, geht schon aus Fig. 29 auf Seite 70 hervor, bei der die Lichtquelle a um einen Abstand $= 3/4\,r$ von dem Spiegelscheitel entfernt ist. Die stark konvergenten Strahlen fallen dabei unter steilem Winkel auf die Rohrwand, sodass kaum ein einziger direkt an das Rohrende gelangt. Ist das Rohrinnere mangelhaft poliert oder mit Sekret beschmutzt, so wird auch das indirekte Licht fast vollständig bei den unzähligen Reflexionen vernichtet. Nur ein geringer Bruchteil gelangt in die Tiefe, d. h.

in die nächste Umgebung des Rohrendes, nicht in die Tiefe des Bronchialbaumes, da von dessen Wand ja alles nicht parallele Licht rasch verschluckt wird.

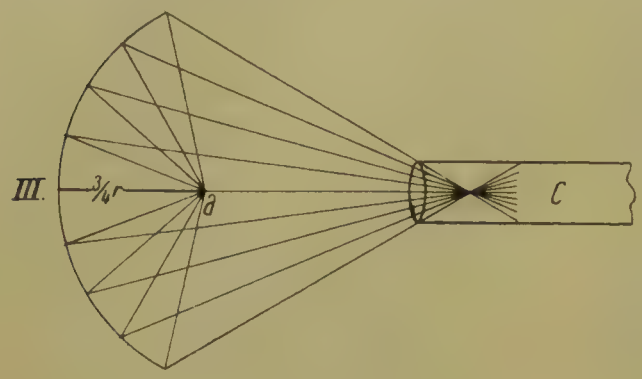

Fig. 29.

Es lässt sich indessen auch Konzentration mit gleichzeitiger Parallelisierung erreichen, wenn man vor dem Vereinigungspunkt der konvergenten Strahlen eine Konkavlinse einfügt (d. Fig. 30). Ordnet man die Zerstreuungslinse in der optischen Axe verschieblich an, so gewinnt man noch den weiteren grossen Vorteil, dass man ohne weiteren Lichtverlust dem Parallelstrahlenbündel einen beliebigen, der jeweiligen Rohrweite angepassten Querschnitt geben kann.

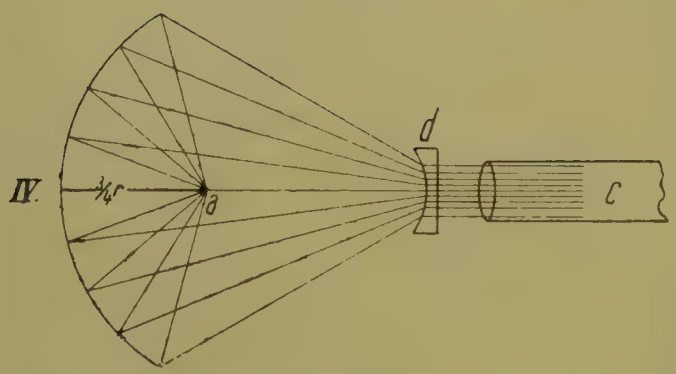

Fig. 30.

Bei Verwendung von Sammellinsen als Kondensatoren ergeben sich im allgemeinen ähnliche Verhältnisse wie bei den Hohlspiegeln. Der Lichtverlust pflegt bei Refraktion etwas grösser zu sein als bei Reflexion an guten Spiegeln, namentlich dann, wenn das Sammelsystem aus mehreren dialytischen (nicht verkitteten) Linsen besteht, bei denen die Zahl der entstehenden Spiegelbilder in rascher Progression steigt.

Für Sammellinsen gilt die gleiche Regel wie für Reflektoren: Die Helligkeit des Parallellichtes wächst etwa umgekehrt mit dem Quadrat des Krümmungsradius, sodass man möglichst kurzbrennweitige Linsen verwenden wird. Das hat indessen auch seine Grenze, da eine zu grosse Nähe der Lichtquelle von dicken Gläsern schlecht vertragen wird und die Auflösung in dünnere Einzellinsen den oben erwähnten Nachteil mit sich bringt. Ausserdem aber wird bei Lichtquellen von endlicher Ausdehnung der unvermeidliche Anteil an konvergentem oder divergentem Licht um so grösser, je näher die Linse dem Brenner rückt.

Auch bei Liniensystemen ist eine der Fig. 30 analoge Anordnung möglich und zur Erzeugung sehr hellen Parallellichtes (Ultramikroskopie, elektrische Fernphotographie, Mikroprojektion) tatsächlich in Gebrauch. Man verwendet eine möglichst grosse Konvexlinse und bringt die Lichtquelle in einen den

Krümmungsradius überschreitenden Abstand. Eine vor dem Vereinigungspunkt verschieblich angeordnete Zerstreuungslinse liefert dann ein Parallellichtbündel von beliebigem Querschnitt.

Kombinationen von Hohl- oder Planspiegeln mit Sammellinsen bieten für unseren Zweck keinen Vorteil, da es unmöglich ist, durch einen hinter der Lichtquelle angebrachten Reflektor die Strahlen unter glerchem Konvergenzwinkel auf die vor der Lichtquelle befindliche Linse zu werfen, als die direkt auf sie fallenden Strahlen. Deshalb kann direktes und indirektes Licht nicht gleichzeitig durch dieselbe Linse parallelisiert werden. Bei Scheinwerfern ist noch eine Konstruktion gebräuchlich. bei der möglichst dicht vor dem Brenner eine kleine sehr kurzbrennweitige Sammellinse steht, während sich hinter ihm ein grosser Hohlspiegel befindet. Beide liefern für sich paralleles Licht und zwar so, dass das des grossen Hohlspiegels in seiner Hauptmasse neben der kleinen Linse vorbeifällt. Auch dieses System, das z. B. für Operationslampen sehr zweckmäfsig sein könnte, lässt sich wegen der Engigkeit der Röhren nicht in Anwendung bringen.

Es geht aus dem Gesagten hervor, dass bei Sammellinsen jede Art von Reflektor hinter der Lichtquelle — die Fabrikanten meinen oft ein Übriges zu tun, wenn sie eine weisse Tonfassung oder ein blankes Gehäuse hinter der Lampe anbringen — vom Übel ist. Man kann sich leicht davon überzeugen, wenn man von einem möglichst punktförmigen Brenner einen Lichtkreis entwirft und dann ein Blatt weisses Papier hinter den Brenner hält: der scharfe Lichtkreis wird dann durch einen diffusen Schein von Nebenlicht überlagert. sodass er relativ dunkler erscheint.

Wir haben hiermit die praktischen Möglichkeiten der Erzeugung parallelstrahligen Lichtes erschöpft und müssen jetzt nur noch den dritten Bestandteil einer vollständigen syringoskopischen Beleuchtungseinrichtung besprechen, den Reflektor. Irgend eine Reflexionsvorrichtung wird bei jeder Aussenlampe unentbehrlich sein, da das Parallellicht ja derartig in das Rohr projiziert werden muss, dass es mit dessen Längsaxe zusammenfällt und andererseits die Lichtquelle nicht streng an den Ort des Auges gebracht werden kann.

Praktisch angewendet sind bisher rechtwinkelige Reflexionsprismen mit versilberter Hypothenusenfläche, Planspiegel und Hohlspiegel. Die Prismen sind weniger vorteilhaft als Planspiegel, weil sie, abgesehen von der beträchtlichen Lichtabsorption der dicken Glasmasse, nur so angeordnet werden können, dass der Beobachter an der Prismenkante vorbeisieht. Der Rohrquerschnitt kann deshalb, sofern man noch zentral hineinsehen will, nur weniger als zur Hälfte vom Prisma überdeckt, d. h. zum Lichteinfall ausgenutzt werden. Besser wäre es deshalb, zwei rechtwinkelige Prismen mit den Hypothenusenflächen auf-

einander zu kitten, sodass ein Glaswürfel entsteht. Kratzt man vorher aus dem Silberbelag der Hypothenusenfläche ein zentrales Loch aus, so kann man bei zentraler Durchsicht den ganzen Rohrquerschnitt zum Lichteinfall benutzen. Einfacher und in handlicherer Form erreicht man jedoch diesen Zweck mit Hilfe eines unter 45 Grad zur Rohraxe geneigten, zentral durchbohrten Planspiegels. Sehr viel zweckmäfsiger als das Spiegelloch an dessen Rand immer störende Reflexe entstehen, ist eine Zerlegung des Spiegels in zwei Hälften, die man mit einem schmalen Abstand treppenförmig hintereinander anordnet. Ich habe diese, soviel ich weiss, bisher unbekannte Konstruktion bei der jeder Lichtverlust und Reflex vermieden ist, bei meiner neuen Stirnlampe in Anwendung gebracht.

Konvex- oder Konkavspiegel sind zur Reflexion nur dann von Vorteil, wenn man sie bei konvergenten Strahlen diesseits oder jenseits des Vereinigungspunktes einfügt und sie so gleichzeitig zur Parallelisierung verwendet. Ihre Wirkung würde dann, abgesehen von der Reflexion, der Konkavlinie d in Fig. 30 (Seite 70) entsprechen.

Eine höchst elegante neue Reflexionsvorrichtung, deren praktische Ausführbarkeit zur Zeit nur an der ungenügenden Lichtstärke der bisherigen Beleuchtungsapparate scheitert, möchte ich zum Schluss noch erwähnen: Wenn man zwei rechtwinkelige, zu einem Würfel vereinigte Prismen durch eine „semipermeable" Hypothenusenfläche von einander trennt, so vermag diese Fläche 50 % des Lichtes in das Rohr zu projizieren. Gleichzeitig aber besitzt sie für den Beobachter „halbe Durchsicht", sodass die vom Objekt ausgehenden Strahlen mit abermaligem Verlust von 50 % in sein Auge gelangen. Die semipermeable Fläche wird durch molekular dünne Versilberung oder durch eine mikroskopisch dünne Luftschicht erzeugt. Der prinzipielle Vorteil dieses halbdurchlässigen Würfels besteht darin, dass er den ganzen Rohrquerschnitt für die Beobachtung und die Anwendung optischer Instrumente freilässt.

Wir haben in diesem Abschnitt die zur Zeit vorhandenen Hilfsmittel zur Konstruktion eines endoskopischen Beleuchtungsapparates im einzelnen kennen gelernt und es wäre danach leicht, mit dem Photometer die beste Kombination auszuwählen. Praktisch indessen ist die Bewertung der verschiedenen Möglichkeiten noch von anderen Umständen abhängig, namentlich von der prinzipiellen Frage, ob man einer sogenannten Stirnlampe oder einem mit dem Rohr verbundenen sogenannten Elektroskop den Vorzug gibt. Diese Frage wollen wir im folgenden kurz erwägen.

3. Stirnlampe oder Elektroskop?

Beide Vorrichtungen streben natürlich das gleiche Ideal an: das „selbstleuchtende Auge". Nur wird dieses Auge bei dem Elektro-

skop auf mechanischem Wege eingestellt und eingestellt erhalten, während bei der Stirnlampe Aufmerksamkeit und Muskulatur des Untersuchers dafür sorgen müssen. Nimmt man hinzu, dass die Befunde mit dem Elektroskop Anderen demonstriert, dass sie vergrössert und doppelt betrachtet werden können, so ist man geneigt, diesem Instrument absolut und in jedem Fall den Vorzug zu geben. Das ist jedoch, wie ich gleich bemerken will, unrichtig, und ich habe meinem Instrumentarium nur deshalb ein Elektroskop beigegeben, weil die Erfahrung ergeben hat, dass die überwiegende Mehrzahl der Untersucher in den am häufigsten vorkommenden Fällen mit dieser Beleuchtungsvorrichtung am ersten zum Ziele kommt.

Die Literatur enthält schon eine grosse Reihe von Arbeiten in denen zum Teil bekannte Bronchoskopiker, welche bisher mit Stirnlampen gearbeitet hatten, die Vorzüge meines Elektroskops betonen. Das gleiche ist mir von vielen Seiten brieflich und mündlich mitgeteilt worden. Mir selbst ist es zweimal passiert, dass ein Spezialkollege der die Bronchoskopie mit der Stirnlampe im Kurse schon ausgeführt hatte, bei ungeübten Patienten nicht zum Ziele kam und mich deshalb um nochmalige Anleitung bat. Mit dem ihm noch unbekannten Elektroskop gelang die Untersuchung, deren Hauptschwierigkeit im Beleuchten bestand, jedesmal ohne weiteres.

Charakteristisch für die Leistungen des Elektroskops ist auch die Beobachtung, dass die freiwilligen Patienten der bronchoskopischen Kurse die mehrfache Zahl von Untersuchern über sich ergehen lassen, seit diese mit dem Elektroskop arbeiten. Das ist besonders charakteristisch und ich glaube besonders beachtenswert: der gewandte Untersucher kommt mit jeder Lichtquelle zum Ziel, nicht aber der Anfänger. Aber gerade für diesen muss die Technik der direkten Methoden angepasst sein, weil es nicht jedem möglich ist, sich die nötige Übung zu erwerben und zu bewahren. Und die direkte Untersuchung kann nicht stufenweise erlernt werden, wie die Arbeit mit dem Spiegel, sie gibt gleich alles oder nichts.

Die erfolgreiche Handhabung einer guten Stirnlampe für Endoskopie erfordert einen nicht geringen Grad von Geschicklichkeit und Übung, denn das „selbstleuchtende Auge“ ist hier gleichsam mit

einer stenopäischen Brille behaftet, es hat keine Muskeln, sondern kann seine Blickrichtung nur durch Änderung der gesamten Kopfstellung ändern. Kommt nun noch dazu die Aufgabe, ein enges Rohr zu beleuchten und gleichzeitig mit ihm Bewegungen auszuführen, so geraten dem weniger Geübten unwillkürlich die Augenmuskeln in Tätigkeit und er „verliert das Licht“. Denn das muss schon bei einer geringen Augenbewegung, z. B. bei Konvergenzveränderungen, eintreten, weil das Lichtfeld einer guten, d. h. parallelstrahligen Stirnlampe sehr klein ist.

Man kann in Kursen regelmäfsig sehen, dass der Anfänger bei Sehübungen am Phantom — einem mit Fremdkörper versehenen Gummischlauch — dieser Schwierigkeit in folgender Weise zu entgehen sucht: Er bringt sein Auge einmal in Einklang mit der Strahlenrichtung, hütet sich, wenn dies gelungen ist, ängstlich vor jeder Änderung der Blickrichtung und führt die nötigen Bewegungen nicht mit dem Auge, sondern mit dem Phantom, dem Gummischlauch aus. Kommt dann die Ausführung am Lebenden, bei der notgedrungen der Tubus die Bewegungen machen muss, so irrt das Lichtbild hilflos umher, bis die Hand an die Lampe greift und die fehlenden Muskeln des selbstleuchtenden Auges durch ihre eigenen ersetzt. Am geübten Kurspatienten geht das zur Not, nicht aber, wenn im Ernstfall beim Kampf mit dem lebenden Objekt sich alle Schwierigkeiten zusammendrängen. Hier kann nur eine automatische Beleuchtung helfen.

Unter den Mitteilungen, die ich über mein Elektroskop erhalten habe, war auch als besondere Annehmlichkeit die absolute Bewegungsfreiheit des Untersuchers hervorgehoben. Stirnlampen von der Art wie sie hier gebraucht werden, sind an sich lästig, sie ketten den Untersucher an die Stromquelle und wirken durch erzwungene Kopfstellungen auf die Dauer ermüdend.

Ich denke, die prinzipielle Überlegenheit des Elektroskops gegenüber der Stirnlampe steht nach alledem ausser Zweifel. Es fragt sich nur, wie weit es gelingt, diese automatische Beleuchtungseinrichtung auch für Operationen verwendbar zu machen, derart, dass die freie Handhabung von Instrumenten in ähnlicher Weise er-

möglicht ist, wie bei dem Gebrauch einer Stirnlampe. Das ist bei keinem der bisherigen Elektroskope erreicht oder auch nur versucht worden, und dieser prinzipielle Mangel scheint mir mehr als das schlechte Licht der Instrumente daran schuld gewesen zu sein, dass sich die meisten Autoren bisher mit mehr oder weniger unvollkommenen Stirnlampen beholfen haben.

Tatsächlich lässt sich aber, wie wir im nächsten Abschnitt sehen werden, ein Operations-Elektroskop konstruieren, bei dem die Handhabung aller Instrumente ungehindert und unter voller Ausnützung des Lichtes, ja sogar unter Anwendung vergrößernder Optik möglich ist. Allerdings sind hierzu einige Handgriffe an dem Elektroskop selbst und an den verlängerbaren Zangen zu erlernen. Wer sich hiervor scheut, möge sein Glück mit der Stirnlampe versuchen. Sie hat, wie ich schon oben erwähnte, in gewissen Fällen auch ihre Vorteile, namentlich bei der Untersuchung von Patienten mit sehr viel Auswurf und bei bestimmten Arbeiten an kleinen Kindern.

4. Das Broncho-Elektroskop.

Bei der Konstruktion eines Elektroskops ist, wie wir eben gesehen haben, die günstigste Vereinigung zweier getrennter Aufgaben anzustreben: die Vereinigung der besten Beleuchtung mit einem Griffmechanismus, welcher die Anwendung des Lichtes auch während operativer Eingriffe gestattet. Beide Aufgaben müssen sich gegenseitig durchaus bedingen und einschränken. Ausserdem verlangt der jeweilige Verwendungszweck des Elektroskops besondere Formen und Dimensionen. Das gilt namentlich für den Handgriff und seinen Bewegungsmechanismus, bei welchem ich mich für unser bronchoskopisches Spezialgebiet im allgemeinen an meine in Fig. 6 abgebildete Griffform angeschlossen habe, deren Vorzüge auf S. 13 beschrieben sind.

Die Bronchoskopie stellt die höchsten Anforderungen an ein Elektroskop, obwohl in Bezug auf die Lichtleistung als auch hinsichtlich der mechanischen Eigenschaften. Eine gewisse Kompliziertheit des hier beschriebenen „Spezialelektroskops für Bronchoskopie“

war deshalb im Interesse höchster Leistung nicht zu umgehen. Ihr Nachteil ist ein höherer Preis und etwas grösseres Gewicht. Der Gebrauch des Instrumentes gestaltet sich sehr einfach und es ist so betriebssicher, dass wir eine Störung oder Abnutzung bisher nie beobachtet haben.

Die „Syringoskopie“ anderer Organe (Speiseröhre, Rektum usw.) stellt viel geringere technische Anforderungen als die Bronchoskopie. Ich habe deshalb für diese nicht spezialistischen Zwecke noch ein besonderes „Universalelektroskop“ [1]) konstruiert, welches sich bei gleichen Konstruktionsprinzipien durch grosse Handlichkeit und Leichtigkeit auszeichnet (s. Teil II), sodass ich vielfach angefragt wurde, ob dieses Modell nicht auch für die Bronchoskopie vorzuziehen sei. Das ist schon wegen der Form des Griffes nach meinen Erfahrungen nicht der Fall und ich rate dort, wo die Endoskopie der Luftwege die Hauptaufgabe darstellt, zur Verwendung des „Spezialelektroskops für Bronchoskopie“.

Erwähnen möchte ich bei diesen Vorbemerkungen noch, dass ich die bewährten Prinzipien meiner Beleuchtungs-Instrumente in einem „Spezialelektroskop für Urethroskopie und direkte Kystoskopie“ auch auf die Endoskopie der Harnwege übertragen habe [2]).

Ich beginne die Beschreibung des Bronchoelektroskops mit der Beleuchtungseinrichtung, bei der drei Teile zu unterscheiden sind, der Brenner, der Kondensator und der Reflektor.

Als elektrische Lichtquelle ist der schon auf S. 67 beschriebene Dreifaden-Sternbrenner, der sich als die geeignetste Projektionslampe für unseren Zweck erwiesen hatte, zur Anwendung gekommen. In der Konstruktionszeichnung Fig. 31 (s. S. 77) ist bei x die Lage des Brenners angedeutet, die Glühbirne wird durch Edisonfassung mit der Stromzuführung verbunden.

Als Kondensator dient eine paraboloische Sammellinse von ca. 40 Dioptrien (a, Fig. 31). Von den auf S. 69 u. ff. besprochenen Parallelisierungsvorrichtungen kamen die Hohlspiegel von vornherein nicht in Betracht, weil sie für Rohrbeleuchtung sehr kurzen

[1]) Verh. d. Vereins süddeutscher Laryngologen, Würzburg 1908. Deutsche mediz Wochenschr. 1909.

[2]) Münchener mediz. Wochenschr. 1909. Nr. 2.

Krümmungsradius und kleinen Durchmesser haben müssen. Mit zunehmender Kleinheit wird aber die parallelisierende Wirkung

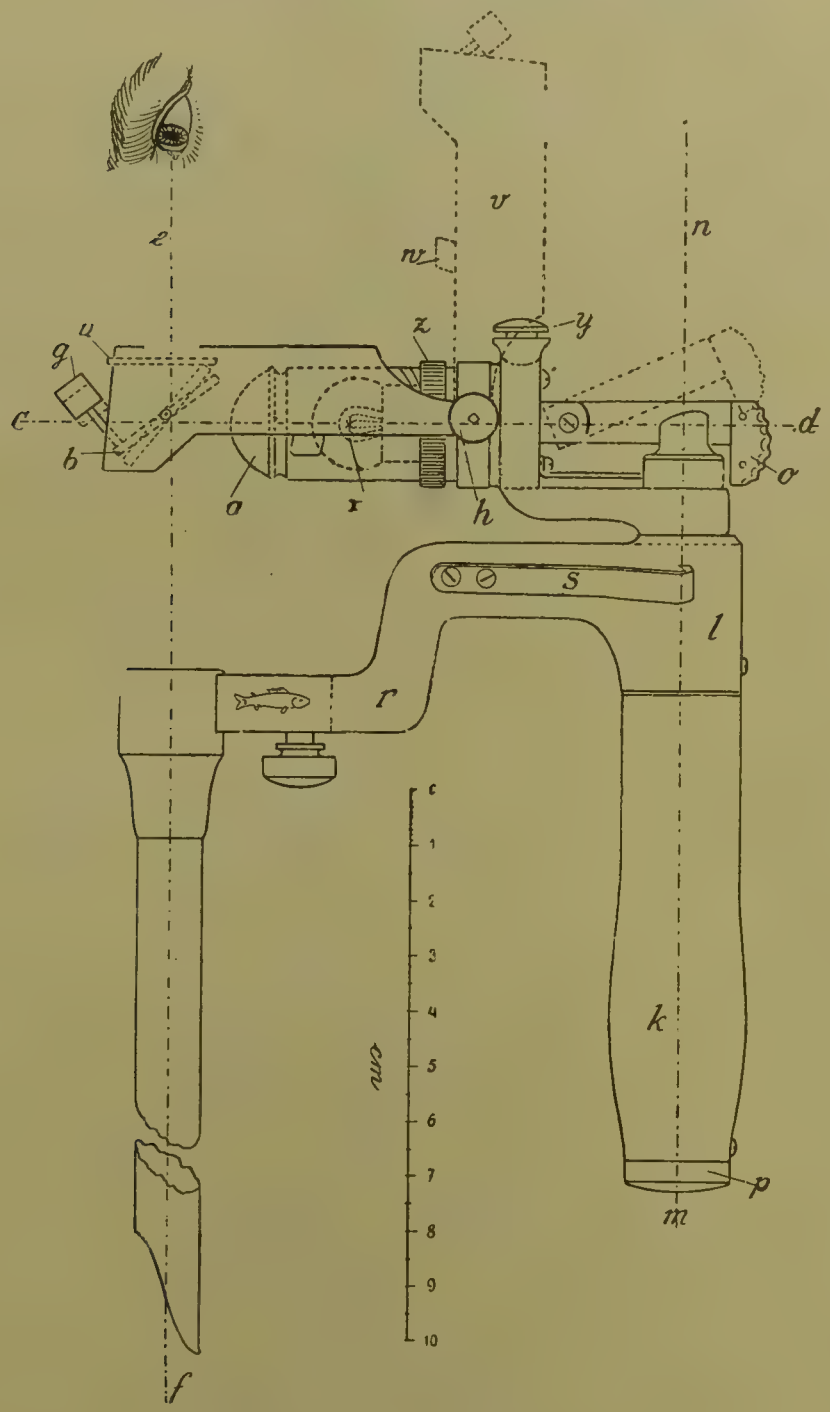

Fig. 31. Spezial-Elektroskop für Bronchoskopie nach Brünings.

immer unvollkommener, da die unvermeidliche Abweichung der Lichtquelle von der Punktform, ihre endliche Ausdehnung, relativ,

d. h. im Verhältnis zur Fokuslänge immer erheblicher wird. Auch machen sich die Zentrierungsfehler bei so stark gekrümmten Spiegeln sehr stark geltend.

Einer vorgesetzten Sammellinse kann man beliebige Dioptrienzahl geben, doch empfiehlt sich aus den beim Hohlspiegel genannten Gründen die plankonvexe Form nicht zu überschreiten. Da nun ferner für unsere Rohre ein Linsendurchmesser von 16—18 mm am geeignetsten ist, so lässt sich bei stärkster Krümmung (Halbkugel) eine Brechkraft von 40—50 Dioptrien erreichen.

Der Versuch ergibt, dass eine Zerlegung der Brechkraft in mehrere Einzellinsen keinen Vorteil bringt. Auch ist in unserem Falle die für Kondensationszwecke sonst sehr geeignete Konvexkonkavlinse (Meniskuslinse), welche eine grössere Annäherung an die Lichtquelle gestattet, nicht geeignet, weil der Vorteil durch Verlust an Brechkraft wieder verloren geht.

Bei der relativ grossen Ausdehnung unserer Lichtquelle und den sehr schrägen Randstrahlen ist es natürlich sehr erwünscht, dass die Linse parabolisch gekrümmt ist.

Der Kondensator lässt sich durch Drehen an dem Zahnkranz z mittels Schneckentrieb in grösseren oder kleineren Abstand von der Lichtquelle bringen, wobei sich der Durchmesser des sechseckigen Lichtfeldes (s. S. 68) verändert. Die Anwendung dieser Einrichtung wird weiter unten beschrieben.

Der Reflektor, welcher das parallelisierte Licht in den Tubus zu projizieren hat, besteht aus einem Planspiegel (b, Fig. 31) mit zentraler Durchbohrung. Dieser Spiegel ist derartig drehbar in dem Spiegelträger angeordnet, dass er sich in zwei zu einander senkrechten — und damit in allen — Richtungen neigen lässt. Diese Einstellung wird durch 2 Schrauben bewirkt: durch die Schraube g, deren Wirkung in der punktierten Spiegelstellung angedeutet ist, und durch den Schraubenkopf h, nach dessen Lösung der gesamte Spiegelträger um die Axe c d gedreht werden kann. Die Drehung des Spiegels erfolgt bei diesen Einstellungen genau um seinen Mittelpunkt, sodass das Spiegelloch in der Rohraxe e f bleibt [1]).

---

[1]) Vergl. den „Nachtrag“ S. 97.

Die Einstellbarkeit des Reflektors ist von prinzipieller Wichtigkeit, weil nur dadurch der Kreuzungspunkt des Sternbrenners genau an das Rohrende verlegt, die Strahlen also streng konaxial mit dem Rohr projiziert werden können. Die schlechte Lichtausnützung anderer Elektroskope mit festem Reflektor — z. B. des Casperschen — liegt zum Teil an der unvermeidlichen Abweichung von Rohraxe und Strahlenrichtung, welche nur wenig oder gar kein direktes Licht an das Rohrende gelangen lässt. Unvermeidlich ist diese Abweichung wegen der unvermeidlichen Differenzen verschiedener Brenner oder geringer Abweichungen in der Rohrstellung.

Der Mechanismus der Spiegelbewegung ist so eingerichtet, dass ihn eine Feder von selbst in die eingestellte Lage zurückdrückt, wenn er — etwa beim Reinigen — gedreht wird. Zu erwähnen ist noch, dass die konischen Trichter sämtlicher in dem Elektroskop verwendeten Rohre gleiche Form und Grösse haben, sodass jeder Tubus nach dem Einstecken in den Rohrträger r von selbst gegen das Spiegelloch zentriert ist.

Bei der Einstellung des Lichtes geht man in der Weise vor, dass man zunächst den Kreuzpunkt des Sternbrenners durch Drehen an den Schrauben g und h an das Ende des Rohres wirft. Danach erst gibt man dem Kondensator durch Drehen an dem Zahnkranz z die günstigste Stellung. Es hängt nämlich, wie schon erwähnt, die Grösse des zentralen Lichtfeldes von der Stellung des Kondensators zum Brenner ab. Die optimale Lichtfeldgrösse wechselt aber mit der Länge und Weite des Rohres, ohne dass sich vorher sagen lässt, welche Kondensatorstellung bei einem bestimmten Rohr den besten Lichteffekt gibt. Dadurch nun, dass die Kondensatoreinstellung bei schon zentriertem Licht vorgenommen werden kann, ist es möglich, sich direkt durch den Augenschein die optimale Stellung auszuwählen.

Um in der Beschreibung der Beleuchtungseinrichtung meines Elektroskops vollständig zu sein, muss ich noch etwas über die Farbe des Lichtes sagen Die Kohlefadenlampen gestatten ebensowenig wie andere Glühfäden die Anwendung von Sonnentemperaturen und man kann deshalb auch nicht die Farbe des Sonnenlichtes von ihnen verlangen, die wir weiss nennen. Je weiter man sich vom Gelben ins Weisse vorwagt, desto mehr verkürzt man die Lebens-

dauer des Brenners. Die Lichtstärke meines Elektroskopes ist im übrigen so gross, dass man mit mittlerer Beanspruchung des Brenners vollständig auskommt, bei welcher er mindestens 100 Endoskopien aushält. Man hat also die Lebensdauer ziemlich in der Hand.

Bei der ausreichenden mittleren Beanspruchung hat das Glühlicht eine gelbliche Farbe, die zur Farbenunterscheidung im Gelb-Rot-Bereich nicht besonders geeignet ist. Ich habe deshalb versucht — im Anschluss an die Versuche mit meiner laryngoskopischen Untersuchungslampe — durch geeignete Farbenfilter das Kohlefadenspektrum mehr dem des Sonnenlichtes zu nähern, was ohne Einschaltung neuer reflektierender Glasflächen durch geeignete Färbung entweder der Glühbirne oder der Kondensatorlinse oder der Glasscheibe des Reflektors geschehen kann. Natürlich tritt dabei photometrisch ein Helligkeitsverlust ein, doch hatte sich bei meiner Untersuchungslampe gezeigt, dass die Einbusse an photometrischer Helligkeit durch das erhöhte Distinktionsvermögen des filtrierten Lichtes in der Rot-Gelb-Skala überkompensiert wird.

Bei dem Elektroskop habe ich indessen den Lichtfilter doch fallen lassen, weil sich hier die Helligkeitseinbusse schon merklich geltend machte und es bei den Objekten der Endoskopie in der Mehrzahl der Fälle (Fremdkörper, Stenosen etc.) weniger auf Farben- als auf Formenwahrnehmung ankommt. Schliesslich kann man ja auch für einen besonderen Moment den Brenner einmal bis ins Weisse hinein überanstrengen.

Wir können nun zu der mechanischen Einrichtung des Elektroskopes übergehen.

Da das Instrument einen vollen Ersatz für die Stirnlampe bieten sollte, so mussten besondere Einrichtungen erdacht werden, die die Vorzüge der Stirnlampe bei Operationen möglichst nachahmten. Es war dies der weitaus schwierigste Teil der konstruktiven Arbeit und die Mechanik des Instrumentes, wie sie in dem jetzigen Modell festgelegt ist, stellt nur eine Lösung der Aufgabe dar, die sich von anderen Lösungsarten bei der praktischen Erprobung als die brauchbarste erwies.

Die Vorteile der Stirnlampe bei instrumentellen Eingriffen beruhen offenbar darauf, dass sie zur Einführung von Instrumenten in

den Tubus schnell und ohne Beanspruchung der Hände zur Seite bewegt werden kann und dass nach Einführung des Instrumentes der Abstand von Stirnlampe und Rohrende nach Belieben so gewählt werden kann, dass uneingeschränkte Bewegungsfreiheit für den mehr oder weniger langen Instrumentgriff gewährt ist.

Die Aufgabe bestand also darin, auch dem Elektroskop bezw. dessen Lampe Einrichtungen zu geben, welche sowohl eine Änderung des Abstandes vom Rohrende als auch eine Drehung zur Seite gestatten.

Die erstere Einrichtung besteht darin, dass der Lampenhalter von einer in den Handgriff eingeschliffenen Prismenführung getragen wird, welche sich mit einem Griff hochziehen lässt und in jeder Lage von selbst stehen bleibt (s. Fig. 32, S. 82, Autotypie). Da die Axen e f und m n (Fig. 31) durchaus parallel verlaufen, so verschiebt sich bei der Hochstellung das Spiegelloch genau in der Verlängerung der Rohraxe. Die Helligkeit am Rohrende nimmt hierbei nur wenig ab, da es sich ja um mehr oder weniger parallelstrahliges Licht handelt. Der grösste Abstand zwischen Lampe und Rohrmündung beträgt etwa 12 cm, sodass sich eine Zange, deren Länge um 10 cm falsch eingestellt ist, noch frei bewegen lässt (s. Fig. 32: Der Zangengriff erscheint nicht genügend abgebogen, er liegt von der Biegungsstelle a b ganz ausserhalb der Bildebene!)

Schwieriger war die Konstruktion der zweiten Einrichtung des Elektroskops, welche die ungehinderte Einführung der Instrumente ermöglicht[1]). Für Zangen und dergleichen dünne oder biegsame Schäfte genügt zwar die Hochstellung der Lampe, um das Instrument an deren abgeplatteten Seiten, welche die Rohrtrichterbreite kaum überragen, vorbeizuführen. Doch macht dieses bei Pumpenrohren schon Schwierigkeiten und ist bei starren Bougies oder bei den Innenrohren ganz ausgeschlossen. Ausserdem aber ist es wünschenswert, auch bei rein diagnostischem Gebrauch — also bei tiefgestellter Lampe — Tupfer u. dergl. einführen zu können.

Ich habe deshalb den Spiegelträger so eingerichtet, dass er sich hochklappen lässt (vergl. Fig. 31) und dass er andrerseits beim Zurückklappen mit Hilfe der Feder w automatisch in die alte Lage

[1]) Vergl. den „Nachtrag“ S. 97.

schnappt. Diese Vorrichtung diente bei dem älteren Modell zur Einführung der Vorschieberohre und anderer starrer Instrumente. Sie diente gleichzeitig zum bequemen Reinigen des Spiegels, falls dieser während der Untersuchung einmal angehustet sein sollte.



Fig. 32. Broncho-Elektroskop mit hochgezogener Lampe und eingeführter Zange.

Diese letztere Funktion erfüllt der hochklappbare Spiegelträger auch bei dem neuen Modell. Zum Einführen der Instrumente aber habe ich noch einen anderen zweckmäfsigeren Mechanismus anbringen lassen, dessen Betätigung keinen besonderen Handgriff nötig macht und die so schnell erfolgen kann, dass es möglich ist, den Spiegel

in ähnlicher Weise gegen eventuellen Auswurf des Patienten zu schützen als eine Stirnlampe.

Der einfache Mechanismus besteht darin, dass der Rohrträger r (Fig. 31) mit seiner Hülse l drehbar auf den Griff k aufgeschliffen ist,



Fig. 33. Broncho-Elektroskop mit seitwärts gedrehter Lampe bei Einführung des Innenrohres.

sodass der Griff k und mit ihm die Lampe in der Hülse gedreht werden kann. Die Feder s dient dazu, die Drehung der Lampe zu begrenzen und sie selbsttätig wieder in der Normallage einschnappen zu lassen.

In der Autotypie Fig. 33 ist die Drehbarkeit der Lampe in der Ansicht schräg von oben dargestellt. Die Bewegung wurde hier

zum Zweck der Einführung des Innenrohres ausgeführt. Der Ausschlag kann sowohl nach rechts wie nach links erfolgen; beim liegenden Patienten würde er zur Einführung von Instrumenten nach der entgegengesetzten Seite auszuführen sein.



Fig. 34. Broncho-Elektroskop mit aufgesetztem Fernrohr.

Es darf auf diesen Mechanismus — obwohl er leider das Instrument wesentlich verteuert — nicht verzichtet werden, weil er vor dem langsamen und umständlichen Hochklappen des Spiegelträgers den Vorzug hat, dass man ihn nach einiger Übung fast automatisch handhabt, ohne dazu besonderer Handgriffe oder Änderungen in der Handstellung zu bedürfen. Die das Instrument haltende

Hand kann vielmehr die Drehung in jeder Stellung ausführen, wenn erst der Tubus eingeführt ist und dadurch einen Halt gewinnt. Da bei der Führung des Instruments im übrigen keine reine Drehbewegung des Griffes vorkommt, so wird seine sonstige Handhabung hierdurch in keiner Weise beeinträchtigt. Der Rohrträger r (Fig. 31) hat, nebenbei bemerkt, die bajonettförmige Gestalt erhalten, damit einerseits auch bei tiefstehender Lampe zwischen ihr und der Rohrmündung genügender Spielraum zur Bedienung der Vorschiebefeder bleibt (vgl. Fig. 34, S. 84) und damit andererseits der Handgriff nicht zu weit nach unten hinunterragt, da er sonst bei unterer Bronchoskopie an der Brust des Patienten anstossen oder die vollständige Einführung des Rohres verhindern könnte.)

Die Optik und Mechanik wird aus dieser Beschreibung genügend verständlich sein. Es erübrigt nur noch, ein Wort über die Stromführung zu sagen.

Das (mit Gummischlauch überzogene „aseptische“) Kabel wird an der aus Vulkanfiber gefertigten Steckdose p (Fig. 31) angesteckt. Von da verläuft die Stromführung innerhalb des Verlängerungsprismas in der Weise, dass sie selbst teleskopartig verlängerbar gemacht ist. Der weitere Weg zur Lampe kann nun durch den für den Daumen der haltenden Hand bequem erreichbaren Schalter o (Fig. 31, die punktierte Linie zeigt die geöffnete Stellung) unterbrochen werden.

Der elektrische Strom ist überall durchaus zuverlässig gegen das Elektroskop und den Tubus isoliert, was bei anderen Elektroskopen (auch dem Casperschen) nicht der Fall zu sein pflegt. Es kann eine derartige Konstruktion, bei der der Patient unter Umständen, wenn er in Erdschluss gerät, einem Starkstrom ausgesetzt wird, nicht scharf genug getadelt werden. Sind doch schon durch die äussere Haut hindurch bei 110 Volt-Erdschluss Todesfälle vorgekommen. Bei einer in der Nähe des Herzens und auf feuchter Schleimhaut liegenden Tubus-Elektrode scheint dies fast unausbleiblich!

(Über Stromquellen und Anschlussapparate s. Methodik Kap. I.)

Zum Schluss dieses Abschnittes müssen noch zwei Hilfsinstrumente des Elektroskops erwähnt werden, welche seine Leistungsfähigkeit in bestimmten Fällen erheblich erweitern: das Endoskopische Fernrohr und das Prisma mit doppelter Durchsicht.

Endoskopisches Fernrohr.

Es wurde schon bei der Besprechung der perspektivischen Verhältnisse von Röhrenbildern auseinandergesetzt (S. 4 u. ff.), dass bei der Springoskopie, um die es sich bei unseren Untersuchungsmethoden handelt, die Anwendung optischer Systeme mit kurzer Brennweite, wie sie bei der Kystoskopie mit Recht gebräuchlich ist, zu unkenntlichen perspektivischen Verzerrungen führen muss. Dass überhaupt weitwinkelige Objektive bei unseren endoskopischen Aufgaben keinen Sinn haben, weil hier nicht eine Steigerung der Gesichtsfeldgrösse, des „Bildwinkels“ in Frage kommt, sondern nur eine Steigerung der scheinbaren Gegenstandsgrösse, eine „Vergrösserung“,

Zieht man ausserdem noch in Betracht, dass die Optik den Tubus zu operativen Eingriffen oder wenigstens zur Respiration frei lassen muss, dass sie ferner nur oberhalb der Lichtquelle angeordnet sein kann, so ergibt sich leicht, dass hier nur drei Konstruktionstypen in Betracht kommen: die Lupe, das Mikroskop und das Galileische Fernrohr.

Unter Berücksichtigung der verschiedenen Gegenstandsweiten, des geringen erforderlichen Bildwinkels und der Lichtstärke erweist sich von diesen Typen das Galileische Fernrohr weitaus am zweckmäfsigsten, da der Lupe die erforderliche Tiefe und Einstellbarkeit fehlt und die Mikroskopkonstruktion bei der grossen Gegenstandsweite ein unhandliches Format annimmt, abgesehen von der störenden Bildumkehrung und der geringen Lichtstärke.

Die optische Anstalt von Voigtländer in Braunschweig hat mir für unseren Zweck ein recht geeignetes kleines Fernrohr nach Galileischen Typ hergestellt, dessen Grösse und Form auf der Autotypie Fig. 34 (Seite 84) wiedergegeben ist. Das Okular des Instrumentes ist durch Schneckentrieb verschieblich, sodass auf Gegenstandsweiten zwischen 20 und 50 cm eingestellt werden kann, wobei eine Flächenvergrösserung zwischen 6- und 10fach zustande

kommt. (Vergrösserung in dem Sinne, dass die Fläche 10 mal grösser erscheint, als wenn man sie aus der gleichen Entfernung mit unbewaffnetem Auge betrachtet.)

Das kleine Fernrohr ist aus Leichtmetall gefertigt und besitzt einen federartigen Ansatz, mit dem es unter den Knopf y (Fig. 31, Seite 77) gesteckt wird. Es schnappt dann von selbst in die zentrierte Lage ein, ist unabhängig von der Spiegelstellung und den Bewegungen des Elektroskopes und kann mit einem Griff wieder entfernt werden.

Zur Anwendung des Fernrohres war nun noch eine Vorrichtung erforderlich, die auch für andere Zwecke von Vorteil sein kann. Das Objektiv des Fernrohres wird nämlich bei der Bronchoskopie der Atemluft ausgesetzt, in der es sofort beschlägt. Ein genügendes Anwärmen ist, da es sich hier um verkittete Linsen handelt, nicht ratsam und die im Handel befindlichen Mittel gegen das Beschlagen („Diaphanin“ etc.) sind nur kurze Zeit wirksam. Ich habe deshalb oberhalb des Spiegelloches und innerhalb des Spiegelträgers eine kleine Glasscheibe (u. Fig. 31, S. 77) anbringen lassen, welche durch einen Schlitz leicht ein- und ausgeschoben werden kann. Die kleine Scheibe wird an Ort und Stelle ebenso wie der Planspiegel ziemlich rasch durch die Strahlen der Lampe erwärmt, sodass sie nicht mehr beschlägt und das Objektiv vor der direkten Berührung mit der Atemluft schützt.

Ich glaube, dass dieses Schutzglas auch bei der Untersuchung von infektiösen Erkrankungen der Luftwege (z. B. Diphtherie) von Vorteil ist, da es die Klarheit der Bilder nicht nennenswert beeinträchtigt, jedenfalls nicht mehr als die lästigen Schutzbrillen.

Das beschriebene Fernrohr ist bei den meisten Aufgaben der Endoskopie, bei denen es mehr auf die Helligkeit als auf die Grösse des Objektes ankommt, entbehrlich. Denn die Helligkeit der Bilder nimmt natürlich proportional mit der Vergrösserung — also um das 6- bis 10fache — ab. Dieser Verlust wäre nun bei der grossen Lichtfülle meines Elektroskopes leicht zu verschmerzen, wenn nicht noch ein sehr viel wesentlicherer hinzukäme. Da sich nämlich das Fernrohr oberhalb der Lichtquelle befinden muss, so

wirkt das Spiegelloch als Diaphragma: es setzt die wirksame Öffnung des Objektivs von etwa 14 auf 4 mm herab. Immerhin gibt das Instrument bei einigermafsen hellen Gegenständen noch vorzügliche Bilder — durch ein 70 cm langes gastroskopisches Rohr lässt sich kleinster Druck von 1 mm Buchstabenhöhe lesen! — bei dunkel gefärbten, z. B. durch Blut verunreinigten Gesichtsfeldern ist eine kurze Überanstrengung der Lampe jedoch nicht zu umgehen.

Prisma mit doppelter Durchsicht.

Der Zweck dieser Einrichtung ist, zwei Beschauern gleichzeitig das eingestellte endoskopische Bild mit der gleichen Helligkeit und in der gleichen Lage sichtbar zu machen. Ich habe das Instrument

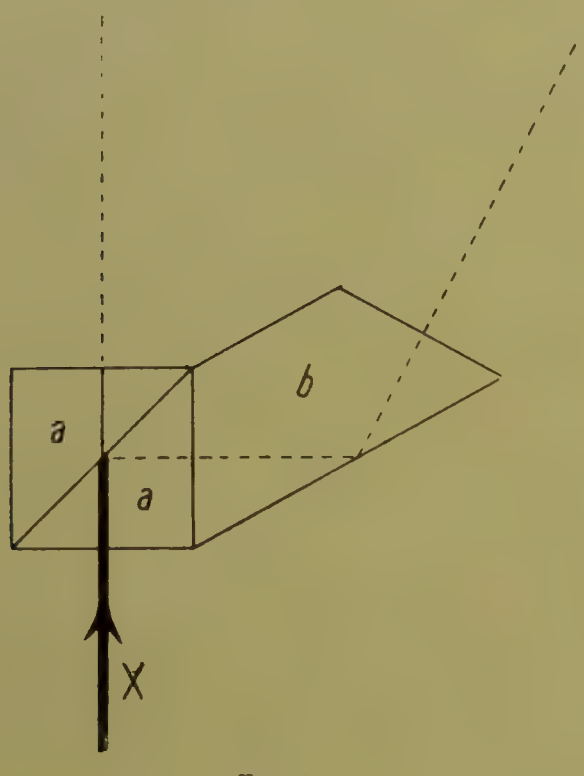

Fig. 35.

hauptsächlich für Unterrichts- und Demonstrationszwecke konstruiert und konnte es in endoskopischen Kursen mit Vorteil in der Weise verwenden, dass zunächst der Schüler als zweiter Beobachter die einzelnen Bilder beim Einführen des Rohres durch den Lehrer verfolgte und danach umgekehrt der Lehrer als zweiter Beobachter den Schüler kontrollierte und korrigierte.

Die Prismenkombination besteht aus den beiden verkitteten rechtwinkligen Prismen a a (Fig. 35), deren Trennungsfläche semipermeabel versilbert ist, sodass annähernd die Hälfte des Strahles x rechtwinklig reflektiert wird. Dieser Anteil trifft dann auf die Spiegelfläche des rhombischen Umkehrungsprismas b und tritt senkrecht durch dessen freie Fläche aus. Beide Bilder sind aufrecht und in gleicher Orientierung zu den neben einander stehenden Beobachtern.



Fig. 36. Doppelsichtiges Prisma für 2 Beobachter nach Brünings.

Fig. 36 zeigt das Prisma mit Fassung und der Befestigungsfeder, die in gleicher Weise an das Elektroskop angesteckt wird wie bei dem Fernrohr. Das Prisma b mit dem Tubus für den zweiten Beobachter lässt sich dabei nach allen Seiten drehen.

5. Anhang: Ältere Lichtquellen.

Die Vorzüge des neuen Elektroskops sind in seiner Beschreibung genügend zum Ausdruck gekommen, sodass ich von einer nochmaligen Zusammenfassung absehen kann. Wünschenswert erscheint mir dagegen eine kurze vergleichende Kritik der älteren Beleuchtungsvorrichtungen, soweit sie heute noch in Gebrauch stehen. Denn ich habe auch bei geübten Untersuchern eine auffallende Unsicherheit in der Beurteilung der Beleuchtungsfrage gefunden.

Eine erschöpfende Kritik müsste sich natürlich auf die drei Haupteigenschaften eines Endoskops erstrecken, die ich als photische, optische und mechanische bezeichnet habe, doch würde das dem

Zweck dieser von allem Historischen abstrahierenden Darstellung nicht entsprechen. Ich beschränke mich deshalb im wesentlichen auf eine Beurteilung der Lichtleistung.

Wünschenswert wäre es, hierfür eine objektive Grundlage zu gewinnen, etwa indem man die Lichtmenge bei bestimmter Rohrlänge und Rohrweite misst. Leider sind hierbei die Fehlerquellen zu grosse, denn wir müssten zunächst sämtliche Lampen bei gleicher Temperatur brennen lassen, weil die Lichtabgabe des gleichen Glühdrahtes je nach der Belastung leicht um das mehrfache wechseln kann, und aus der Lichtfarbe allein der Belastungsgrad nicht genügend erkennbar ist. Und auch dann gibt die am Rohrende austretende photometrische Lichtmenge noch kein vergleichbares Mafs. Denn der Helligkeitsabfall in einem Tubus ist durchaus von dem Parallelismus der Lichtstrahlen und der Koinzidenz ihrer Richtung mit der Rohraxe abhängig. Ist beides in hervorragendem Mafse vorhanden, so spielt die Länge des Tubus nur eine geringe Rolle, andernfalls nimmt die Helligkeit in ihm mit wachsender Länge rasch ab. Welche Rohrlängen sollen wir also vergleichen?

Man sieht schon hieraus, dass sich genaue Werte nicht geben lassen. Das gilt namentlich für Beleuchtungsvorrichtungen, welche nicht-paralleles Licht liefern, in erster Linie also für die am eingeführten Rohrende befestigten „Innenlampen“, die ich nach dem früher Gesagten hier füglich übergehen kann, und für Instrumente von der Art des Klarschen Reflektors, über dessen geringe Eignung für Rohrbeleuchtungszwecke ebenfalls schon das Nötige gesagt wurde (S. 70). Ich sehe hier ferner ab von meiner neuen Stirnlampe, welche auch die Helligkeit meines Elektroskops noch um ein Vielfaches übertrifft.

Von den übrigen Lichtquellen käme zweifellos die Kirsteinsche Stirnlampe meinem Elektroskop in der Lichtleistung am nächsten, wenn man sie mit dem Dreifadenbrenner und einem Paraboloidkondensor versähe. Der Unterschied bestände dann nur noch darin, dass der Kondensator sich nicht in die für jedes Rohr nur empirisch zu ermittelnde optimale Stellung bringen lässt und dass man mit der Stirnlampe in der Regel nicht so dicht an den Tubus heran kann wie mit dem Elektroskop.

Die Guisezsche Stirnlampe — mit der ich noch nicht selbst gearbeitet habe — halte ich für wesentlich unvollkommener als die Kirsteins, weil sie stark konvergentes und mit der Sehvorrichtung nicht zusammenfallendes Licht liefern muss. Dem Fehler könnte nur dadurch einigermafsen abgeholfen werden, dass man Prismenlinsen (Prismen, deren eine Fläche als Konvexlinse geschliffen ist) verwendete, doch kämen dann die Lichtbilder nur teilweise zur Deckung. Viel rationeller ist es offenbar, nicht drei Lampen mit je einem Glühfaden konvergieren zu lassen, sondern die drei Glühfäden nach Art meines Projektionsbrenners gekreuzt in eine Lampe zu legen. Nur dabei hat man wirklich dreifache Lichtstärke — Guisez muss, um die zulässige Spannung nicht zu überschreiten, 3 kleine Metallfaden-Lämpchen verwenden — und die anderen Schwierigkeiten fallen von selbst fort.

Von den festen Elektroskopen bedarf das nur noch an wenigen Orten gebrauchte Leitersche Panelektroskop kaum mehr der Erwähnung. Seine Lichtstärke ist auch bei dem neuesten Modell ausserordentlich bescheiden und eine operative Verwendung kaum möglich.

Die auf einen gewöhnlichen Handgriff gesetzten Kirsteinschen Lampen (Killian, Horn) sind Improvisationen, die nicht den Anspruch eines regulären Instrumentes erheben können.

Weitaus am verbreitetsten ist das Kaspersche Elektroskop, welches in der Tat viele Jahre hindurch das rationellste Beleuchtungs-Instrument war. Seine allgemeinen Mängel liegen nach den bisherigen Ausführungen auf der Hand, sodass ich sie nicht noch einmal aufzuzählen brauche. Die Lichtstärke schätze ich auf etwa $^1/_{11}$ der Lichtstärke meines Elektroskops, doch können bei kurzen weiten Rohren die Verhältnisse wesentlich günstiger liegen. Mehr als $^1/_6$ der Lichtstärke meines Instrumentes wird sich kaum erreichen lassen, denn die Dreifadenlampe gibt an sich schon die dreifache Lichtstärke, und der Spiegel projiziert ein Lichtbündel von dem vollen Rohrquerschnitt — mit Ausnahme des kleinen Spiegelloches — in den Tubus, während das Prisma nur etwa den halben Rohrquerschnitt zur Lichtprojektion ausnutzen kann. Der wievielte

Teil nun endlich von diesem Sechstel Licht wirklich ans Rohrende gelangt, das hängt vor allen Dingen von der Parallelität zwischen Rohrachse und Strahlenrichtung ab. Die kann aber bei dem Casperschen Instrument nur durch einen Zufall einmal bei einem bestimmten Brenner wirklich vorhanden sein, da sich das Reflexionsprisma nicht den Abweichungen der einzelnen Brenner und Rohre entsprechend einstellen lässt. Es würde deshalb auch bei Verwendung der Dreifadenlampe nicht viel gewonnen, weil ihre Konstruktion ganz besonders exakten Parallelismus verlangt.

Versuche, den Kasperschen Handgriff für Operationen anwendbar zu machen, sind von Gottstein und der Firma Louis & H. Lövenstein unternommen und bestehen lediglich darin, dass man das Prisma einige cm vom Rohrende entfernt hat. Die Verbindung ist dabei durch ein trichterförmiges Zwischenstück (Gottstein) oder durch einfache Streben (Lövenstein) bewerkstelligt. Ich kann in diesen Konstruktionen keinen wesentlichen Fortschritt erkennen, weil sie die beiden Haupterfordernisse für freie Handhabung von Instrumenten nicht erfüllen: Der Lampenabstand ist weder gross genug, um eine Handhabung der Griffe zwischen Prisma und Rohrmündung zu ermöglichen, noch ist eine Seitenverschieblichkeit vorgesehen, mittels der man starre Instrumente (Vorschieberohre, Metallbougies u. a.) neben dem Prisma vorbeischieben oder dieses gegen Auswurf schützen kann.

Zum Schluss habe ich noch einige Worte über das technisch interessante Bronchoskop L. v. Schrötters zu sagen, obwohl ich es seinem praktischem Werte nach mit einigen anderen im Handel befindlichen Konstruktionen gleichstelle, deren besondere Erwähnung mir überflüssig erschien. Es besteht indessen die Pflicht zur Kritik, nachdem Hermann v. Schrötter das Instrument in seinem Lehrbuch derartig überschätzt und empfohlen hat, dass der nicht sachverständige Leser zu der irrigen Meinung gelangen kann, es handle sich um eine erprobte und brauchbare Sache. Denn „durch das neue Verfahren ist an die Stelle eines oft nur tastenden Vorgehens bei mangelhafter Beleuchtung in der Tat ein Operieren unter voller Kontrolle des Auges getreten . . . Hierdurch dürfte sich die Endoskopie der Bronchien ebenso wie jene der Speise-

röhre eine raschere Verbreitung auf dem Gebiete der Chirurgie sichern, als dies bisher geschehen ist.“ [1])

Derartige Irrtümer können nur einem Untersucher unterlaufen, welcher in Bezug auf Rohrbeleuchtung an besonders ungünstige Behelfe — Klarscher Reflektor, Panelektroskop — gewöhnt war. Und selbst diese mangelhaften Behelfe sind bei schwierigen Beleuchtungsaufgaben der Erfindung L. v. Schrötters überlegen, denn „ . . wenn es sich darum handelt, grössere Strecken des Trachealbaumes zu übersehen und Veränderungen von höher gelegenen Abschnitten zu betrachten, wird das bisherige Beleuchtungsverfahren, das Panelektroskop, vorzuziehen sein.[1])

Eine nähere Beschreibung des v. Schrötterschen Instrumentes glaube ich dem Leser ersparen zu können, da seine „raschere Verbreitung“ zur Zeit nicht mehr zu befürchten ist. Denn das sieht auch der Ungeübte beim ersten Blick durch das Rohr, dass es sich hier um eine ungewöhnlich mangelhafte Beleuchtung handelt. Tiefenhelligkeit, d. h. geringe Abnahme des Lichtes bei Entfernung des Objektes vom Rohrende, ist überhaupt nicht vorhanden, wie denn überhaupt das lichtleitende Glasrohr sich praktisch durchaus wie eine „Innenlampe“ verhält, nur dass diese viel heller zu sein pflegen und sich bei der unvermeidlichen Beschmutzung durch Sekret etc. leichter reinigen lassen. Auf Vollständigkeit der Ausrüstung, leichte Einführbarkeit, Betriebssicherheit u. s. w. ist überhaupt keine Rücksicht genommen.[2])

Das L. v. Schröttersche Bronchoskop gehört zu einer Klasse von Endoskopen, welche ich — im Gegensatz zu den „Rohren mit Aussenlampe“ und den „Rohren mit Innenlampe“ — als „Rohre mit Aussenlampe und verdeckter Lichtleitung“ bezeichnet habe. Das unterscheidende Merkmal dieser Instrumente besteht in einer Ein-

---

[1]) H. v. Schrötter, Klinik der Bronchoskopie, Jena 1906.

[2]) Eine eingehendere Kritik des Instrumentes findet sich in der Diskussion meines Vortrages: Zur Technik der Bronchoskopie. Verh. d. V. süddeutscher Laryngologen, Würzburg 1907 und in meinem Vortrag: Beleuchtungsprinzipien endoskopischer Rohre, ebenda, 1908.

richtung, welche das von aussen hinein projizierte Licht unsichtbar an das Rohrende leitet, sodass es wie bei einer Innenlampe erst hier austritt, während das Beobachtungsrohr selbst dunkel bleibt.

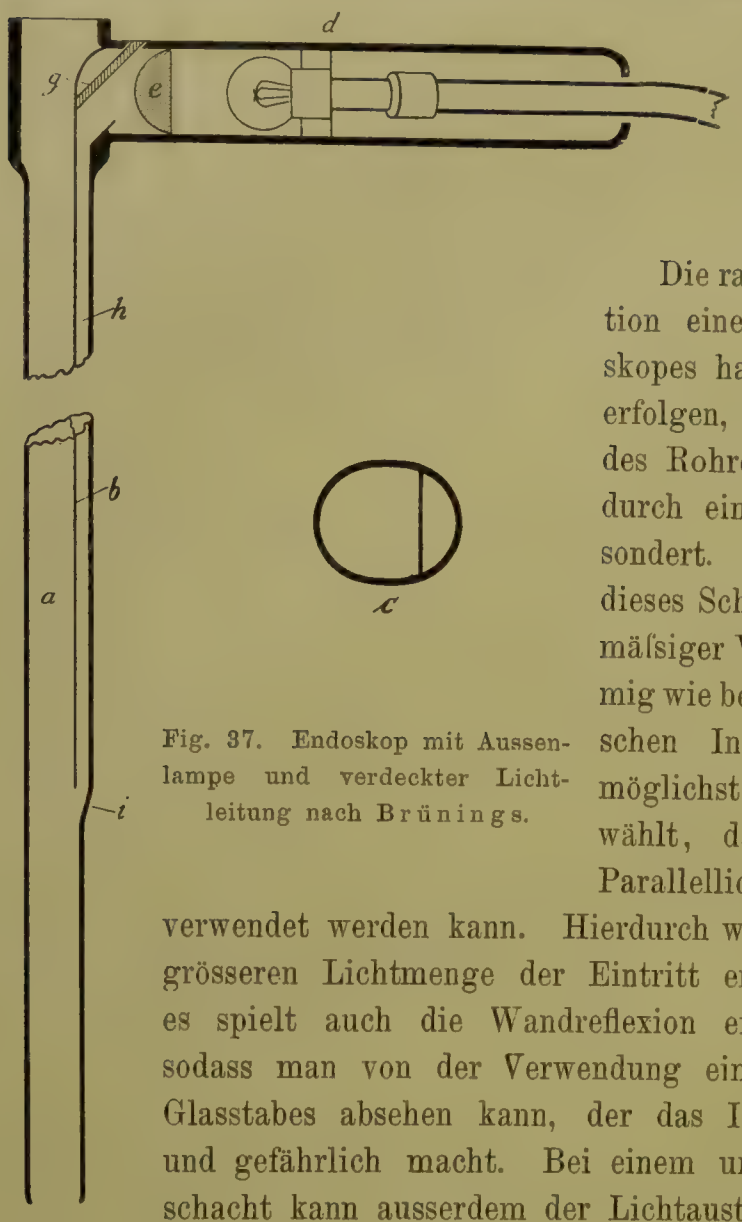

Fig. 37. Endoskop mit Aussenlampe und verdeckter Lichtleitung nach Brünings.

Die rationellste Konstruktion eines derartigen Endoskopes hat in der Weise zu erfolgen, dass man einen Teil des Rohres als Lichtschacht durch eine Scheidewand absondert. Der Querschnitt dieses Schachtes wird zweckmäßiger Weise nicht ringförmig wie bei dem v. Schrötter schen Instrument, sondern möglichst kreisförmig gewählt, damit kondensiertes Parallellicht zur Projektion verwendet werden kann. Hierdurch wird nicht nur einer grösseren Lichtmenge der Eintritt ermöglicht, sondern es spielt auch die Wandreflexion eine geringe Rolle, sodass man von der Verwendung eines „lichtleitenden" Glasstabes absehen kann, der das Instrument unsolide und gefährlich macht. Bei einem unten offenen Lichtschacht kann ausserdem der Lichtaustritt weniger leicht durch Sekret etc. verlegt werden.

Ich habe — lediglich zu Lehrzwecken in unseren bronchoskopischen Kursen — ein Instrument von diesem Typus ausführen lassen.[1]) Der Projektions-Brenner ist in dem geschlossenen Handgriff d (Fig. 37) untergebracht. Die verstellbare Linse e projiziert

1) Beleuchtungsprinzipien endoskopischer Rohre, l. c.

mit Hülfe des einstellbaren Planspiegels g paralleles Licht in den Lichtschacht h, welches in der Nähe des Rohrendes bei i in das von diesem Punkt ab kreisförmige Lumen des Rohres geworfen wird.

Eine derartige Anordnung des Lichtschachtes vermeidet den dieser Klasse von Endoskopen anhaftenden Nachteil, dass der für die Lichtleitung erforderliche Raum für das Gesichtsfeld verloren geht. Das Instrument ist dem v. Schrötterschen auch an Helligkeit um ein vielfaches überlegen. Seine praktische Anwendung kommt jedoch bei den mechanischen und photischen Vorzügen des Aussenlampen-Bronchoskops gar nicht in Frage.

Nachtrag.

Auf dem diesjährigen Laryngologen-Kongress (vergl. Verh. d. Ver. deutscher Laryngologen, Würzburg 1909) wurde von Kahler ein aus der Leiterschen Werkstätte stammendes neues Elektroskop demonstriert, welches meinem Instrument gegenüber einige Vorteile besitzen soll.

Das neue Instrument ist als eine Modifikation des weiter oben erwähnten Leiterschen Panelektroskops zu betrachten, nicht, wie Kahler meint als eine Modifikation meines Beleuchtungsapparates. Mit diesem hat es nur die äussere Griffform, einen gewissen Abstand des Spiegels vom Rohrende, Kondensator und eine (einseitige) Einstellbarkeit der Strahlenrichtung gemeinsam, während die Hauptsache, das schräg einfallende und nicht parallelisierte nicht von dem Leiterschen Panelektroskop übernommen ist. Da ich mit dem Instrument nicht selbst praktisch gearbeitet habe, muss ich mich darauf beschränken, das mir wohl bekannte Prinzip kurz zu besprechen.

Das Instrument ist nach dem nachstehenden Schema (Fig. 38) gebaut: Der mit Kondensator versehene Brenner a wirft sein Licht auf den drehbar mit dem Handgriff verbundenen Hohlspiegel b, von dem es in der schrägen Richtung c in das endoskopische Rohr fällt. Da der Reflexionsspiegel seitlich gegen die Rohraxe verschoben ist, kann man ohne Weiteres mit Instrumenten beliebiger Länge in den

Tubus ein- und ausgehen. Kahler sieht darin meinem Elektroskop gegenüber einen kleinen Vorzug, da bei diesem die freie Handhabung von Instrumenten nur bei hochgezogener Lampe möglich ist und auch dann nur, wenn die Länge des Instrumentes bis auf etwa 10 cm richtig eingestellt wurde.

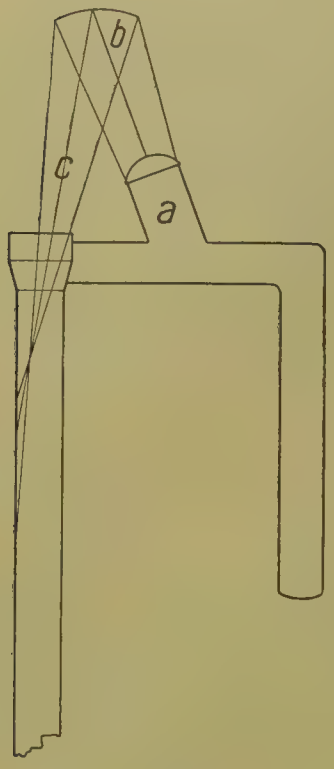

Fig. 38.

Die freie Zugänglichkeit des Rohres ist nun nicht ein kleiner Vorzug, sondern ein grosser, zu dessen Erreichung ich selbst alle möglichen Versuche angestellt habe. Es befindet sich unter ihnen in der Fischerschen Sammlung auch ein ganz ähnliches Modell, bei dem die Lampe auf dem horizontalen Griffteil ein Hohlspiegel senkrecht über dem Rohre angeordnet ist. Die Gründe, weshalb ich diese Konstruktion nicht beibehalten habe, sind folgende:

Ein Hohlspiegel von der erforderlichen Grösse kann niemals parallelstrahliges, sondern nur konvergentes Licht liefern, von dessen Strahlen nur ein sehr geringer Teil frei an das Rohrende fällt (s. Fig. 29, Seite 70). Sind schon hierdurch grosse Reflexionsverluste bedingt, so kommt bei dem Kahlerschen Instrument als noch grösserer Nachteil hinzu, dass die schräge Lichtrichtung überhaupt keine direkte Projektion ermöglicht, da die gesamten Strahlen auf die Rohrwand bezw. das eingeführte Instrument treffen.

Es ist nun selbstverständlich, dass bei neuen Rohren mit tadelloser Innenpolitur auch von dem reflektierten Licht ein beträchtlicher Teil indirekt in die Tiefe gelangt und auch über das Rohrende hinaus eine leidliche „Tiefenhelligkeit“ (s. S. 60) erzeugt. Sowie aber bei längerem Gebrauch die innere Rohrspiegelung nachlässt oder gar durch Beschmutzung (Auswurf, Blut), mit welcher man bei jeder Untersuchung zu rechnen hat, aufgehoben wird, kommt in der Hauptsache nur noch das direkt projizierte Parallellicht

zur Wirkung, welches dem Kahlerschen Instrumente fehlt. Ich habe mich deshalb zur Anwendung dieses Beleuchtungsverfahrens, wie gesagt, nicht entschliessen können, selbst wenn die dabei erreichbare Helligkeit anfangs grösser sein sollte als bei meinem Elektroskop. Es scheint mir das zwar ausgeschlossen, doch müsste erst eine genaue Prüfung mit ganz gleicher Beanspruchung der Brenner stattfinden. Man kann ihre Helligkeit auf Kosten der Lebensdauer ja leicht um ein Mehrfaches steigern.

Auf einen gewissen Vorzug des Kahlerschen Elektroskops, die Umstellbarkeit des winkeligen Handgriffes in eine zur Rohraxe senkrechte Richtung, brauche ich nach dem Gesagten nur kurz einzugehen. In der Tat ist diese zweite Stellung bei Arbeiten am liegenden Patienten für manche Untersucher bequemer, sodass ich mein erstes Modell ebenfalls mit einem doppelten Handgriff versehen liess (vgl. Jackson, Tracheo-Bronchoscopy etc. St. Louis, 1907, Nachtrag [der zweite Handgriff wurde an das in der Verlängerung des Rohrträgers sichtbare Loch angesetzt]). Aus Mangel an Bedürfnis und wegen der Störungen, welche der doppelte Handgriff bei Verwendung von Hilfsinstrumenten (Gegendrücker, Tracheograf) mit sich bringt, habe ich ihn wieder fallen lassen.

Wenn es von Kahler als ein Nachteil meines Elektroskops hingestellt wurde, dass es nur bei richtig eingestellter Instrumentenlänge völlige Bewegungsfreiheit beim Operieren gestattet, so führt mich das zu der Vermutung, dass diese Einstellung gelegentlich Schwierigkeiten bereitet oder ganz vernachlässigt wird. Damit nun auch in solchen Fällen ein ungehindertes Operieren möglich ist, habe ich frühere Versuche wieder aufgenommen, welche auf eine Spiegelkonstruktion abzielten, bei welcher ohne Beeinträchtigung der Parallelisierung und Zentrierung des Lichtes Instrumente beliebiger Länge benutzt werden können.

Diese Konstruktion ist jetzt geglückt und hat sich in den bisherigen Versuchen so bewährt, dass ich dringend dazu raten muss, die kleine Änderung an den vorhandenen Spiegelträgern anbringen zu lassen. Sie besteht lediglich in einer Verlängerung des Spiegelloches zu einem nach aussen führenden Schlitz (s. Fig. 38a), wobei

Fig. 38 a. Broncho-Elektroskop mit neuem geteiltem Spiegel (zur Anwendung von Instrumenten beliebiger Länge).

auch die zweite Spiegel-Stellschraube eine günstigere Lage erhielt. Ein Lichtverlust ist bei der neuen Spiegelform infolge etwas höherer Lage des Kondensators nicht merklich eingetreten, dagegen kann man, wie die Figur zeigt, ohne weiteres Instrumente durchführen und bequem an ihnen vorbeisehen.

Der neue Spiegelträger soll so gebraucht werden, dass man regulär mit hochgezogener Lampe und richtig eingestellter Instrumentenlänge operiert. Nur wenn die letztere aus irgend einem Grunde nicht erzielt werden kann, benutzt man den Spiegelschlitz, wobei ein Hochziehen der Lampe nicht erforderlich ist.

Der grosse Spielraum, den die hochgezogene Lampe gewährt, ermöglicht es, wie bereits auf Seite 45 bemerkt wurde, mit 3 nicht verlängerbaren Instrumenten von 17, 25 und 36 cm alle bronchoskopischen Arbeiten auszuführen, da bei Benutzung des Spiegelschlitzes die geringen Längenfehler belanglos sind.

Zweiter Teil.

Die Methodik.

Kapitel I.

Endoskopische Propädeutik.

Die direkten Untersuchungsmethoden der Luft- und Speisewege stellen so erhebliche Anforderungen an die Geschicklichkeit des Arztes und an die Geduld des Patienten, dass es im beiderseitigen Interesse liegt den ersten Versuch am Lebenden durch eine gründliche Vorbereitung zu erleichtern. Hierzu gehören meines Erachtens nicht nur vorbereitende Phantomübungen und eventuell Untersuchungen an Tieren und Leichen, sondern auch eine genaue Kenntnis der instrumentellen Ausrüstung und eine gewisse Fertigkeit in der Handhabung ihrer einzelnen Teile.

Auch in der beschränkten Zeit endoskopischer Kurse pflege ich auf derartige allgemeine Vorbereitungen besonderes Gewicht zu legen, weil sie den ausserordentlich mannigfachen Anforderungen der Praxis gegenüber wertvollere Dienste leisten als die einmalige Einführung des Rohres am geübten Patienten, dem „Medium". Ich beginne mit der Aufstellung einer vollständigen endoskopischen Ausrüstung und der dazu gehörigen Hilfsapparate.

1. Die endoskopische Ausrüstung.

Um den verschiedenen Ansprüchen in bezug auf Vollständigkeit der instrumentellen Einrichtung gerecht zu werden, werde ich zunächst die Zusammensetzung des Normalen Instrumentariums beschreiben und danach die für spezielle Zwecke bestimmten verschiedenartigen Ergänzungen aufzählen. Der praktisch wichtigen Stromquellen-Frage ist dabei ein besonderer Abschnitt eingeräumt.

Normales Instrumentarium und Hilfsapparate.

Die verhältnismäfsige Einfachheit und Wohlfeilheit meines broncho-ösophagoskopischen Instrumentariums machte die frühere Aufstellung einer „kleinen“, „mittleren“ und „grossen“ Ausgabe überflüssig, da die jetzige normale Zusammenstellung eine universellere Anwendbarkeit zulässt, als selbst die „grosse“ älteren Modells. Der Grund hierfür liegt, wie in Teil I genauer auseinandergesetzt wurde, in der diagnostischen, operativen und demonstrativen Verwendbarkeit des Elektroskops, in dem Ersatz der verschiedenen Rohrlängen, der Röhrenspatel, der Einführungsspatel, der Verlängerungstrichter durch die neuen zweiteiligen, verlängerbaren Rohre und endlich in dem Ersatz der verschiedenen Zangenlängen und -formen durch das verlängerbare Operationsinstrument mit auswechselbarem Endorgan.

Eine „vollständige“ Endoskopische Ausrüstung gibt es nicht. Auch meine unten aufgezählte „Normale Zusammenstellung“ ist nur ein Kompromiss in dem Sinne, in welchem jedes Universal-Werkzeug ein Kompromiss sein muss. Immerhin kann man mit ihr mindestens $^{9}/_{10}$ der vorkommenden Aufgaben gerecht werden. Vielleicht sogar $^{99}/_{100}$, wenn man bedenkt, dass auf 1 operative Aufgabe schätzungsweise 20 diagnostische kommen.

Die oft gehörte Äusserung, dass es heute mehr bronchoskopische Instrumentarien gebe als Bronchial-Fremdkörper, beweist nur die heute noch bestehende mangelhafte Kenntnis und Würdigung der vielseitigen Leistungen, welche wir den direkten Untersuchungsmethoden verdanken. Keinesfalls sollte diese Anschauung dazu verleiten, sich mit ein Paar aufs Geratewohl ausgewählten Instrumenten „behelfen“ zu wollen, denn in medizinischen Dingen ist ein unzureichendes Werkzeug schlimmer als gar keins. Darin kann ich auch Jackson nicht zustimmen, wenn er schreibt: „If rigid economy must be prakticed, much good work can be done with a 7 mm to 45 cm esophagoskope, a 5 mm to 30 cm bronchoscope and a 12 mm to 17 cm separable speculum“ [1]).

[1]) l. c. Seite 31

Die Normale Zusammenstellung[1]) enthält folgende einzelnen Teile:

1. Das Elektroskop mit Ersatzbrennern und aseptischem Kabel.
2. Die verlängerbaren Doppelrohre No. 1 bis 5[2]).
   No. 1: 14 mm-Rohr für Oesophagoskopie.
   „ 2: 12 mm-Rohr für Bronchoskopie mit einem zweiten längeren, fensterlosen Vorschieberohr für Oesophagoskopie.
   No. 3—5: 10 mm-, 8,5 mm-, 7 mm-Rohr für Bronchoskopie etc.
3. 2 Autoskopie-Spatel von 13 und 11 mm Durchmesser. 1 Kastenspatel für Kinder.
4. Spezialbougies für die Rohre 1, 2 und 3.
5. 1 verlängerbare Zange mit 5 auswechselbaren Ansätzen für Bronchoskopie[3]).
6. 1 verlängerbare Zange mit 2 auswechselbaren Ansätzen für Oesophagoskopie[3]).
7. Speichelpumpe mit 3 Rohren von 25, 35, 50 cm Länge.
8. 2 Fremdkörperhäkchen.
9. 1 Dutzend doppelte Watteträger.

Sofern nicht äusserste Einschränkung geboten ist, empfehle ich ausserdem:

10. Gegendrücker (evtl. mit zwei Operationsinstrumenten) für die Gegendruck-Autoskopie (s. S. 199 ff.).
11. Eine kurze, besonders starke verlängerbare Krallenzange für festsitzende Fremdkörper des Speiseröhreneinganges.
12. Pinselspritze mit 3 Ansätzen zur Anästhesie des Larynx und der Bronchien (s. S. 148).
13. Standglas zur Aufbewahrung der Zangen in Seifenspiritus (s. S. 132).
14. Winkelspatel für Probeautoskopie (s. S. 181).

---

[1]) Der Preis dieser Zusammenstellung beläuft sich mit Etui auf etwa 300 M. Alleiniger Fabrikant ist F. L. Fischer, Instrumentenmacher, Freiburg i. Br. Die Nachahmungen und „Modifikationen“ anderer, namentlich Wiener Firmen kann ich, soweit mir deren Erzeugnisse zu Gesicht gekommen sind, nicht gutheissen.

[2]) Die Nummerierung der Rohre ist bei den ersten Exemplaren leider nicht einheitlich durchgeführt, weshalb ich in diesem Buche immer gleichzeitig den äusseren Durchmesser des Röhrenspatels in mm beigefügt habe. Bei den neueren Instrumentarien ist die Nummer jedesmal auf das Ende des vierkantigen Trichteransatzes aufgeschlagen.

[3]) Vergl. die Anmerkung auf Seite 130.

Bei prinzipiellem Verzicht auf Hypopharyngo-Oesophagoskopie fallen fort: von No. 2 das 14 mm-Rohr, das fensterlose 12 mm-Vorschieberohr, No. 4, 6, von No. 7 das 50 cm-Rohr, No. 11.

Für den Transport kann dieses normale Instrumentarium (mit Ausnahme des Standglases) in einer handlichen Tasche mit sterilisierbarem Einsatz untergebracht werden (Fig. 39). Die langen Watteträger und Pumpenrohre werden in diesem Falle zerlegbar geliefert, so dass die grösste Länge des Etuis nur 40 cm misst. Es enthält ausserdem noch Reiseflaschen für Kokain 20% und 10%, Adrenalin, Paraffin und genügenden Raum für Stirnspiegel, Kehlkopfspiegel, Watte, Narkotika, Analeptika u a.

Der Vollständigkeit halber füge ich an dieser Stelle noch die übrigen in Betracht kommenden Hilfsinstrumente an. (Anwendungsweise und Bedeutung ist an den in Klammern beigefügten Orten besprochen. Die Reihenfolge soll nicht etwa den Grad der Notwendigkeit ausdrücken!):

Ein verlängerbares Rohr, dessen Durchmesser zwischen No. 4 und 5 liegt, also etwa 7,75 mm beträgt (vgl. S. 262 und 307).

Endoskopisches Fernrohr (S. 86). Prisma mit doppelter Durchsicht für 2 Beobachter (S. 88).

Ein Extraktions-Dilatator für eingeklemmte Fremdkörper der Speiseröhre (S. 390).

Ein Extraktions-Dilatator für Fremdkörper unter Bronchialstenosen (S. 38). Konzentrische Metallbougies. Broncho-Intubation (S. 37, 39).

Tracheograf, Bronchometer (S. 297 bezw. 299).

Gegendruck-Autoskop für endolaryngeale Operationen in Narkose, mit Operationsinstrumenten (S. 205, 207, 208).

Dynamometrischer Dilatator für Kardia und eventuell für den Speiseröhrenmund (S. 41).

Röntgen-Autoskop mit Ansätzen für Nase und Rachen (S. 206).

Spezialinstrumente für die Endoskopie bei Kindern (Kinder-Elektroskop, Trachealtrichter, Kinderzange) (S. 303 ff.).

Strobo-Autoskop für Stroboskopia laryngis direktea (S. 206).

Operationsinstrumente für besondere Zwecke: Grifflose Zangen (S. 52), Schlingenextraktor (S. 54), Kragenknopfzange (S. 53), Arzneimittel-Sonde.



Fig. 39. Normales broncho-ösophagoskopisches Instrumentarium in Reise-Verpackung.

Zur instrumentellen Ausrüstung im weiteren Sinne gehören noch eine Reihe von Hilfseinrichtungen, welche zum grösseren Teil in dem Operationssaal einer Klinik schon vorhanden zu sein pflegen. Ihre mehr oder weniger vollständige Anschaffung ist im wesentlichen eine Kostenfrage. Bei beschränkten Mitteln und für auswärtige Arbeiten reicht das in dem Besteck Befindliche — mit Ausnahme der Stromquelle — im Allgemeinen aus, doch können auch hier die Hilfsmittel zur Tracheotomie erforderlich werden, deren Mitnahme in jedem Fall dringend zu raten ist. Wünschenswert ist auch eine Einrichtung für Sauerstoffatmung und Sauerstoff-Chloroform-Narkose, von der auf Seite 166 ff. ausführlicher die Rede sein soll.

Für die Einrichtung eines stationären Untersuchungsplatzes kommt ausser den eben genannten Hilfsmitteln noch Folgendes in Betracht:

Der Raum für direkte Untersuchungen soll sich soweit verdunkeln lassen, dass nur noch eine allgemeine Übersicht über das Instrumentarium und ein rasches Urteil über das Aussehen des Patienten möglich bleibt. Für ganz genaues Sehen und bei Anwendung des Fernrohres kann eine zeitweise vollständige Verdunkelung wünschenswert sein. Die Lichtquelle, Fenster oder Lampe, befinde sich bei der Untersuchung immer im Rücken des Operateurs, sodass dieser den Tubus beschattet, denn die subjektive Helligkeit der Bilder ist bekanntlich sehr von dem Kontrast mit der dunklen Umgebung abhängig.

Es ist bei Anwendung bestimmter Stromquellen — Näheres darüber befindet sich im nächsten Abschnitt — nötig, dass der Fussboden aus trockenem Holz, Xylolith oder dergleichen besteht. Bei Steinboden empfiehlt es sich, Patienten und Untersucher auf eine Linoleum-Unterlage zu plazieren.

Untersuchungen und Operationen am sitzenden Patienten werden durch Anwendung eines niedrigen Stuhles von etwa 35 cm Sitzhöhe erleichtert. Wir ziehen bei Vorhandensein von Assistenz einen einfachen Hocker vor, bei dem die notwendigen Bewegungen nicht durch eine Lehne behindert werden.

Die Arbeiten am liegenden Patienten können auf jedem Tisch oder Operationstisch ausgeführt werden, doch darf kein erhöhtes Kopfende vorhanden sein. Kommt die Anschaffung eines besonderen Untersuchungstisches in Frage, so sind folgende Gesichtspunkte maßgebend: 1. Als Material ist zur Vermeidung von Stromschädigungen durch Erdschluss — dasselbe gilt auch für den Hocker — Holz vorzuziehen, wenigstens für die Tischplatte. Metalltische stellt man gegebenen Falls auf Glasfüsse, wie solche unter Klavieren gebräuchlich sind. 2. Der Tisch muss besonders hoch sein, sodass der Operateur in aufrechter Sitzstellung ungezwungen in das eingeführte Rohr sieht. Sehr nützlich ist 3. eine Einrichtung, durch welche man die Tischplatte so neigen kann, dass ihr Kopfende am tiefsten steht. Der Drehpunkt ist bei derartigen Konstruktionen in der Regel in die Mitte verlegt, damit die Bewegungen durch gleichmäßige Gewichtsverteilung erleichtert werden. Besser wäre es, den Drehpunkt mehr unter die Schultern zu rücken und nur das Fussende zu heben, weil sich sonst der Kopf des Patienten soweit senkt, dass der Untersucher schliesslich nur noch auf dem Boden sitzend arbeiten kann. Jedenfalls also wähle man den Tisch von vornherein möglichst hoch, wenn man nicht eine der komplizierten Einrichtungen zum Hochstellen in Kauf nehmen will.

Ein speziell für direkte Untersuchungen geeigneter Tisch ist mir nicht bekannt, doch lässt sich ein solcher nach den vorstehenden Gesichtspunkten leicht anfertigen (vergl. S. 344).

Als notwendigen Bestandteil der endoskopischen Ausrüstung nenne ich noch einen Instrumentenkocher von mindestens 36 cm Länge. Zur Erwärmung der Instrumente vor der Einführung und des Elektroskop-Spiegels kann die — mit lichtdichter Klappe versehene — Untersuchungslampe dienen, falls man elektrisches Licht benutzt, auch ein Spiritusbrenner oder schliesslich ein heizbarer Instrumententisch. Das Eintauchen in Warmwasser ist zu zeitraubend, weil die anhängenden Tropfen jedesmal aus den Rohren etc. entfernt werden müssen.

In seltenen Fällen, z. B. bei schwerer Bronchitis, Blutungen, Speiseröhrenerweiterung und bei gefülltem Magen ist eine permanente Gesichtsfeldreinigung durch Absaugen erforderlich, welcher

die kleine Handpumpe nicht immer gewachsen ist. Kräftigere Wirkungen lassen sich erzielen, wenn man den Gummiball durch eine grosse Saugspritze mit Ventilen ersetzt, welche indessen zwei Hände zur Bedienung erfordert. Bequemer und wirksamer sind in solchen Fällen automatische Saugvorrichtungen, von denen hier nur die Wasserstrahl-Luftpumpe in Frage kommt. Zu ihrem Betriebe ist eine Wasserleitung von mindestens 3 Atmosphären Druck und weitem Abflussrohr in der Nähe des Operationstisches erforderlich.

Eine zweckmäfsige Einrichtung der Wasserstrahl-Luftpumpe ist folgende (Fig. 40): Neben dem Wasserhahnen A ist auf einer Konsole eine

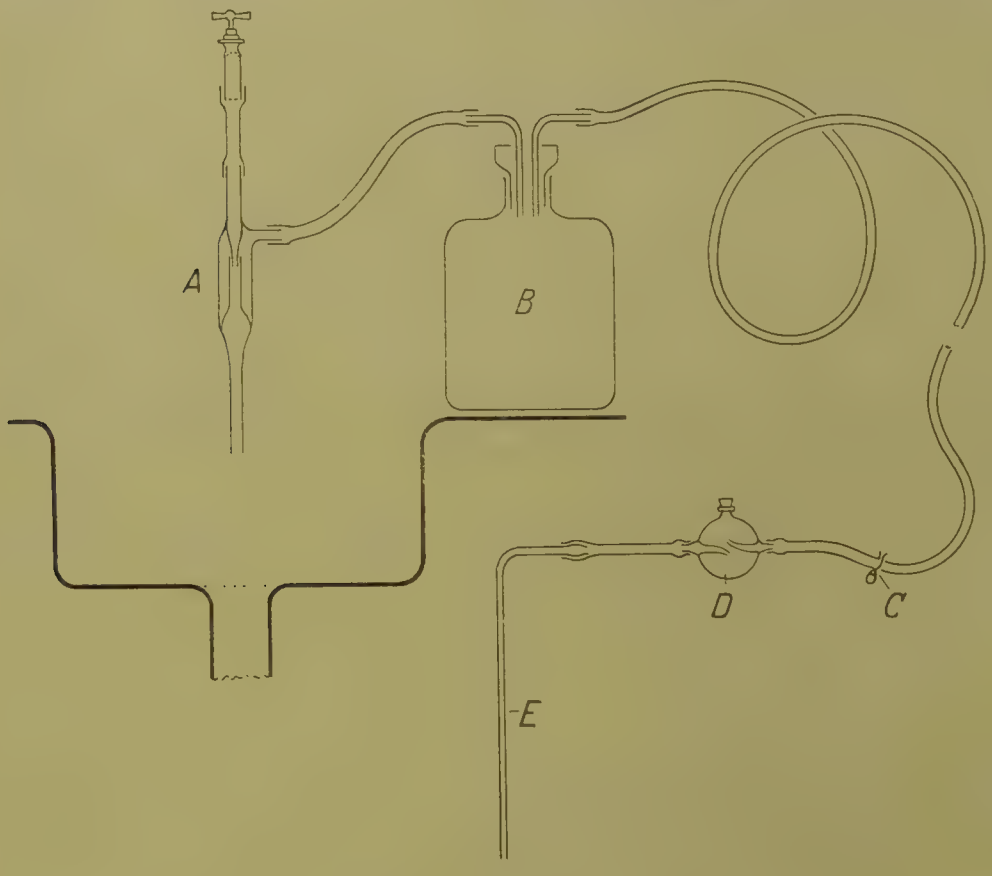

Fig 40. Wasserstrahl-Saugpumpe mit Windkessel.

Flasche B von 1—5 Liter mit doppeltem Tubus befestigt. Sie steht durch Gummischläuche einerseits mit der Strahlpumpe A und andrerseits mit dem Pumpenrohr E in luftdichter Verbindung. Das Auffangglas D wird möglichst dicht am Pumpenrohr eingeschaltet, damit der Speichel nicht unnötig weit gesaugt zu werden braucht. Dicht

hinter dem Auffangglas befindet sich ein durch Daumendruck zu betätigendes Ventil oder eine Schlauchklemme C.

Der Vorteil dieser Anordnung ist folgender: Die Wasserstrahl-Pumpen pflegen nicht gleich „anzuziehen“, da einige Zeit vergeht, bis die erforderliche Luftverdünnung in der Schlauchleitung erreicht ist. Schaltet man dagegen einen als Windkessel wirkenden Luftraum ein und lässt die Wasserleitung bei geschlossenem Pumpenrohr laufen, so saugt die Pumpe jedesmal beim Öffnen des Ventils sofort mit voller Kraft. Der Windkessel schützt ausserdem einigermafsen gegen Erdschluss, der bei direkter Verbindung mit der Wasserleitung in gefährlichem Mafse eintreten kann, wenn Flüssigkeit den Schlauch anfüllt.

Die beschriebene Pumpeinrichtung[1]) ist wirksam und wohlfeil. Sie spart 1 bis 2 Hände, bindet den Untersucher aber an die Wasserleitung. Das starke Vakuum ist bei Verwendung meiner Pumpenrohre mit seitlichem Sicherheitsloch unbedenklich. Endoskope, bei denen ein Rohr zur permanenten Absaugung in ihre Wand eingebaut ist (Jackson u. A.) empfehle ich nicht. Ihre Wirkung ist, abgesehen von konstruktiven Nachteilen, unvollkommen, da die am Rohrende gelegene Mündung weder das Rohrinnere noch das mehr oder weniger weit entfernte Objekt reinigen kann und sich, da sie unbeweglich ist, leicht verstopft.

Ein besonders wichtiges Kapitel in der instrumentellen Ausrüstung zur Endoskopie bildet die Stromquellenfrage, deren gesonderter Behandlung ich den nächsten Abschnitt eingeräumt habe.

Die elektrischen Stromquellen.

Die stets wiederkehrende Frage nach der „besten Stromquelle“ lässt sich nicht generell beantworten. Wenigstens nicht ohne genaue Kenntnis des Verwendungszweckes und der eventuellen Anschlussgelegenheit an Starkstrom. Aber auch dann lassen noch die wechselnden Ansprüche an Ökonomie, Betriebssicherheit, Bequemlichkeit u. s. w. einen so weiten Spielraum übrig, dass der in elektrischen Dingen

[1]) Zu beziehen von F. L. Fischer, Freiburg im Breisgau.

weniger erfahrene Arzt den Anpreisungen der Firmen ratlos gegenübersteht, zumal eine gemeinverständliche kurze Anleitung meines Wissens nicht existiert.

Ich werde deshalb die Stromquellenfrage vom rein praktischen Standpunkt aus in der Weise beantworten, dass ich zunächst die in Betracht kommenden Stromarten in ihren Vorzügen und Nachteilen charakterisiere und dann eine tabellarische Übersicht über die unter den jeweiligen Bedingungen zu wählende Stromquelle gebe.

Die Kohlefaden-Glühlampe meines Elektroskops brennt bei einer Spannung von 10—14 Volt. Der Strom muss deshalb in diesem Bereich regulierbar sein und zwar in Stufen von nicht mehr als 0,5 Volt. Hierzu können die auch sonst zur Endoskopie gebräuchlichen Stromquellen dienen, also:

A. Primärelemente,
B. Sekundärelemente (Bleiakkumulatoren),
C. Starkstrom-Anschlussapparate.

A.

Die Primärelemente sind ein Notbehelf, der nur für Reisezwecke und dort, wo jede andere elektrische Energie fehlt, in Frage kommt. Bei einigen Ansprüchen an Gebrauchsbereitschaft, Transportabilität und Sauberkeit sind nur noch die sogenannten Trockenelemente zu empfehlen. Sie haben eine Spannung von 1,5 bis 1,0 Volt, sodass mindestens 10, besser 12 Zellen hintereinander geschaltet werden. Wegen der Inkonstanz der E. M. K. sind sie einigermafsen gross zu wählen. Aus dem gleichen Grunde ist ein Drahtrheostat erforderlich.

Die Trockenbatterien haben den Akkumulatoren gegenüber den Vorzug grösserer Leichtigkeit, sodass sie sich mehr für den Transport eignen. Ihre Nachteile sind: 1. Kostspieligkeit, da die erschöpften Zellen nicht mehr regeneriert werden können, 2. geringe Kapazität und Konstanz, welche eine stundenlange Stromentnahme unmöglich macht. 3. Selbstentladung, sodass die Batterie auch bei Nichtgebrauch nach 3—6 Monaten erschöpft ist.

Nach meinen Angaben zusammengestellte Trockenbatterien werden von Fischer zum Preise von 50—80 Mark geliefert. Ich wiederhole, dass sie ein nur für die Reise in Betracht kommender Notbehelf sind.

B.

Die Sekundärelemente (Bleiakkumulatoren) sind die beste Stromquelle für Sprechzimmer, in denen kein Anschluss an Starkstrom vorhanden ist, doch muss eine Ladegelegenheit (Gleichstrom, nicht Wechsel- oder Drehstrom) am Orte sein. Das Selbstladen durch Thermoelemente oder kleine Dynamos ist kostspielig und umständlich.

Die Akkumulatoren können auch in Sprechzimmern mit vorhandenem Starkstrom vorteilhaft verwendet werden, weil 1. der von ihnen gelieferte Strom ungefährlich ist, weil sie 2. unabhängig vom direkten Anschluss, also transportabel sind und 3. geräuschlos funktionieren. Ihre Nachteile sind: 1. hohe Betriebskosten (wegen der unökonomischen Ladung mit Starkstrom), durch welche der geringere Anschaffungspreis bald kompensiert wird, 2. Notwendigkeit einer sorgfältigen Behandlung (regelmäfsige Prüfung der Spannung, rechtzeitiges Aufladen, Erneuerung der Schwefelsäure), 3. begrenzte Lebensdauer (bei guter Behandlung über 5 Jahre).

Bei gerechter Abwägung der Vorzüge und Nachteile rate ich zur Verwendung einer Akkumulatoren-Batterie in folgenden Fällen:

1. Wenn kein direkter Anschluss an Starkstrom, wohl aber Ladegelegenheit am Orte vorhanden ist.
2. Wenn ausser dem stationären Betrieb noch gelegentliche auswärtige Verwendung berücksichtigt werden muss.
3. Bei Gleichstrom der Zentrale über 110 Volt oder bei Dreileiter-Systemen (s. u.) ist die Anwendung von Akkumulatoren dann ratsam, wenn die Anschaffungskosten eines Umformers (ca. 200 Mark) zu hohe sind oder das Geräusch der Umformer vermieden werden soll. Die Rheostaten sind für Endoskopie oft gefährlich.

In zweifelhaften Fällen ist noch zu berücksichtigen, dass bei unregelmäfsigem und seltenem Gebrauch Akkumulatoren unvorteilhaft sind, weil ihre Spannung auch bei Nichtgebrauch durch Selbstentladung in 1—2 Monaten verloren geht.

Akkumulatoren-Batterien müssen für unseren Zweck nicht weniger als 8 hintereinander geschaltete Zellen enthalten und mit Rheostaten versehen sein. Die Plattengrösse soll mindestens 1. Amp. Entladestromstärke zulassen. Auf die Behandlung kann hier nicht eingegangen werden.

Eine speziell für die Reise geeignete kompendiöse Batterie habe ich von Fischer anfertigen lassen. Für stationären Gebrauch sind aber grössere Typen vorzuziehen.

C.

Die sogenannten Anschlussapparate haben bei der verallgemeinerten Versorgung mit Starkstrom die Primär- und Sekundärelemente mehr und mehr aus dem ärztlichen Sprechzimmer verdrängt. Ihre Vorzüge sind in der Tat sehr grosse, doch kommen sie nur bei richtiger Anpassung an die wechselnden Stromverhältnisse und Verwendungszwecke zur Geltung, über die ich hier eine kurze Übersicht gebe.

Die Anschlussapparate haben in unserem Falle die Aufgabe, den hochgespannten Strom der Zentralen durch Verminderung der Voltzahl für den Betrieb kleiner Glühlämpchen geeignet zu machen. Sie lassen sich alle in 3 Klassen einteilen: a) Rheostaten, b) Transformatoren, c) Umformer.

Die Rheostaten

sind nach zwei verschiedenen Prinzipien konstruiert: entweder wirken sie durch Abschwächung der Stromstärke, wobei die Glühlampe im Hauptschluss liegt, oder durch Erniedrigung der Voltzahl, wobei die Glühlampe in einem Nebenschluss angeordnet ist.

Das Schema der ersten Art habe ich in Fig. 41 I skizziert: Der Starkstrom tritt bei a in den Rheostaten ein, durchläuft die Strecke a b und wird dabei so geschwächt, dass er gerade noch die Glühlampe c zu betreiben vermag. Die Länge der Widerstandsstrecke a b ist durch den Schleifkontakt c variabel, sodass eine genaue Regulation erfolgen kann.

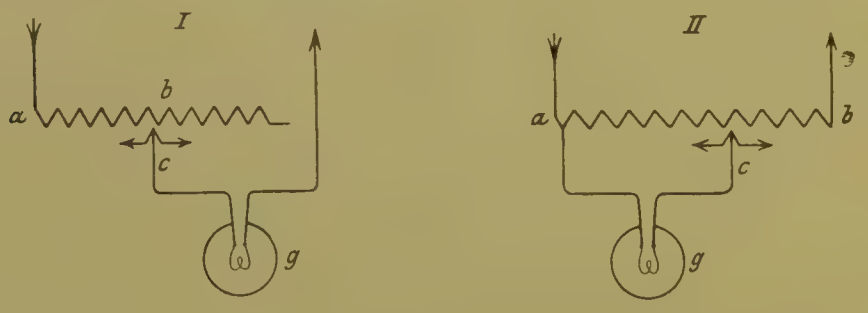

Fig. 41.

Hauptschluss-Rheostat. Nebenschluss-Rheostat.

Rheostaten dieser Konstruktion sind aus verschiedenen Gründen für Starkstrom wenig geeignet. Sie geben auch, weil die Netzspannung unvermindert bleibt, bei der Öffnung des Lampenschalters starke Funken und bei irgend einer doppelpoligen Berührung mehr oder weniger gefährliche Schläge.

Sehr viel zweckmäfsiger ist der Nebenschluss-Rheostat. Bei ihm durchläuft der Starkstrom den nicht variablen Widerstand a b (Fig. 38 II), sodass auf diesen ein von der relativen Grösse des Widerstandes abhängiger Teil der Netzspannung gleichmäfsig verteilt wird. Zweige ich nun in einen die Glühlampe enthaltenden Nebenschluss ab, dessen zweiter Kontakt (c) auf a b verschieblich ist, so wird die Spannung in diesem Nebenschluss um so grösser, je weiter sich c von a nach b entfernt. Fällt a und c zusammen, so ist die Nebenschlussspannung = 0. Der Rheostat selbst wird beim Ausschalten der Lampe natürlich nicht unterbrochen, sondern verbraucht weiter Strom. Man muss deshalb diese Apparate sofort nach beendetem Gebrauch von der Hauptleitung abstöpseln!

Viele der im Handel befindlichen sehr billigen Rheostaten sind für zu schwache Belastung konstruiert. Man prüfe deshalb: 1. ob die Stromstärke auch für eine alte, abgenutzte Lampe ausreichend ist, 2. ob sich der Rheostat beim Anschluss an Starkstrom in 15 Minuten erheblich erhitzt, was nicht der Fall sein darf.

Als Widerstandsmaterial soll bei Starkstrom nur Metalldraht (Rheotan, Neusilber) Verwendung finden oder Kohle in Form von Glühlampen. Der Regulierschieber wird bei besseren Apparaten durch einen Zahntrieb oder eine Schraubenspindel bewegt, weil die gewöhnlichen Schieber oft stossweise vorrücken, sodass leicht Lampen durchbrennen.

Die Vorteile der Rheostaten sind: 1. Wohlfeilheit (30—70 Mark), Kompendiosität und einfachste Behandlung. 2. Grosse Anpassungsfähigkeit, da sie bei gleicher Spannung sowohl mit Gleichstrom wie mit Wechsel- und Mehrphasenstrom betrieben werden können. Die Lampenrheostaten lassen sich sogar durch einfaches Auswechseln der Widerstandslampe verschiedenen Spannungen (110—220 Volt) anpassen, sodass sie sich in dieser Hinsicht auch vorzüglich für Reisezwecke eignen.

Leider steht diesen grossen Vorzügen der prinzipielle Nachteil entgegen, dass sämtliche Rheostaten mit Starkstrom bezw. Starkspannung arbeiten, also auch bei den Nebenschlussapparaten die Gefahr der Stromschädigung nicht sicher ausgeschlossen werden kann. Es ist das gegenüber allen anderen elektromedizinischen Verwendungszwecken gerade bei unseren direkten Untersuchungen sehr zu bedenken, weil von der Schleimhaut der Luft- und Speiseröhre aus schon ein Strom von 110 Volt unmittelbar tödlich wirken kann.

Stromschädigungen entstehen bei einigermafsen zweckmäfsig konstruierten endoskopischen Apparaten nur durch „Erdschluss“ d. h. dadurch, dass der Patient oder der Untersucher irgendwo mit einem Pol der Leitung und andrerseits mit der Erde in leitende Verbindung tritt. Am gefährlichsten ist in letzter Hinsicht direkte Berührung mit Gas- oder Wasserleitung (Wasserstrahl-Pumpe ohne ausreichendes Reservoir!), doch ist bei höheren Spannungen auch schon das Arbeiten auf feuchtem Steinboden unzulässig. Einen einigermafsen sicheren Schutz bietet das Unterlegen einer grossen, dicken, trocknen Gummi- oder Linoleumplatte, doch halte ich bei „Dreileiter-Systemen“ und Spannungen über 110 Volt auch diesen Notbehelf für unzureichend.

Der Erdschluss ist nämlich um so gefährlicher, je weniger vollkommen die Starkstromanlage gegen die Erde isoliert ist. Absolute Isolation besitzt keine Zentrale, doch mag man bei 110 Volt-Strömen unter den angegebenen Vorsichtsmafsregeln immerhin mit Rheostaten arbeiten. 220 Volt würde ich nur mit grosser Vorsicht auf trocknem (gefetteten) Holzboden zulassen. Höhere Spannungen (440 Volt) werden meistens durch einen blanken in die Erde versenkten Zwischenleiter geteilt, welcher gegen jeden der isolierten Aussenleiter 220 Volt Spannung besitzt (Dreileiter-System). Bei derartigen gegen die Erde nicht isolierten Anlagen — auch bei uns in Freiburg besteht eine solche — halte ich die Anwendung eines Rheostaten auch auf Holzboden für unerlaubt.

Es wird aus diesen Gründen der Rheostat leider immer ein unvollkommenes Hilfsmittel bleiben, um so mehr als die modernen elektrischen Zen-

tralen immer mehr zu Hochspannungssytemen mit Dreileiter übergehen.

Transformatoren.

Transformatoren sowohl wie rotierende Umformer beruhen auf dem Prinzip der elektrischen Induktion. In unserem Falle darauf, dass durch Stromschwankungen in einer „primären" Drahtspule entgegengesetzte Stromschwankungen in einer benachbarten „sekundären" Spule erregt werden. Die Spannung dieses sekundären Stromes lässt sich durch geeignete Wickelungsverhältnisse beliebig heruntertransformieren, sodass man einen von der Zentrale ganz unabhängigen Schwachstrom erhält, wie ihn galvanische Elemente liefern.

Es kommen für unsere Zwecke zwei verschiedene Arten von Transformatoren in Anwendung, je nachdem der primäre Strom ein Gleichstrom ist oder schon periodische Schwankungen besitzt (Wechselstrom, Drehstrom). Bei Gleichstrom müssen die Schwankungen durch einen automatischen Unterbrecher (Wagnerscher Hammer) erzeugt werden. Derartige Vorrichtungen sind für Endoskopie nicht sehr vorteilhaft, weil der Unterbrecher zu langsam arbeitet, sodass die Lampe leicht flackert, sich rasch abnutzt und beträchtlichen Lärm verursacht.

Somit eignen sich Transformatoren nur für Wechsel- und Drehstrom, bei denen sie vorzügliche Dienste leisten. Da die neueren Elektrizitätsanlagen fast ausnahmslos periodische Stromarten liefern, so wird der Transformator in Zukunft bei weitem der vollkommenste aller Anschlussapparate werden. Seine Vorzüge sind: 1. Absolute Gefahrlosigkeit. 2. Betriebssicherheit ohne jede Wartung. 3. Geräuschlosigkeit, Transportabilität und relative Anpassungsfähigkeit, da bei richtiger Konstruktion alle Spannungen zwischen 110 und 220 in der gleichen Spule verwendet werden können. 4. Die Möglichkeit, durch eine zweite Wickelung gleichzeitig einen von der Glühlampe unabhängigen kaustischen Strom zu erhalten. 5. Wohlfeilheit (100 bis 180 Mark, je nachdem endoskopischer oder gleichzeitig kaustischer Strom verlangt wird).

Die Möglichkeit des gleichzeitigen Betriebes von Lampe und Kauter, auf die man nur ungern verzichten wird, besitzt keine der vorhergenannten Stromquellen (ausser grossen Akkumulator-Batterien), sodass auch in dieser Hinsicht der Transformator bei vorhandenem Wechselstrom jeder anderen Stromquelle vorzuziehen ist.

Brauchbare Transformatoren werden von den meisten elektromedizinischen Firmen geliefert. Leider sind die Montierungen meist unhandlich und „unaseptisch". Ein in dieser Hinsicht vorzügliches Modell kann durch Fischer bezogen werden (Fabrikant ist H. Elbs, Elektrotechniker, Freiburg im Breisgau).

Umformer.

Die „Rotierenden Umformer" transformieren den hochgespannten Strom im Gegensatz zu den eben beschriebenen „ruhenden" Transformatoren dadurch, dass auf einen Radkranz aufgewickelte Drahtspulen an einer oder mehreren von Gleichstrom durchflossenen feststehenden Spulen vorbeirotieren. Die hierbei in den Spulen induzierten Wechselströme werden durch Schleifkontakte von der Axe abgenommen und da sie noch etwa die halbe ursprüngliche Spannung besitzen, in einem ruhenden Transformator bis auf die gewünschte Voltzahl heruntertransformiert. Der Gleichstrommotor dient also im Wesentlichen nur zur Umwandlung des Gleichstromes in den zur Transformation erforderlichen Wechselstrom.

In Bezug auf die Stromqualität leistet der Umformer ganz das Gleiche wie der Transformator. Seine Nachteile diesem gegenüber sind: 1. Ein mehr oder weniger lautes Geräusch. 2. Grösseres Gewicht und grössere Kostspieligkeit, namentlich dann, wenn gleichzeitig endoskopischer und kaustischer Strom verlangt wird. 3. Die Möglichkeit eines durch Abnutzung etc. bedingten Versagens.

Trotz dieser Nachteile empfehle ich den Motor-Umformer bei allen Gleichstromanlagen von mehr als 110 Volt, falls nicht zu Transportzwecken ein Akkumulator vorgezogen wird. Übrigens lässt sich auch der Umformer so einrichten, dass er mit allen gangbaren Stromarten betrieben werden kann, also mit Gleichstrom, Wechselstrom und Drehstrom von 110—220 Volt. In den beiden letzteren Fällen wird der Starkstrom unter Umgehung des Motors unmittelbar in die Transformatorschule geleitet.

Leider lassen auch beim Umformer die im Handel befindlichen Modelle (z. B. Reiniger, Gebbert & Schall) soweit mir bekannt, an Kompendiosität und aseptischer Montierung zu wünschen übrig. Für die Freiburger Klinik habe ich ein ausgezeichnetes Modell von H. Elbs (zu beziehen durch Fischer) anfertigen lassen.

Bei Besprechung der Anschlussapparate müssen auch die sogenannten

Vielfach-Schaltapparate

erwähnt werden, welche heute unter den verschiedensten Handelsbezeichnungen den Markt überschwemmen. Es handelt sich dabei um eine mehr oder weniger glückliche Kombination von Rheostaten, Transformatoren und Umformern zu sogenannten Universal-Anschlussapparaten, wobei nicht selten die Vollkommenheit der speziell beanspruchten Einzelleistung notleidet. Ich kann deshalb bei diesen komplizierten und kostspieligen Apparaten nur die besten Fabrikate — am meisten hat mir persönlich der sehr gut gearbeitete erdschlussfreie „Multostat" der Sanitaswerke, Berlin zugesagt — empfehlen. Ausschlaggebend für die Anschaffung wird sein, in welchem Mafse man die vielseitigen Leistungen der Universalapparate — z. B. Galvanisation, Elektrolyse, Kataphorese, sinusoidale

Faradisation — überhaupt ausnutzt. Denn das ist selbstverständlich, dass die Hauptleistung, also die endoskopische Beleuchtung und daneben vielleicht noch die Galvanokaustik, von Apparaten, welche nur für diesen Zweck gebaut sind, mindestens ebenso gut geleistet werden kann, als von den auch im Gebrauch komplizierteren Universal-Schaltern. Ich persönlich arbeite lieber mit getrennten Spezial-Apparaten.

Man sieht aus der hier gegebenen Übersicht, dass die Stromquellenfrage zur Zeit noch recht kompliziert ist, einmal wegen der quantitativen und qualitativen Verschiedenheiten der von den Zentralen gelieferten Starkströme und ebenso wegen der ausserordentlich verschiedenen elektromedizinischen Verwendungszwecke. Gleichstrom für Galvanisation von 150 Volt mit Sicherung gegen Erdschluss und andererseits kaustischer Strom von 20 und mehr Ampere sind extreme Gegensätze.

Steht, wie das in grösseren Städten gelegentlich vorkommt, bei der Installation eines Starkstromanschlusses Gleichstrom und Wechelstrom zur Verfügung, so ist für unser Spezialgebiet wegen der leichteren Transformierbarkeit unbedingt Wechselstrom vorzuziehen. Nur wenn gleichzeitig Röntgenbetrieb, Galvanisation und Elektrolyse verlangt wird, wähle man den Gleichstrom.

Für Kliniken und Ambulatorien mit mehreren Arbeitsplätzen lässt sich eine sehr vollkommene Stromversorgung in der Weise einrichten, dass von einem im Keller untergebrachten grösseren Transformator oder Umformer ein Schwachstrom von etwa 25 Volt an die verschiedenen Arbeitsplätze geleitet wird, den man dann unter Anwendung von einfachen Rheostaten leicht den erforderlichen Zwecken anpassen kann. Die Kosten einer solchen Schwachstrom-Anlage sind keine sehr erheblichen und ihre Vorzüge — Gefahrlosigkeit, Einfachheit, Geräuschlosigkeit — leuchten unmittelbar ein.

Wahl der Stromquelle.

Zum Schluss dieses Kapitels will ich die Frage nach „der besten Stromquelle“ noch einmal unter Zugrundelegung aller in der Praxis vorkommenden Fälle beantworten. Die näheren Begründungen finden sich in den vorgehenden Zeilen. (Die eingeklammerten Zahlen geben einen Anhalt für den Preis)

Zur Verfügung steht:	Anzuwenden ist:
	1.
Weder Starkstromanschluss noch erreichbare Ladegelegenheit für Akkumulatoren.	Batterie aus Trocken-Elementen (50—80 M.).
	2.
Kein Starkstromanschluss aber Ladegelegenheit (Gleichstrom).	Akkumulatoren-Batterie von 8 Zellen (90—120 M., bei gleichzeitiger Verwendbarkeit für Kaustik 130—150 M.).
	3.
Gleichstrom von 65—110 Volt.	Rheostat (30—70 M.) (bei Steinboden mit Linoleumunterlage). Für gleichzeitige Kaustik und Endoskopie: Transformator mit Platinunterbrecher (200—220 M.).
	4.
Gleichstrom (Zweileiter) von 220 Volt.	Auf Holzboden: Rheostat (60 bis 80 M.); auf Steinboden: Rheostat (Linoleumunterlage!), besser aber Umformer (180—200 M., für gleichzeitige Kaustik 300—340 M.) oder Akkumulatoren (s oben).
	5.
Gleichstrom (Dreileiter) von 220 Volt oder mehr.	Umformer (180—200 M., für gleichzeitige Kaustik 300—340 M.) oder Akkumulatoren.
	6.
Wechselstrom bis zu 110 Volt.	Rheostat (40—70 M.) (bei Steinboden mit Linoleumunterlage). Besser, und gleichzeitig für Kaustik dienend: Transformator (160 bis 180 M.).

	7.
Wechselstrom (Zweileiter) von 220 Volt.	Auf Holzboden: Rheostat (60 bis 80 M.); auf Steinboden: Rheostat (Linoleumunterlage!), besser aber, und gleichzeitig für Kaustik dienend: Transformator (160 bis 180 M.).
	8.
Wechselstrom (Dreileiter) von 220 Volt und mehr.	Transformator für Kaustik und Endoskopie (160—180 M.).
	9.
Drehstrom von 220 Volt und mehr.	Transformator für Kaustik und Endoskopie (160—180 M.).
	10.
Für die Fälle 3—9, aber nur dann, wenn gleichzeitig ein Bedürfnis für Galvanisation, Elektrolyse, Kataphorese, sinusoidale Faradisation besteht.	Universal-Anschluss-Apparat bester Konstruktion (400—500 M.).

Zum Schlusse dieses Kapitels bemerke ich noch, dass die hier gemachten Vorschläge zunächst nur für Kohlefaden-Brenner Geltung haben. Bei Metallfaden-Lampen, deren Verwendung ich (wenigstens in den bis jetzt im Handel befindlichen Formen) nicht empfehle, kommen noch andere Gesichtspunkte in Betracht. Der Metallfaden muss, wenn er die Lichtstärke des Kohlefadens pro Längeneinheit erreichen soll, kurz und dick sein. Sein Leitungswiderstand sinkt dabei derartig, dass eine Stromstärke von 3—6 Ampere (gegen $^1/_2$—1 Ampere der Kohlelampe) erforderlich wird. Von den meisten Transformatoren und fast allen Rheostaten, wie sie sich im Handel befinden, kann eine solche Stromstärke nicht geleistet werden. Man versichere sich dessen genau vor Ankauf, falls auch Metallfaden-Brenner in Betracht gezogen werden. Auch bei dem Kohlebrenner ist darauf zu achten, dass die Strom-

stärke selbst noch alte ausgediente Exemplare zur hellen Weissglut bringt.

Zu bemerken ist noch, dass für Reisezwecke die Metallfadenlampe dadurch sehr grossen Vorteil bietet, dass sie mit 1—2 kleinen, leicht mitzuführenden Akkumulatorzellen betrieben werden kann. Bei einigem Verzicht auf Helligkeit ist dieser Behelf zu empfehlen. Der mangelhaften Anwärmung des Spiegels muss eventl. durch Seifenlösung oder dergl. Mittel nachgeholfen werden.

Bei Neuanschaffung einer endoskopischen Stromquelle sollte man immer auf gleichzeitiges Vorhandensein kaustischen Stromes Rücksicht nehmen, zumal der galvanokaustische Tiefenstich bei Larynxtuberkulose auf direktem Wege mit Hilfe der Gegendruck-Autoskopie viel sicherer und exakter auszuführen ist als im Spiegel. Viele Anschlussapparate mit gleichzeitiger Lieferung von endoskopischem und kaustischem Strom haben den Fehler, dass die Helligkeit der Lampe bei Einschaltung der Kaustik stark zurückgeht. Auch hierauf ist bei der Prüfung zu achten.

2. Allgemeine Handhabung der Instrumente.

Bei der im ersten Teile des Buches dargestellten Theorie der verschiedenen endoskopischen Hilfsmittel hat ihre Handhabung keine Berücksichtigung gefunden. Ich füge deshalb hier eine lediglich auf das Praktische gerichtete Gebrauchsanweisung für die 3 Hauptinstrumente — Elektroskop, Rohr, Zange — ein und zwar in der Weise, dass mit der Ausführung der einzelnen Handgriffe gleich die sehr wünschenswerte Prüfung der Instrumente verbunden wird.

Handhabung des Elektroskops.

Das Elektroskop wird vom Fabrikanten mit einer Stellung des Spiegelträgers versandt, die sich für alle Transportzwecke empfiehlt: Der Spiegelträger ist dabei um 90 Grad um die Axe cd (Fig. 42, S. 122) gedreht, sodass die Schraube h zwischen den Armen des Rohrträgers r liegt. Sie ist dadurch vor Verletzungen geschützt, und das Instrument kann flach aufliegen.

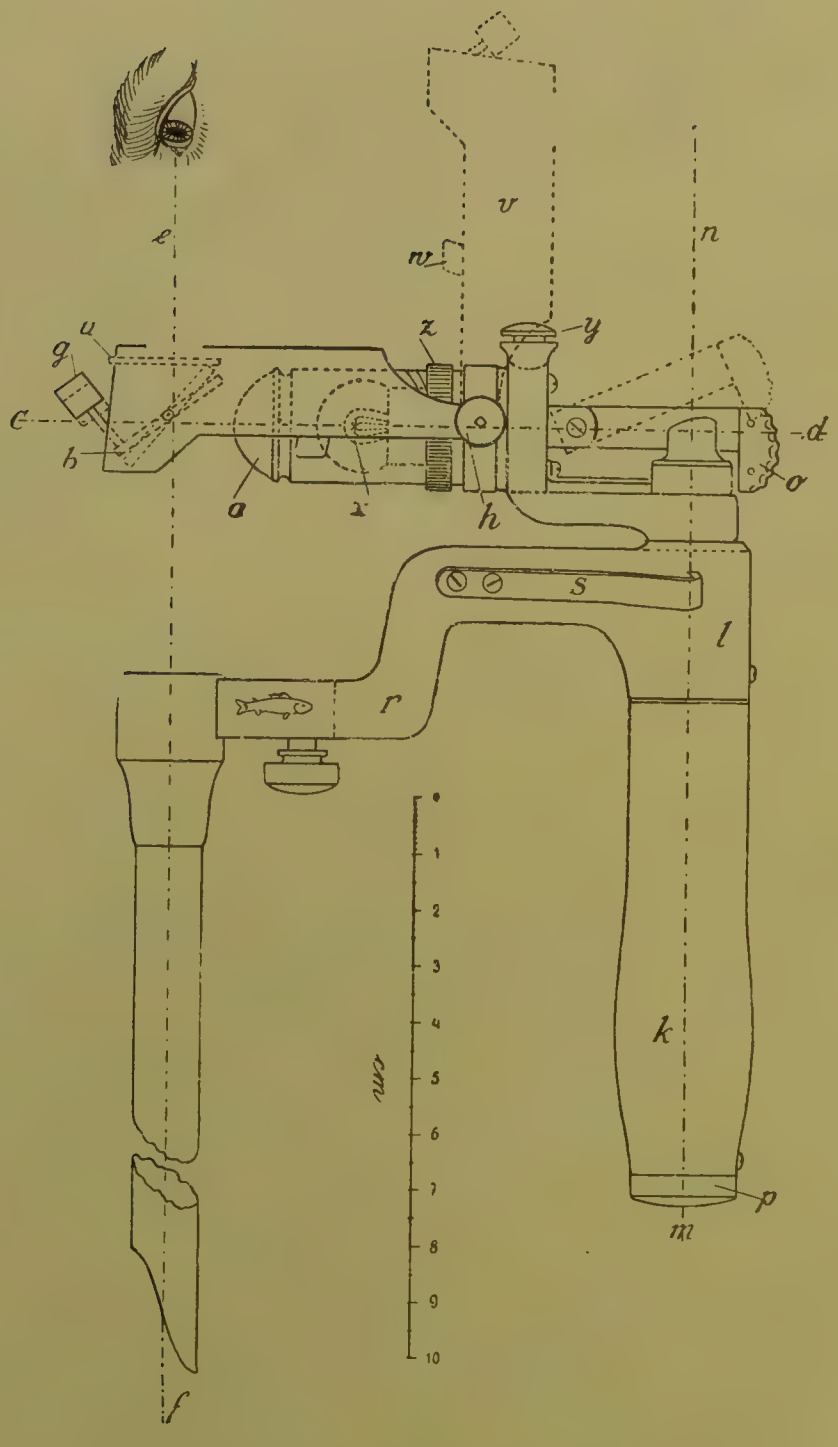

Fig. 42. Spezial-Elektroskop für Bronchoskopie nach Brünings.

Vor dem Gebrauch dreht man also nach Lösung von h den Spiegelträger zunächst in die normale Lage zurück. Danach folgt:

1. Einstellung der Lichtintensität. Man reguliere zunächst die (unbekannte) Stromquelle auf „schwach“. Bei regelmäfsiger Benutzung der gleichen Stromquelle mag man sich an der normalen Stellung des Rheostaten eine sichtbare Marke anbringen, doch ist zu bedenken, dass der Strombedarf verschiedener Lampen sowohl, wie der gleichen Lampe bei verschiedener Gebrauchsdauer, wechselt und dass bei Akkumulatoren die Spannung vom Ladezustand (zwischen 2,2 und 1,8 Volt pro Zelle) abhängt.

Bei unbekannter und möglicherweise zu grosser Spannung der Stromquelle empfiehlt es sich, zunächst den Schalter o zu öffnen und dann erst das Kabel in die Steckdose p zu stecken (wobei die Abbiegung des Steckers vom Rohr abgerichtet sein muss). Schliesst man nun den Schalter o versuchsweise nur ganz momentan, so ist man auch bei zu grosser Stromstärke ziemlich sicher gegen ein Durchbrennen der Lampe geschützt und kann den Regulator auf die richtige Stellung bringen.

Zur kunstgerechten Einstellung der Lichtintensität soll man den Spiegelträger stets hochklappen, eventuell auch den Kondensator abnehmen, bevor man die Stromstärke steigert.

Ein genaues Mafs für den richtigen Helligkeitsgrad lässt sich natürlich nicht angeben, doch können dem Unerfahrenen folgende Regeln einigen Anhalt bieten: Wenn man den Dreifaden-Brenner bei abgenommenem Kondensator betrachtet, so fängt der zuerst rotglühende Faden bei wachsender Stromstärke allmählich an zu strahlen, sodass er verbreitert erscheint; die zulässige Intensität ist dann eingetreten, wenn hierbei die Sternform des Brenners nicht mehr scharf zu erkennen ist.

Einen weiteren Anhalt gibt die Farbe des in kurzer Entfernung (10—20 cm) bei aufgesetztem Kondensator auf eine am besten weisse Fläche entworfenen Lichtbildes: Das sechseckige Mittelfeld darf sich dabei dem „weiss“ nähern. Dies tritt schon dann ein, wenn die über das Mittelfeld hinausragenden Einzelfäden noch die ausgesprochen gelbe Farbe der gewöhnlichen Einfaden-Brenner haben. Zu berücksichtigen ist natürlich bei dieser Art der Beurteilung, dass

das Lichtbild um so weisser erscheint, je kleiner es durch den Kondensator eingestellt ist und je mehr man sich der weissen Fläche nähert.

Bei einiger Übung wird man natürlich ohne weiteres die richtige Intensität sofort aus der Farbe des auf die Hand projizierten Lichtbildes erkennen. Ein momentanes Durchbrennen der Lampe tritt auch bei erheblicher Überanstrengung nicht so leicht ein, wenn auch ihre Lebensdauer dadurch stark eingeschränkt wird. Man kann diese durch Einhaltung folgender Regeln um ein vielfaches erhöhen: 1. Der Schalter sei nur während der tatsächlichen Beobachtungszeit geschlossen. 2. Man passe die Lichtstärke dem jeweiligen Falle an: Bei Autoskopie kann sie 5 mal geringer sein als bei Bronchoskopie mit engem und beschmutztem Rohr oder bei Fernrohrbeobachtung.

2. Projektion des Lichtes in das Rohr. Nachdem der zur Verwendung bestimmte Röhrenspatel (ohne Innenrohr) in das Elektroskop eingesetzt ist, wird der Spiegelträger heruntergeklappt und das Instrument mit dem schrägen Spatelende auf eine weisse Unterlage gesetzt oder aus kurzer Entfernung gegen eine helle Wand gerichtet. Das Bild des Fadenkreuzes wird dabei mehr oder weniger exzentrisch zum Rohrende stehen, was sich am besten an der ungleichen Länge der aussen neben das Rohrende fallenden Fadenbilder beurteilen lässt.

Die Zentrierung erfolgt in der Weise, dass man zunächst nach Lockerung der Schraube h den Spiegelträger um die Axe cd bewegt, bis das Lichtzentrum in lateraler Richtung mit der Rohraxe zusammenfällt. Danach schraubt man an der den Spiegel in sagittaler Richtung bewegenden Stellschraube g, bis die Strahlen auch in dieser Ebene zentriert sind. Richtige Einstellung ist dann erreicht, wenn die Enden des Fadenbildes das von aussen betrachtete Rohrende nach allen Seiten gleichweit überragen (Fig. 43, S. 125).

Die überaus wichtige Zentrierung des Lichtes sollte vor jeder Endoskopie kontrolliert werden, was kaum mehr Zeit in Anspruch nimmt als die Einstellung des Beleuchtungsspiegels am Mikroskop.

3. Die Einstellung des Kondensators hat den Zweck, den Querschnitt des sechseckigen Lichtstrahlenbündels (Fig. 44) demjenigen des benutzten Rohres möglichst anzupassen. Man hält das

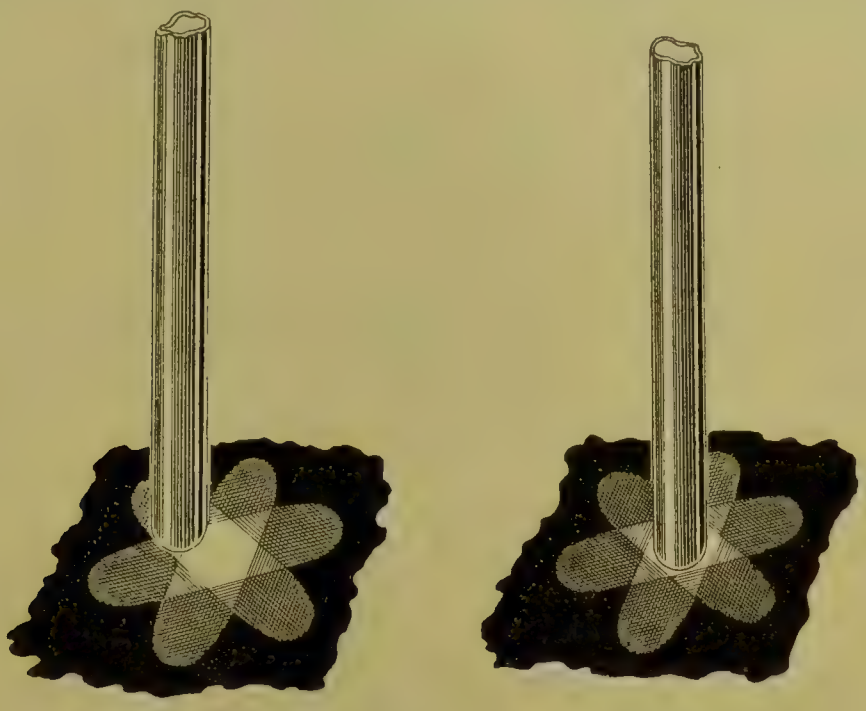

Fig. 43.

falsche richtige

Zentrierung.

Rohrende schräg auf die weisse Unterlage, sodass sich der austretende Lichtkreis von der Seite her beobachten lässt, und dreht solange an dem Kondensatorringe z bis der Lichtkreis die grösste Helligkeit aufweist.



Fig. 44. Lichtbild bei verschiedener Kondensator-Einstellung.

Vorteilhaft ist es, diese empirische Fokussierung bei einer Rohrlänge vorzunehmen, welche der später zu verwendenden einigermafsen entspricht.

Die 3 hier beschriebenen Lichteinstellungen nehmen sich in der Beschreibung ebenso umständlich aus wie sie in Wirklichkeit einfach sind. Meistens wird ja die eine oder die andere überhaupt unnötig sein, doch rate ich trotzdem, auch wenn es sich nur um Kontrolle handelt, die gegebene Reihenfolge immer pedantisch einzuhalten, durch welche man am schnellsten zum Ziel kommt.

Zum Schluss will ich noch die am häufigsten vorkommenden Fehler in der Lichtbehandlung und ihre Abhilfe zusammenstellen.

I. Gänzliches Versagen des Lichtes: Man sehe zunächst die drei wichtigsten Kontaktstellen nach, den Anschluss an die Starkstromleitung, die Verbindung zwischen Elektroskopkabel und Stromquelle und endlich die Befestigung der Glühbirne. Fehler an der letzten Kontaktstelle machen sich meistens durch ein dem Wackeln der Glühbirne entsprechendes Flackern des Lichtes kenntlich.

Sind die Hauptkontakte in Ordnung, so überzeuge man sich, ob etwa der Glühfaden durchgebrannt ist, am sichersten durch Probieren eines zweiten Brenners (schwacher Strom).

Liegt auch hier kein Fehler vor, so muss die ganze Leitung untersucht werden, wobei es wieder auf drei schwache Stellen ankommt, die „Bleisicherung" der Starkstromleitung und die beiden Kabel. Man prüfe also auf Strom: 1. Etwaige sonstige Zimmerlampen, 2. die Pole des Anschlussapparates oder Akkumulators, 3. die Pole des Elektroskop-Kabels, den sogen. Stecker. (Das solide gearbeitete Elektroskop selbst wird kaum je die Ursache von Leitungsfehlern sein.)[1])

Am häufigsten von den unter I genannten Fehlern ist Wackeln des Brenners und Kabeldefekt. Bei letzterem flackert das Licht, wenn man das Kabel bei ruhig gehaltenem Elektroskop bewegt. Unrichtig ist es, bei fehlendem Licht aus unbekannter Ursache planlos die Stromstärke zu steigern.

---

[1]) Zur Prüfung auf Strom kann dienen: 1. Ein kleines Taschen-Voltmeter für 0—16 Volt, wie solches auch zur Überwachung von Akkumulatoren erforderlich ist (nur für Gleichstrom bis 16 Volt), 2. das Überspringen von Funken bei Stromunterbrechung (nur von 10 Volt an aufwärts deutlich sichtbar, oder beim Streichen über rauhe Flächen, z. B. Feilen), 3. das käufliche Polreagenz-Papier, 4. ein mit Jodkalilösung getränktes Stückchen Weissbrot (der negative Pol färbt sich durch Jod-Stärkereaktion rot; 3 und 4 nur bei Gleichstrom), 5. bei Schwachstrom (Akkumulatoren, Transformatoren, Umformer) durch den elektrischen Geschmack beim Berühren beider Pole mit der Zunge.

II. Erhält man bei gut brennender Lampe keine gute Rohrbeleuchtung, so ist der Kondensator oder der Spiegel beschmutzt (beschlagen) oder mangelhaft eingestellt. Für ersteres ergibt sich die Abhilfe ohne weiteres, nur sei schon hier eingefügt, dass man den Spiegel vor der Rohreinführung anwärmen muss, am schnellsten über einer Untersuchungslampe oder aber dadurch, dass man das Elektroskop mindestens 1 Minute vor der Einführung brennen lässt. Zu dem zweiten Grund ist zu bemerken, dass bei schlechter Einpassung oder nachträglicher gewaltsamen Verbiegung der Rohre unter Umständen eine gute Lichteinstellung überhaupt unmöglich ist (s. unter Handhabung der Rohre S. 128).

III. Tritt während der Arbeit ein plötzlicher Nachlass der Helligkeit ein, so verstärke man nicht den Strom, sondern vergewissere sich, ob 1. der Spiegelträger vollständig heruntergeklappt ist, 2. ob der Spiegel angehustet oder das innere Rohr stark mit Blut oder Auswurf beschmutzt wurde.

Nur bei allmählichem Dunklerwerden liegt der Fehler wahrscheinlich in Nachlassen der Stromquelle oder Abnutzung des Brenners, sodass nach Ausschluss obiger Gründe die Stromstärke gesteigert werden kann.

IV. Einen wichtigen Fehler möchte ich noch erwähnen: Es kommt zuweilen vor, dass die Rohrbilder durch einen blendenden Schleier getrübt sind. Erst wenn man sich mit dem Auge mehr von dem Spiegelloch entfernt, erkennt man als Ursache glänzende Stellen am Rand des Spiegelloches, die mit Tusche oder Tinte (unter Zusatz von etwas Gummi) sorgfältig zu schwärzen sind.

Im Allgemeinen wird sich auch dem Anfänger sofort ergeben, welche von diesen 4 Fehler-Kategorien vorliegt. Die genaue Aufzählung der einzelnen Möglichkeiten soll nur verhindern, dass der Untersucher, wenn er nicht recht sieht, reflektorisch den Rheostaten herunterschraubt, bis ihm die Lampe durchbrennt!

Bei der Handhabung des Elektroskops muss ich auch einige Bemerkungen über die Verwendung des endoskopischen Fernrohres und des doppelsichtigen Prismas (s. S. 86, 88) machen.

Es ist nötig, diese bei dem gewöhnlichen Gebrauch entbehrlichen Hilfsinstrumente gleich bei Ankauf des Elektroskops aufpassen zu lassen, da zu ihrer Anwendung der Knopf y und die Scheibe u (Fig. 42) vorgesehen sein muss.

Will man während der Arbeit eines der beiden Instrumente aufsetzen, so muss zunächst die Glasscheibe u eingeschoben werden. Wurde sie vorher nicht über einer Flamme erwärmt, so muss man etwa 1 Minute warten, bis das Glas in der Exspirationsluft nicht mehr beschlägt. Sollte danach das Bild gelegentlich wieder unklar werden, so ist wahrscheinlich die Durchsichtstelle der Scheibe angehustet, sodass sie um die Breite des Spiegellochs verschoben oder

aber ganz gereinigt werden muss. Bei der Oesophagoskopie fallen natürlich diese Schwierigkeiten fort, die Schutzscheibe kann hier zur Not auch ganz fehlen.

Über die Haltung und Führung des Elektroskops bei der Untersuchung findet sich das Nötige in den speziellen Kapiteln.

Handhabung der Rohre.

Die verlängerbaren bronchoskopischen Rohre müssen vor dem Versand dem Elektroskop sorgfältig angepasst sein. Man kann einen etwaigen Fehler leicht kontrollieren, indem man durch den eingesetzten Röhrenspatel vom unteren Ende aus auf den Spiegel blickt: das Spiegelloch bezw. der Spiegelschlitz darf dabei nicht erheblich von der Rohraxe abweichen und zwar sowohl bei tiefstehender als bei hochgezogener Lampe. Wichtig ist diese Prüfung besonders für die beiden dünnsten Rohre, bei denen eine exzentrische Stellung die Beobachtung unmöglich macht. Sollte durch unsachgemäfsen Gebrauch eine Rohrverbiegung eingetreten sein, was eine mangelhafte Zentrierbarkeit des Lichtes zur Folge hat, so kann man dies durch die eben genannte Probe ermitteln und eventuell selbst korrigieren.

Beim Einführen des Vorschieberohres, welches ohne grosse Reibung in dem Röhrenspatel gleiten muss, ist darauf zu achten, dass die Lage der Uhrfeder von vornherein mit derjenigen des Federkanals m (Fig. 8, Seite 15) genau zusammen fällt, da sich die Rohre sonst klemmen.

Die Stellung des Patienten bei der Untersuchung im Sitzen (vgl. Fig. 59, S. 188a) und im Liegen (vgl. Fig. 89, S. 288b) bringt es mit sich, dass die Feder im ersten Falle auf der rechten, im zweiten auf der linken Seite des Untersuchers liegt. Ich habe diese Anordnung absichtlich gewählt, damit bei den meistens im Liegen stattfindenden Operationen die rechte Rohrseite für die rechtshändige Handhabung der Instrumente freibleibt. Daraus ergeben sich für das Vorschieben der Feder bestimmte Handstellungen, welche man sich von vornherein angewöhnen sollte.

Eine noch wichtigere Regel ist die, dass man die Feder beim Vorschieben ganz kurz fasst, sodass sich die Hand nur etwa 1—2 cm

vom Spatelende befindet, das bei jedem Druck vorgeschobene Federstück also nur 1—2 cm lang ist. Die Feder ist bei dieser Handhabung allen in Frage kommenden Kräften durchaus gewachsen, während beim langen Fassen ein Durchbiegen oder gar Abbrechen des aus dem Spatel herausragenden Endes möglich ist. Immerhin sind mit dem Instrumentarium unserer Klinik schon einige Hundert Endoskopien auch von Anfängern ausgeführt, ohne dass die Feder Not gelitten hätte. Gefährdet ist nur die Verbindungsstelle mit dem Rohr, solange es sich nicht in dem Röhrenspatel befindet. Man achte also namentlich beim Reinigen darauf, dass die Verbindungsstelle nicht einen Stoss in der Richtung des Rohres erhält, was zum mindesten eine Verbiegung zur Folge haben kann.

Sollte bei grösseren Widerständen das Vorschieben des Innenrohres mit Hilfe der gezahnten Feder Schwierigkeiten bereiten, so ist in der Regel eine falsche Richtung bezw. Haltung des Patienten schuld, wovon später noch die Rede sein wird. Anwendung grösserer Kraft ist nur mit Vorsicht und sicherer Orientierung gestattet. Man kann sie leicht mit Hilfe des Fixier-Hebels (Fig. 10a, Seite 25) erreichen. Lässt man ihn in die Zahnung einschnappen, so ist die gegenseitige Verschieblichkeit der Rohre aufgehoben und man kann sie wie einen festen Tubus handhaben. Ist ein Widerstand auf längere Strecken hin zu überwinden, so empfiehlt es sich, das Doppelrohr vorher um ein beträchtliches Stück zu verlängern und zu fixieren. Auch nach erreichter Einstellung des Operationsfeldes sollen die Rohre durch Druck auf den Fixierhebel festgestellt werden, damit nicht während der Arbeit eine unbeabsichtigte Verkürzung eintritt.

Die Sterilisierung der Rohre erfolgt durch Kochen. Wassertropfen müssen vor dem Gebrauch aus dem Innern entfernt werden. Zur Aufbewahrung schiebt man die Rohre am besten nur soweit ineinander, dass die Stahlfeder vollständig herausragt. Denn diese kann in der von Wasser nie ganz zu befreienden Spatelnute bei defekter Vernickelung leicht rosten. Für den Transport ist es dagegen am sichersten, die Rohre vollständig ineinander zu schieben, falls man nicht die oben beschriebene Besteck-Tasche verwendet.

Über die Handhabung der Autoskopie-Spatel ist nichts Besonderes zu bemerken.

Handhabung der Zangen.

Der Bau und die Leistungen feiner bronchoskopischer Zangen erfordert eine sachgemäfse und vorsichtige Behandlung dieser empfindlichen Instrumente. Ich muss deshalb die einzelnen Manipulationen so genau beschreiben, dass auch der Ungeübte nichts verderben kann[1]).

1. Auswechseln des Zangenansatzes: Man löst die Schraube k (Fig. 17, Seite 45), schiebt den Führungsdraht h so weit vor, bis sein Gewindeende vor dem Zangenrohr erscheint und schraubt den vorhandenen Ansatz ab. Der neue Ansatz soll nur so weit festgeschraubt werden, dass er sich ohne Gewaltanwendung noch um eine halbe Windung weiterdrehen lässt, damit man ihn später in die gewünschte Richtung einstellen kann. Hierauf fasst man den Griff mit der linken Hand und zieht die Rolle i bis zu ihrem Anschlag an den Ring an. Die rechte Hand zieht dann den Führungsdraht h energisch heraus, bis die Zangenarme fest geschlossen sind. (Die Hohlkörperzange ist in dieser Stellung natürlich maximal geöffnet. — Man muss eventuell dafür sorgen, dass der Zangenansatz seinen Weg in das Rohr findet.) Nachdem nun die Schraube k wieder fest angezogen, ist die Zange gebrauchsfertig.

Es ist gut, sich vor dem Gebrauch durch Fassen irgend eines geeigneten Gegenstandes von der richtigen Funktion der Zange zu überzeugen Jedes gewaltsame Zuziehen des Griffes ist hierbei zu vermeiden, da die den bronchoskopischen Aufgaben angepassten zarten Zangenansätze hierfür nicht berechnet sind.

---

[1]) Ich mache hier nochmals ausdrücklich darauf aufmerksam, dass bei der höchst empfehlenswerten Verwendung meines neuen geteilten Spiegels (s. Fig. 38, Seite 98) ein genaues Einstellen der Zangenlänge nicht mehr erforderlich ist. Es genügen deshalb für Bronchoskopie 3 Längen (18, 25, 36 cm) einer nicht verstellbaren Zange, von der ich ein neues Modell unter Beibehaltung des bewährten Griffmechanismus und der abnehmbaren Ansätze habe anfertigen lassen. Wo einfache Handhabung — auch durch ungeübte Assistenz etc. — erwünscht scheint, ist dieses Modell durchaus vorzuziehen.

2. Verkürzung der Zange: Man löst die Schraube k, schiebt den Klemmring x zurück und schiebt die beiden Zangenrohre schrittweise bis zu der gewünschten Länge ineinander, wobei man sie beiderseits dicht neben der Verbindungsstelle fasst. Dann wird der Klemmring x wieder mit mäfsigem Druck vorgeschoben und die Zange in der unter 1. beschriebenen Weise gebrauchsfertig gemacht.

3. Verlängerung der Zange: Nach Lösung der Schraube k und Zurückschieben des Klemmringes x zieht man die beiden Zangenrohre bis zu der gewünschten Länge auseinander und macht das Instrument in der unter 1. und 2. beschriebenen Weise gebrauchsfertig.

4. Zerlegen der Zange: Man schraubt den Zangenansatz ab und zieht nach Zurückschieben des Klemmringes x das innere Zangenrohr vollständig heraus. Dann wird die Schraube k ausgiebig gelöst, die Rolle i an den Daumenring zurückgezogen und der Führungsdraht h vollständig nach oben herausgezogen. Die übrigen Teile der Zange lassen sich ebenfalls ohne Werkzeug auseinandernehmen.

Beim Zusammensetzen der Teile schiebt man am besten zuerst den Führungsdraht h von oben her unter Anziehen der Rolle i durch diese und das Aussenrohr. Erst hiernach wird das Innenrohr (mit seinem dünneren Ende) über den herausragenden Führungsdraht in das Aussenrohr geschoben und die Zange in der bekannten Weise gebrauchsfertig gemacht.

Die Aufbewahrung der Zangen ist von besonderer Wichtigkeit, weil die feinen, aus Stahl gefertigten Instrumente unbedingt vor Rost zu schützen sind. Man erreicht dies am besten durch ständige Aufbewahrung in Seifenspiritus (der spirit. sapon. der Apotheken 1—3 mal mit Alkohol. absolut. verdünnt), wozu dem Instrumentarium ein sehr zweckmäfsiges Standglas beigegeben werden kann, in dem auch andere feine Instrumente Platz finden (Fig. 45, Seite 132).

Die Behandlung wird hierdurch sehr vereinfacht: Man reinigt die Zange gleich nach dem Gebrauch, ohne sie zu zerlegen, von anhängendem Sekret etc. (wenn nötig durch Kochen), trocknet sie oberflächlich ab und hängt sie sofort (event. nach Verkürzung)

in den Seifenspiritus, welcher auch aus dem zusammengesetzten Instrument das Wasser rasch herauszieht. Für die Zangenansätze ist ein besonderer kleiner Behälter in dem Standglas vorgesehen.

Fig. 45. Standglas zur Aufbewahrung der Zangen in Seifenspiritus.

Diese einfache Behandlung schützt sicher vor Rost, sterilisiert und macht das nie aseptische Ölen entbehrlich. Vor erneutem Gebrauch hat man das Instrument nur mit einem sterilen Läppchen oberflächlich von dem anhaftenden Seifenspiritus zu befreien. Für die Reise kann man die Zangen in der Tasche unterbringen, nachdem sie einige Tage in Seifenspiritus gelegen haben. Sie pflegen hiernach nicht mehr zu rosten und bleiben unter dem Seifenüberzug steril.

Kommt diese sehr empfehlenswerte Behandlungsweise nicht zur Anwendung, so ist man genötigt, das Instrument nach dem Kochen ganz zu zerlegen, gründlich zu trockenen und Öl in die Röhrchen zu giessen. Nur dann kann man jederzeit auf sicheres Funktionieren rechnen.

Die Handhabung der übrigen Teile des normalen Instrumentariums wird besser beim Gebrauch am Lebenden erläutert, sodass wir zu den Übungen am Phantom übergehen können.

3. Endoskopische Vorübungen.

Nachdem die vorhergehenden Abschnitte dem Leser eine genaue Kenntnis der Ausrüstung und ihrer Handhabung vermittelt haben, ist es jetzt seine Aufgabe, den Übergang zur Anwendung am Lebenden zu finden. Fast in allen Endoskopien ist es üblich, zu diesem Zweck

Phantom-Übungen

einzuschalten, obwohl ihr Wert je nach der besonderen Art der Aufgabe ein ganz verschiedener sein muss. So gut sich z. B. die schwierige perspektivische Umdeutung kystoskopischer Bilder an Modellen üben lässt, so wenig kann man am bronchoskopischen

Phantom die Hauptschwierigkeit unserer Methode überwinden lernen: Die Einführung und ruhige Arbeit in einem reflexerregbaren, empfindlichen, in steter Bewegung lebenden Organismus.

Was sich dagegen an künstlichen Modellen recht wohl üben lässt, ist die endoskopische Beleuchtung, die Deutung einäugiger Röhrenbilder und die Anwendung von Operationsinstrumenten. Das vollkommenste broncho-ösophagoskopische Phantom ist von Killian angegeben (Fig. 46). Wem dieses nicht zur Verfügung steht, dem rate ich, Übungen an den von Wild und v. Eicken eingeführten sehr zweckmäfsigen „Fremdkörperschläuchen“ vorzunehmen, die man sich leicht improvisieren kann.

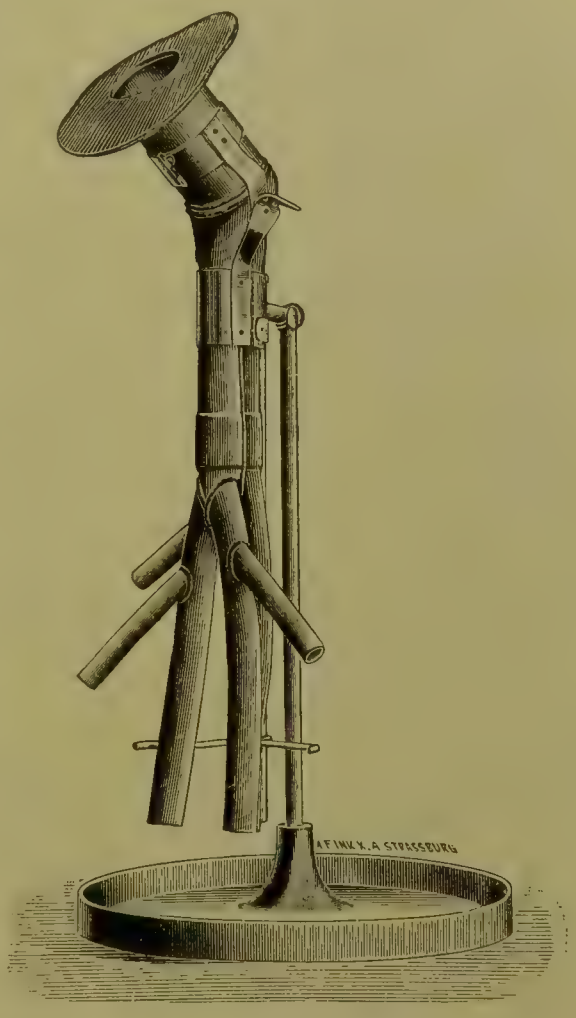

Fig. 46. Bronchoskopisches Phantom nach Killian.

Es handelt sich um lange und kurze, enge und weite Gummischläuche, wie sie zu Wasserleitungen benutzt werden. Das untere Ende ist mit einem abnehmbaren Korkstopfen verschlossen, über dem sich „Fremdkörper“ einlegen lassen. Diese Schläuche waren früher für die Übungen im Beleuchten mit der Stirnlampe bestimmt, welche den schwierigsten Punkt in der Erlernung der Bronchoskopie bildeten und den breitesten Raum in der endoskopischen Propädeutik einnahmen. Diese speziellen Beleuchtungsübungen fallen bei Verwendung des Elektroskopes fort. Trotzdem ziehe ich die Schläuche regelmäfsig mit Vorteil zu folgenden Studien heran:

1. Die Entfernungs-Schätzung, oder allgemeiner: die Wahrnehmung von Tiefenunterschieden. Wie schwierig diese bei Fehlen des binokularen Sehaktes ist, lehrt folgendes einfache Experiment: Man halte ein Auge zu und versuche, irgend einen freistehenden Punkt von der Seite her mit dem Finger oder einem Bleistift zu berühren. Das gelingt nur durch Zufall. Auch bei Annäherung in der Sehrichtung ist man über den Moment der Berührung durchaus im Unklaren.

Die üblichen Hilfsmittel der monokularen Entfernungsschätzung, die Beurteilung aus der Objektgrösse und die akkomodative Schätzung lassen bei der Endoskopie mehr oder weniger im Stich, sodass man in der Hauptsache auf die sukzessive Betrachtung der zwischen dem Auge und dem Objekt gelegenen Gegenstände angewiesen ist, an denen sich der Blick gewissermafsen entlang tastet.

Bei den endoskopischen Rohren sind die Bedingungen auch für diese Art von Entfernungsschätzung recht ungünstige, weil die glatten Wände keinen Anhaltspunkt bieten und das beobachtete Objekt — beispielsweise die Bifurkation — frei vor dem Rohrende schwebt, bis man beim Vorgehen plötzlich daraufrennt. Namentlich beim Vorschieben des Innenrohres hat der Anfänger stets den Eindruck, dass er sich dem beobachteten Ziel garnicht nähert, weil hier ja in der Tat ein Näherrücken des Auges fehlt und auch das sonst verwendbare Kriterium, die fühlbare Bewegung des ganzen Rohres, fortfällt.

Es ist lehrreich, sich an den Gummischläuchen von diesen unvermeidlichen Täuschungen zu überzeugen. Man sieht dabei auch, dass es unmöglich ist, die parallaktische Verschiebung als Ersatz für die fehlende Stereoskopie heranzuziehen, weil das enge Spiegelloch keine nennenswerten Seitenbewegungen des Auges zulässt. So wird man von selbst auf das letzte Hilfsmittel hingeführt, auf seitliche Bewegungen des Objekts oder, was dasselbe sagen will, des Beobachtungsrohres.

Ständige allseitige Exkursionen des Rohrendes sind ein sehr wichtiger Behelf jeder Syringoskopie. Sie machen das zwischen Objekt und Rohrende liegende Stück der

Organwand unter stets wechselndem Sehwinkel sichtbar und orientieren so fortlaufend über die Entfernungsverhältnisse.

2. Deformitäten der Organwand. Der Gummischlauch bietet gute Gelegenheit, sich in der Beurteilung dieses sehr wichtigen und häufigen endoskopischen Befundes zu üben. Die Unterscheidung von Deviation und seitlicher Kompressionsstenose und den verschiedenen Kombinationen beider macht nämlich auch bei der Rohruntersuchung anfangs einige Schwierigkeiten, sodass es lehrreich ist, sich die verschiedenen Bilder einmal an Gummischläuchen künstlich hervorzurufen. Eine genauere Auseinandersetzung würde hier zu weit führen, zumal unserem Phantom mit der Trachealringzeichnung ein wichtiges Kriterium für die Beurteilung von Deformitäten fehlt.

3. Die Erkennung von Fremdkörpern lässt sich an Gummischläuchen vortrefflich üben und zwar nicht nur in dem Sinne, dass die Anwesenheit und Art eines Fremdkörpers erkannt wird, sondern auch seine genaue Lage, Grösse, Fassbarkeit, Extraktionsmodus.

Die Diagnose der Anwesenheit eines Fremdkörpers pflegt auch am Lebenden in der Regel keinerlei Schwierigkeiten zu machen, solange derselbe sich in den Hauptbronchien befindet und noch nicht durch schwere Veränderungen der Bronchialwand mit starker Sekretion verdeckt oder unkenntlich gemacht ist. Schwieriger schon ist es, die Art eines nachgewiesenen corpus alienum sicher zu erkennen, da bei hellen Fremdkörpern z. B. leicht Verwechslungen mit einem hellen Bifurkationssporn oder einem fibrinösen Belag, bei dunklen solche mit Blutkoagulis vorzukommen pflegen. Es ist ja richtig, dass in der Mehrzahl der Fälle schon die Anamnese über die Art des Fremdkörpers keinem Zweifel Raum gibt, doch kann sie im Stich lassen oder unvollkommen sein. Vor allen Dingen sagt sie nichts über die Lage und die Extraktionschancen.

Genaue Lageerkennungen sind besonders wichtig bei länglichen Fremdkörpern, deren Extrem die Nadel darstellt. Bei ihnen sind die Extraktionschancen durchaus davon abhängig, ob es gelingt, das obere proximale Ende zu erfassen und, wenn es sich schon in der Schleimhaut verfangen hat, zu lösen. Bei rundlichen, mehr

oder weniger ausfüllenden Fremdkörpern wiederum muss man sich genau darüber klar werden, in welcher Richtung ihr grösster Durchmesser eingestellt ist, da das Anlegen der Zange natürlich am ersten in einer dazu senkrechten Ebene gelingt. Oft ist es bei unregelmäfsigen Formen nötig, das Rohrende nach verschiedenen Richtungen hin sehr energisch an die Bronchialwand anzudrängen, bis man die Seite gefunden hat, auf welcher sich ein für die Zange zugänglicher Spalt zwischen Fremdkörper und Bronchialwand zum Klaffen bringen lässt, was meistens am ersten an der äusseren, lateralen Zirkumferenz der Bronchien gelingt. Bei gequollenen Fremdkörpern, z. B. Hülsenfrüchten, kann es trotz starker Rohrverdrängungen unmöglich sein, den Rand des Fremdkörpers hinter der sich vorwölbenden Bronchialwand einzustellen.

Besondere diagnostische Schwierigkeiten bereiten unter unseren Phantomfremdkörpern regelmäfsig eine lange Stahlnadel mit schwarzem Glasknopf, deren Spitze nach oben gerichtet ist, eine Bleistiftschutzhülse mit nach oben gerichteter Öffnung und Ähnliches. Es ist klar, dass die Schwierigkeit hier in der absoluten perspektivischen Verkürzung und in der mangelhaften einäugigen Tiefenwahrnehmung liegt. Die Abhilfe besteht wieder in seitlichen Bewegungen des Rohrendes, wobei die gegenseitigen Verschiebungen verschieden hoher Querschnitte des Fremdkörpers zu einer richtigen Vorstellung verhelfen.

In anderen Fällen liegt die Erkennungsschwierigkeit darin, dass die Oberflächenbeschaffenheit des corpus alienum nicht scharf genug wahrgenommen werden kann. Es kommen dadurch z. B. Verwechslungen zwischen glatten Steinchen und Bohnen, zwischen Glasperlen und Fruchtkernen vor, die zur Wahl eines falschen Extraktionsinstrumentes verleiten. Man vergesse deshalb in zweifelhaften Fällen nie, zur Exploration eine Sonde heranzuziehen. Auch kann bei der Unterscheidung feiner Oberflächendetails des Fremdkörpers oder der Schleimhaut das Fernrohr vorzügliche Dienste leisten.

4. Extraktionsübungen lasse ich in Kursen schon deshalb regelmäfsig ausführen, damit der Untersucher die nötige Sicherheit in der Auswahl, Einstellung und Anlegung der Zange bekommt.

Die Auswahl des typischen Zangenansatzes kann nur von Fall zu Fall getroffen werden, doch lassen sich etwa folgende allgemeine Anhaltspunkte aufstellen: Die Krallenzange soll bei allen Fremdkörpern angewendet werden, deren Oberfläche weicher als Stahl ist oder durch vorhandene Rauhigkeit bezw. Vorsprünge den Spitzen einen sicheren Angriffspunkt bietet. Ungeeignet wären also z. B. rundliche Gegenstände aus Glas oder Metall, Zähne mit glattem Schmelz, sehr bröckelige oder zerreissliche Fremdkörper und Nadeln mit der Spitze nach oben. Bei den letzteren kommt alles darauf an, unter genauer Kontrolle des Auges zu arbeiten und alle Zangen zu vermeiden, die die Neigung haben, längliche Fremdkörper quer zu richten. Angezeigt ist: das Häkchen (zur Prüfung und eventuellen Lösung des oberen Endes), die Nadelzange, bei freier Spitze der Schlingenextraktor und zur Not auch die Doppelkurette. Bei den sehr zerreisslichen und bröckeligen Fremdkörpern sollte man nach Möglichkeit mit der Bohnenzange arbeiten, doch ist dabei zu bedenken, dass diese nur dann fasst, wenn sie wirklich am Fremdkörper vorbeigeführt werden kann. Ein derartiger Versuch, der in Wirklichkeit nur relativ selten gelingt, hat mit grösster Vorsicht und ohne jeden Druck zu geschehen. Das Häkchen bietet viel günstigere Aussichten, auch an obturierenden Fremdkörpern vorbeizugelangen. In zweifelhaften Fällen sollte man vor jedem Versuch mit der Bohnenzange das Häkchen vorbeiführen und eventuell liegen lassen. Es ist dann ein Tiefertreiben des Fremdkörpers weniger gefährlich.

Nach Auswahl des richtigen Zangenansatzes lasse ich die Zange auf die erforderliche Länge einstellen. Man liest zu diesem Zweck die Länge des bis dicht an den Fremdkörper eingeführten Rohres ab und macht die nutzbare Zangenlänge etwa 5 cm grösser, sodass der Griff bei hochgezogenem Elektroskop noch genügend freien Spielraum hat.

Es folgt nun das kunstgerechte Anlegen der Zange an den Fremdkörper, dessen Übung am Phantom dem Anfänger ratsam ist. Zu achten ist bei diesem Anlegen namentlich auf folgende Punkte: Vor der Einführung stelle man die Sperrschraube (s. Fig. 17, Seite 45) so, dass der Zangenansatz sich nicht weiter öffnen kann, als es der

jeweilige Fremdkörper erfordert. Es geschieht dies deshalb, damit man die geöffneten Zangenbranchen möglichst übersehen kann und damit sie beim Zuziehen ohne „toten Gang“ den Fremdkörper fassen. Das Zuziehen soll in zarter palpierender Weise geschehen, sodass man mit der Hand fühlt, ob die Zange gefasst hat. Der Zangenbau, die scharfen Häkchen usw. sind auf Grazilität, nicht auf Kraft gerichtet, die bei Bronchialarbeiten nur in extrem seltenen Fällen erforderlich ist. Der Gummischlauch ist in dieser Beziehung kein Beispiel, in ihn gleiten Fremdkörper unendlich viel schwerer als auf schlüpfriger elastischer Schleimhaut. Man lasse es deshalb mit einem gelungenen Fassversuch bewenden und schädige die Instrumente nicht durch grobe Extraktionsversuche, zumal deren Technik am Lebenden doch eine ganz andere zu sein pflegt. Es kommt hier nämlich nur selten vor, dass kleine Fremdkörper bei liegendem Rohr durch dieses hindurch extrahiert werden können. In der Regel findet ja das corpus alienum auf seinem Weg in den Bronchialbaum dadurch einen Halt, dass seine Grösse ein Weiterrücken verhindert. Daraus ergibt sich notwendigerweise, dass das Rohrlumen meist ein Hindurchziehen des Fremdkörpers nicht gestattet. Man muss sich deshalb in der Regel damit begnügen, etwaige Spitzen oder Vorsprünge in das Rohr hineinzuziehen, den übrigen Fremdkörper aber hinter dem Rohr, d. h. mit diesem zusammen zu extrahieren.

Endoskopie an Tieren und Leichen.

Es wurde schon oben gesagt, dass Phantom-Arbeiten im Wesentlichen nur zur Übung im Beleuchten, Sehen und Operieren dienen können, während sie die eigentliche Schwierigkeit der Endoskopie, die schonende sichere Einführung und das zweckmäfsige Verhalten den mannigfachen Reaktionen des lebenden Organismus gegenüber nicht berühren.

Vielfach ist hierzu als Ersatz das Tierexperiment empfohlen worden und es kann nicht geleugnet werden, dass bei richtigem Vorgehen Nutzen aus ihm zu ziehen ist. Leider besteht aber auch die Gefahr, sich am narkotisierten Tier eine grobe Arbeitsweise anzugewöhnen, deren Übertragung auf den Menschen sich verbietet. Ich

bin der Ansicht, dass eine kunstgerechte Einführung schliesslich doch nur am Menschen zu erlernen ist, bei dem sie sich ganz anders gestaltet wie bei Säugetieren und dass sie bei genauer Einhaltung der später zu schildernden Methodik auch ohne weiteres erlernt werden kann. Von grösstem Werte ist selbstverständlich die persönliche Anleitung, der systematische Kursus am Lebenden, ja schon das blosse Zusehen bei der Arbeit eines geübten Endoskopikers. Wem das verschlossen ist, der übe sich unter richtiger Auswahl der Patienten (s. später) zunächst fleissig in der direkten Laryngoskopie, der Ausgangsstation für die Untersuchung der Luftwege, und warte mit der Bronchoskopie bis ihm die Gelegenheit einen tracheotomierten Patienten zuführt, an dem er ohne nennenswerte Zumutung die ersten Bronchialbaumstudien leicht und sicher ausführen kann.

Wer eine (übrigens ganz unnötige) Scheu vor dem Bronchialbaum zu überwinden hat, mag ihn sich immerhin erst einmal beim Tiere ansehen und sich davon überzeugen, dass er ein solides, ausserordentlich nachgiebiges Gebilde ist. Es eignen sich für den Versuch ganz grosse Kaninchen (mindestens 3 kg), bei denen das kleinste Rohr einführbar ist, und nicht zu kleine Hunde. Die stets anzuwendende allgemeine Anästhesie erreicht man bei Kaninchen am besten mit Skopolamin-Morphium (Morph. hydroch. 0,1, Scopolamini 0,01, Kochsalzlösung 10,0), von dem man 2 und 1 Stunde vor dem Versuch je eine Pravazspritze gibt Bei Hunden kommt man mit Injektion von 1—2 g Chloralhydrat oder mit reiner Morphiumlösung zum Ziel, von der mittelgrosse Tiere 0,1 g (!) gut vertragen (nach der Injektion erfolgt regelmäfsig Erbrechen).

Die Endoskopie wird am besten in Rückenlage ausgeführt, wobei man sich zunächst den Kehlkopf einstellt und durch den Spatel hindurch kokainisiert. Bei Hunden ist das wesentlich leichter als bei Kaninchen, während die Tracheoskopie sich beim Kaninchen dadurch vereinfacht, dass diese Tiere nicht husten.

Die Endoskopie menschlicher Leichen bietet dem Tierversuch gegenüber den Vorteil, dass man sich die (annähernd) normalen Formen und Grössenverhältnisse der einzelnen endoskopischen Bilder einprägen kann. Auch ist sie bei kleinen Kinderleichen direkt wert-

voll zur Einübung der hier oft recht schwierigen Orientierung. Für die Einführungstechnik gewinnt man bei Leichenversuchen nach meiner Erfahrung nicht viel. Bei beginnender Leichenstarre ist die Einführung nämlich sehr schwierig, wenn nicht unmöglich, nach Ablaut der Starre dagegen sehr leicht. Dem Anfänger passiert es regelmäfsig, dass er in die Speiseröhre gerät, welche bei Leichen wegen des fehlenden Speiseröhrenmund-Tonus geradezu klafft. Vortrefflich lässt sich an der Leiche das endoskopische Bild der einzelnen Bronchialabgänge studieren.

Ich schliesse dieses Kapitel mit dem Rat, den Schwerpunkt der Vorübungen auf die völlige Beherrschung des Instrumentariums zu verlegen, der ich hier mit Absicht einen grösseren Raum gewährt habe. Unsere technischen Hilfsmittel sind den kystoskopischen Intrumenten gegenüber leider ziemlich komplizierte. Dafür ist die eigentliche Endoskopie, das Sehen, Erkennen und Beurteilen meist leichter und sicherer.

Kapitel II.

Lokalanästhesie. Narkose. Sauerstoff-Inhalation.

Die Einschiebung dieses Kapitels soll dazu dienen, die Darstellung der Untersuchungsmethodik von theoretischen Erörterungen und Wiederholungen zu befreien. Es finden demgemäfs hier nur die allgemeinen Grundlagen der Anästhesie und die zu ihrer Erzeugung dienenden Hilfsmittel Berücksichtigung, während die spezielle Technik und Indikationsstellung bei den einzelnen Untersuchungsmethoden selbst abgehandelt wird.

Zu einem völligen Verzicht auf die Darstellung der allgemeinen Grundlagen dieser drei mit einander eng verwandten Hilfsmittel habe ich mich nicht entschliessen können, einmal, weil dieser sehr wichtige Abschnitt der endoskopischen Methodik bisher über Gebühr vernachlässigt ist und dann, weil hier auch für den einfachen praktischen Bedarf die Kenntnis der speziell technischen Anwendungsvorschriften nicht mehr ausreicht. Wir werden später sehen, dass bei der Bronchoskopie die örtliche und allgemeine Betäubung unter Ausnahmebedingungen zur Anwendung gelangen, bei denen die gewohnten Schemata über Dosierung und Applikation im Stich lassen und nur noch allgemeinere Überlegungen ein sicheres Arbeiten gewährleisten.

Lokalanästhesie.

1. Allgemeines.

Die Lokalanästhesie bei den direkten Untersuchungsmethoden ist ausschliesslich eine Schleimhaut-Anästhesie. Ihre Aufgabe besteht darin, unangenehme Berührungsgefühle, vor allen Dingen aber

Reflexe — Spasmen, Husten, Würgen — zu beseitigen. Analgesie, Schmerzstillung wird kaum verlangt, denn die Schmerzempfindlichkeit in Bronchien und Speiseröhre ist normalerweise eine sehr geringe und kommt bei den endoskopischen Manipulationen mit stumpfen Rohren kaum in Betracht. Gemeint ist hier natürlich der durch die spezifischen Endigungen perzipierte Oberflächenschmerz. Durch Druck und Zerrung entstehender Tiefenschmerz kann durch die Schleimhautanästhesie überhaupt nicht ausgeschaltet werden.

So gut nun die durch Injektion, Infiltration, Durchspülung etc. erzeugte Lokalanästhesie erforscht und ausgebaut ist, so spärlich und oberflächlich sind unsere Kenntnisse über die durch einfache Auftragung der wirksamen Mittel erzeugte Schleimhautanästhesie, die man allgemeiner auch die Diffusions-Anästhesie bezeichnen könnte. Die auf grobe abschätzende Empirie gegründeten Ansichten über die wirksamsten Mittel und die wirksamste Anwendungsweise, widersprechen sich derartig, dass der Versuch einer kritischen Darstellung bisher nicht lohnt. Leider konnten eigene Versuchsreihen mit genauer Fragestellung und quantitativ exakter Prüfungsmethode, welche ich der Bearbeitung übergeben habe, aus äusseren Gründen bisher nicht zu Ende geführt werden, sodass die Darstellung vorläufig nur eine sehr unvollständige und ungleiche sein kann.

Vor allen Dingen macht sich der Mangel an einwandfreien vergleichenden Versuchen über die Brauchbarkeit der zahlreichen im Handel befindlichen Ersatzpräparate des Kokain bemerkbar, bei denen zuverlässige Angaben über die relative Wirksamkeit durchaus fehlen. Die oft beschriebene Erfahrung, dass bei Anwendung eines bestimmten Mittels in wässriger Lösung von bestimmter Konzentration für gewisse Zeit „Anästhesie“ in Nase oder Rachen erzielt werden konnte, besagt nahezu gar nichts! Denn erstens handelt es sich bei der Betäubung spezifischer Reflex-Nervenendigungen um ganz etwas Anderes wie bei der Schmerzbetäubung, da die Reflexrezeptoren, falls sie nicht überhaupt mit den Druck-Endigungen identisch sind, diesen jedenfalls viel näher stehen als den Schmerz-Rezeptoren. Ausserdem aber muss man zu einer gerechten Vergleichung der Mittel, abgesehen von gleicher

Molekular-Konzentration, ihre relative Wirksamkeit, d. h. ihre anästhesierende Kraft im Verhältnis zu ihrer Giftigkeit, als Vergleichspunkt prüfen. Die Giftigkeit bei dem für Schleimhäute üblichen Anwendungsmodus ist aber für keines dieser Mittel auch nur einigermafsen festgestellt. Sie hängt durchaus von der Diffusionsgeschwindigkeit des Mittels, der Grösse der gleichzeitig resorbierenden Oberfläche und der Geschwindigkeit des Blutstromes ab, kann also mit der durch intravenöse oder subkutane Injektion festgestellten Giftigkeit niemals identifiziert werden. Eine „Maximaldosis“ im eigentlichen Sinne gibt es für die Lokalanästhetika überhaupt nicht (s. u.). Bei intravenöser Injektion kann man beispielsweise mit 0,01 g Kokain in konzentrierter Lösung ein Kaninchen sofort töten, während 0,1 g in 100 ccm Kochsalzlösung überhaupt keine Erscheinungen macht.

Exakte vergleichende Untersuchungen der reflex-lähmenden Wirksamkeit stossen noch auf die besondere Schwierigkeit, dass, abgesehen von pathologischen Fällen (Hysterie. multiple Sklerose, Bulbärparalyse, Tabes, Syringomyelie), die Reflexerregbarkeit bei verschiedenen Personen ausserordentlich stark wechselt. Bei alten Leuten ist eine herabgesetzte Reizbarkeit fast die Regel, sodass bei ihnen gelegentlich ganz ohne Anästhesie ein Rohr durch den Larynx geführt werden kann. Am reizbarsten pflegen Männer in den mittleren Jahren zu sein, welche bei den so häufigen leichten Katarrhen die doppelte und dreifache Kokain-Dosis der Frauen benötigen.

Ich muss bei dieser Sachlage und dem Mangel an eigenen speziellen klinischen Beobachtungen auf eine vergleichende Bewertung der Ersatzpräparate ganz verzichten, und mich auch bei dem Kokain auf die Wiedergabe praktischer Erfahrungen über Konzentration und Anwendungsweise beschränken. Ausdrücklich sei bemerkt, dass diese Beschränkung nicht einer Geringschätzung der Ersatzpräparate entspringt, dass ich im Gegenteil deren wissenschaftliche Prüfung für eine höchst dankenswerte Aufgabe halte.

2. Applikationsverfahren.

Als normale Anwendungsweise der im Wasser gelösten Lokalanästhetika für die direkten Untersuchungsmethoden kann nur die

Auftragung des Mittels auf die Schleimhaut in Frage kommen. Den Weg zur Nervenzelle finden die Moleküle dabei durch Diffusion durch eine mehr oder weniger dicke Schleim- bezw. Flüssigkeitsschicht hindurch und hiernach durch „Geweberesorption". Ob diese sogenannte Resorption ebenfalls eine reine Diffusion, oder eine elektive Lösung oder eine aktive Zellfunktion darstellt, ist nicht bekannt. Jedenfalls beansprucht der Vorgang eine bei verschiedenen Mitteln und verschiedenen Konzentrationen sehr verschiedene Zeit, die bei der speziellen Technik Berücksichtigung fordert.

Die Aufgabe einer rationellen, d. h. auf Einschränkung der bei den direkten Untersuchungen immer sehr grossen Kokaindosen gerichteten Anwendungsweise läuft darauf hinaus: 1. Den Weg zur Zelle möglichst abzukürzen, 2. Das Anästhetikum möglichst lange an seinen Wirkungsort zu fixieren, 3. Die Resorption möglichst auf den notwendigen Wirkungsort zu beschränken. An Stelle theoretischer Erörterungen möchte ich gleich einige praktische Versuche anführen, aus welchen hervorgeht, wie diese Aufgabe z. Zt. am besten gelöst werden kann.

Es handelt sich darum, diejenigen Faktoren aufzufinden, welche bei der Anästhesierung des Kehlkopfes die notwendige Kokainmenge herabsetzen, ohne Dauer und Tiefe zu verringern. Als geeignetes Objekt für derartige vergleichende Untersuchungen bot sich mir ein Patient mit Bronchialstenose, bei welchem ich zur Einführung von Bougies 17 mal den Kehlkopf mit Intervallen von 3—5 Tagen kokainisiert habe. Der Kranke hatte eine etwas über mittelstarke Reizbarkeit und eine mäfsige, ziemlich gleichbleibende Sekretion.

Die allgemeine Versuchsanordnung, mit der auch noch eine Reihe der später zu erörternden Dosierungsfragen beantwortet werden konnte, war folgende: Zur Bestimmung der wirklich resorbierten Kokain-Menge (R), auf die es allein ankommt, muss nicht nur die applizierte Menge (A), sondern auch der expektorierte Anteil (E) bekannt sein, bezw. aus dem Sputum festgestellt werden. Da eine einfache quantitative Reaktion auf Kokain nicht besteht, habe ich mir in folgender Weise geholfen: Die anzuwendende Kokainlösung wurde in bestimmter Konzentration mit einem blauen Farbstoff (Indigokarmin) versetzt, welcher bei guter Wasserlöslichkeit lebende Gewebe nicht färbt und sich auch aus Watte leicht auswaschen lässt. Als kolorimetrische Vergleichsflüssigkeit diente eine genau gleichkonzentrierte wässrige Lösung desselben Farbstoffes.

Die Applikationsmenge (A) liess sich unmittelbar an dem verwendeten Spray-Apparat und der Pinselspritze (s. u.) ablesen. Die Expektorationsmenge (E)

wurde kolorimetrisch in folgender Weise ermittelt: Der Patient erhielt die Weisung, den gesamten Speichel in ein Schälchen zu entleeren. Diese mehr oder weniger blaue Flüssigkeit wurde dann auf 250 ccm mit Wasser verdünnt und nach langem Schütteln solange filtriert, bis eine zur kolorimetrischen Messung ausreichende Klarheit eintrat[1]). Die Konzentration der Vergleichslösung konnte aus einer Bürette genau variiert werden, sodass sich ohne weiteres ergab, wieviel von der applizierten Farblösung wieder ausgehustet war. Da der Kokaingehalt der Farbintensität als proportional angesehen werden darf, liefert der Versuch den Wert E, aus dem sich R = A — E ergibt.

Die Versuchsreihe sollte zunächst die Frage entscheiden, welche von den beiden gebräuchlichsten Applikationsarten, der Aufpinselung und der Auftragung durch Spray, die beste Kokain-Ausnutzung ermöglicht. Benutzt wurden ein gut dosierbarer Sprayapparat mit möglichst genauer Lokalisierung auf den Larynx unter Leitung des Auges und mit Einschaltung angemessener Pausen. Andrerseits die Pinselspritze (s. u.), bei welcher der Verbrauch genau abgelesen werden kann und die Kokainabgabe aus dem Wattenpinsel eine dauernd gleichmäfsige ist.

Die Versuche ergaben bei nur sehr geringer Schwankungsbreite folgende Mittelwerte für Larynxanästhesie:

	A	E	R	
Sprayapparat:	2,0	0,72	**1,28**	Kubikcentimeter 20 %iger Kokainlösung.
Pinselspritze:	0,5	0,14	**0,36**	

Mit Worten heisst das: Die bei einer Larynxanästhesie **resorbierte** Kokainmenge ist mehr als 3mal so gross, wenn man anstelle der Pinselauftragung einen Sprayapparat verwendet.

Bemerkenswert ist an der Tabelle noch folgendes: Bei der Spray-Anästhesierung wird nur der 2,8. Teil der applizierten Kokainmenge wieder ausgeworfen, bei der Pinselmethode der 3,6. Teil. Es verdient dies um so mehr hervorgehoben zu werden, als ich auch bei dem Spray nach jedesmaliger Anwendung den Patienten zum

[1]) Die Kolorimeter-Gläser müssen bei dem Vergleich gegen einen mattweissen Hintergrund betrachtet werden, um Unterschiede in der Klarheit der Lösungen auszuschalten. Die Messung gelingt nur dann mit der nötigen Genauigkeit (etwa ± 8 %), wenn kein Blut oder gefärbter Auswurf beigemischt ist.

sofortigen spontanen Aushusten aufgefordert habe. Geschieht das nicht, so ist bei der gänzlich reizlosen Spray-Methode die Kokain-Resorption zweifellos noch eine viel grössere als in unseren Versuchen.

Die Ursache für diese Ergebnisse liegt auf der Hand. Einmal kann ein zerstäubtes Arzneimittel niemals ganz auf den notwendigen Anwendungsbereich begrenzt werden. Dazu kommt weiter, dass die oberflächlich aufgeschwemmte Lösung nur langsam durch den die Gewebe bedeckenden, zähen Schleimüberzug hindurchdiffundiert, sodass Zeit zu weitgehender Verschleppung bleibt. Endlich besteht noch die Unsicherheit über den jeweiligen Stand der Anästhesie, das Übergehen höherer Abschnitte zugunsten von tieferen, welche längst die genügende Dosis erhalten haben, usw.

Die Überlegenheit der Pinselauftragung über die Spray- und Spritzen-Methode lässt sich in 3 Sätzen zusammenfassen:

1. Es kann mit geringeren Mengen eine rasche Wirkung erzielt werden, weil der Pinsel das sonst von Schleim bedeckte Gewebe direkt berührt.
2. Die Lokalisation kann (auch an überhängenden oder für das Spritzenrohr nicht direkt zugänglichen Stellen) streng durchgeführt werden, sodass jede unnötige Verbreitung des Kokains vermieden wird.
3. Die Applikation durch Pinsel gibt eine fortlaufende Kontrolle über den erzielten Wirkungsgrad, so dass eine sichere schrittweise Anästhesie mit dem Minimum von Kokain durchführbar ist.

Ich habe diese Versuche ausführlich geschildert, weil die Spray- und Spritzen-Anästhesierung zur Zeit noch vorherrschend ist und auch bei den direkten Untersuchungsmethoden Anwendung gefunden hat, obwohl hier die unter Umständen bis zu einer Stunde und länger reichende Dauer des Eingriffes und die ganz ungewöhnlich grosse räumliche Ausdehnung der Lokalanästhesie äusserste Sparsamkeit mit dem toxischen Mittel zur Pflicht machen. Das Vorurteil, dass die Pinselung den Patienten zu sehr belästigt, ist demgegenüber nicht berechtigt. Wir werden bei der speziellen

Methodik sehen, dass sich auch auf diesem Wege eine Larynxanästhesie ohne oder mit so wenig Husten erzielen lässt, dass man den Kranken sogar zur regelmäfsigen spontanen Expektoration des Kokainüberschusses auffordern muss.

In der Killianschen Klinik war das Pinselverfahren schon vor meiner experimentellen Begründung als das einzig rationelle in Gebrauch. Immerhin hatten die gewöhnlichen, an Kehlkopfsonden oder Watteträger angedrehten Wattepinsel noch gewisse Nachteile: Sie lassen beim ersten Aufdrücken die Hauptmenge der Lösung auslaufen und überziehen sich mit einer zähen Schleimschicht, welche bei der weiteren Anwendung nur noch Spuren von Kokain durchtreten lässt, ein Verhalten, das ich mit gefärbten Lösungen genau untersucht habe. Bei jeweils einmaliger Anwendung einer grösseren Reihe von festen Pinseln ist die Abgabe wohl eine gleichmäfsigere, doch verliert man dabei wegen der unkontrollierbaren Rückstände jede Übersicht über den wirklichen Kokainverbrauch.

Ich habe aus diesen Gründen ein kleines, als Pinzelspritze bezeichnetes Instrument anfertigen lassen, welches bei sehr gleichmäfsiger Kokainabgabe eine stete Dosenkontrolle zulässt und die Anfertigung zahlreicher Pinsel erspart. Das Instrument (Fig. 47, S. 148) besteht aus einer 2 ccm fassenden graduierten Rekordspritze, an welche ein nach Art von Kehlkopfsonden gebogenes und zwei grade Ansatzrohre von 25 und 35 cm Länge angeschraubt werden können. Die Enden der Rohre sind siebartig durchlöchert und haben Schraubengewinde zum Andrehen der Watte. Man füllt die Spritze am besten so, dass man den Stempel ganz herauszieht, den kleinen Abflusshahn schliesst und die Kokainlösung von oben eingiesst bis etwa zum Teilstrich 0. Dann setzt man noch etwa $^1/_{10}$ Adrenalinlösung zu, führt den Stempel ein und mischt durch Umkehren. In dieser Stellung wird der Hahn geöffnet und der Stempel soweit eingeschoben, bis die angedrehte Watte von der Lösung durchtränkt ist oder bis der Spritzenstempel den Teilstrich 0 erreicht hat. Im letzteren Falle gibt die Skala unmittelbar den jeweiligen Kokainverbrauch an.

Ich habe die Spritze absichtlich nicht mit Arretierungs-Schraube versehen, denn ich betätige den Spritzenstempel nicht während des

Pinselns, sondern nehme die Neufüllung der Watte je nach Bedarf ausserhalb in den Pausen vor. Nur bei Verwendung der Bronchial-Ansätze kann ein Ausspritzen während der Einführung angezeigt sein,



Fig. 47. Pinselspritze für Larynx und Bronchialbaum nach Brünings.

da man mit dem Pinsel nicht gern in der unmittelbaren Umgebung von Fremdkörpern arbeitet. Genauere Anweisungen werden bei der speziellen Technik gegeben. (Ein nicht verbrauchter Kokainrest

kann eventuell in der Spritze verbleiben. Die Ansatzrohre müssen beim Reinigen jedesmal durchgespült werden, da sie krystallisierendes Kokain verstopfen kann.)

Die Pinselspritze hat sich praktisch auch dadurch als sehr brauchbar erwiesen, dass sie die Sorge um eine genügende Zahl von Kokainpinseln und deren eventuell notwendige Erneuerung während der Operation erspart. Auch lässt sich bei auswärtigen Arbeiten das Kokain bequem in der Spritze selbst mitführen. Die Kokainersparung ist bei dem Fortfall der Pinselrückstände eine weitgehende, die Dosierung sehr genau.

3. Dosierung.

Das Kokain gehört, wie alle Narkotika, zu den Mitteln, deren spezifische Zellwirkung nicht auf einer stabilen chemischen Bindung, sondern auf einem reversiblen Vorgang, und zwar einer elektiven Lösung beruht. Eine Maximaldosis ist deshalb bei solchen Mitteln kaum anzugeben, weil ihr Wirkungsgrad von der jeweils im Blute vorhandenen Konzentration abhängt. Diese ist aber ihrerseits von dem Verhältnis der Einfuhr zur Ausfuhr, der Resorptions- und Exkretionsgeschwindigkeit abhängig, welches nur vorübergehend konstant sein kann.

Als Maximaldosis für das salzsaure Kokain werden ohne jede Berechtigung 0,05 g angegeben. Es ist das die Menge, welche ein kleiner mit 5 Tropfen einer 20 %igen Lösung getränkter Wattepinsel enthält, und welche bei vielen unserer Untersuchungen um mehr als das 10fache überschritten wird. Das ist auch erlaubt, solange man bestimmte Formen der Anwendung einhält, von denen gleich die Rede sein wird. Ob eine wirkliche Idiosynkrasie gegen Kokain vorkommt, lassen die besten Kenner der Lokalanästhesie unentschieden. Auffallend ist mir, dass bei den äusseren Injektionsanästhesien der mit grossen Dosen arbeitenden Chirurgen beträchtliche Überempfindlichkeiten nie beobachtet werden, sodass Braun solche gar nicht anerkennt. Viele der auf unserem Gebiet beobachteten angeblichen Kokain-Todesfälle, bei welchen die Lähmung unmittelbar nach der Anwendung des Mittels eintrat, dürften sich nur auf reflektorischem Wege erklären lassen. Immer-

hin bleibt, namentlich nach Anästhesierung der Nasenmuscheln, noch eine Reihe akuter mehr oder weniger schwerer Kokainvergiftungen bestehen, bei denen die geringe Menge des angewendeten Giftes zu der Annahme einer Art von Idiosynkrasie nötigt, wenn auch hier wieder der Ort der Anwendung (Nähe der grossen Zentren) und seine physiologische Bedeutung (rezeptorische Endstation lebenswichtiger Reflexe) eine gesonderte Beurteilung verlangt.

Kinder besitzen dem Kokain gegenüber die bei allen Narkoticis zu beobachtende gesteigerte Empfänglichkeit bei stark verminderter Toleranzbreite. Die Anwendungsregeln müssen deshalb hier ganz besonders streng gehandhabt und die Konzentration bis auf höchstens 10% herabgesetzt werden. Auch sollte beim Kinde die relativ harmlose Chloroformnarkose in allen den Fällen, wo sie Kokain-sparend wirkt, herangezogen werden. Es scheint ferner, dass von den Ersatzpräparaten namentlich das Novocain eine bei Kindern in vielen Fällen ausreichende Wirkung besitzt. Wenigstens liegen viele derartige Angaben vor.

Wenn es nun für das Kokain eine Maximaldosis im eigentlichen Sinne selbst bei der intravenösen Injektion nicht gibt, so kann von einer solchen bei der Anwendungsweise auf Schleimhäuten schon gar nicht die Rede sein. Wir werden später sehen, dass die verschiedensten Umstände die Aufstellung eines Schemas hier ganz unmöglich machen. Selbstverständlich darf diese Dosierungsunsicherheit nicht zu einem fahrlässigen Gebrauch verleiten, sondern verpflichtet uns im Gegenteil, bei jeder direkten Untersuchung alle zur Vermeidung einer gefährlichen Dosis dienenden Hilfsmittel heranzuziehen. Als solche kommen ausser der in dem vorhergehenden Abschnitt besprochenen Applikationsweise in Betracht: Herabsetzung der Resorptionsgeschwindigkeit durch Nebennierenextrakt, Verlängerung der Wirkungsdauer durch Kolloide, Kombination mit Kokain-sparenden allgemeinen Anästheticis und einiges Andere.

Über die Verlangsamung der Resorptionsgeschwindigkeit auf Schleimhäuten durch Adrenalinzusatz liegen keine Versuche vor. Beim Tier rückt die tödliche Subkutandosis unter Beimischung von

Nebennierenextrakt um ein Mehrfaches hinauf. Um wenigstens einen schätzungsweisen Überblick — der noch durch quantitativ exakte Experimente vervollständigt werden wird — über die Wirkung bei der üblichen Schleimhaut-Anästhesie zu bekommen, habe ich folgende Versuche angestellt:

Erster Versuch: Bei dem gleichen Patienten wurde in einer Reihe von Kehlkopfpinselungen mit 20%iger Kokainlösung eine wechselnde Menge von Adrenalinum sytheticum in Substanz zugesetzt, sodass Konzentrationen von 0,0, 0,1 und 0,25 Promille entstanden. Die Resorptionsmengen (R) gibt folgende Tabelle wieder:

Adrenalingehalt in Promille:	0,0	0,1	0,25
Resorptionsmenge des Kokain:	0,35	0,36	0,41

Die Unterschiede dieser Zahlen sind so gering, dass trotz der erheblichen Fehlergrenzen ein wesentlicher Einfluss des Adrenalinzusatzes ausgeschlossen werden kann. Bei näherer Überlegung ist das nicht verwunderlich, denn das Adrenalin kann ja auf den Entstehungsmechanismus der Zellbetäubung keine erhebliche Einwirkung haben, wohl aber auf deren zeitlichen Ablauf durch Beeinflussung der das Mittel fortschaffenden Blutzirkulation. Einen solchen Einfluss konnte ich, wenigstens qualitativ, durch eine zweite Versuchsreihe leicht nachweisen.

Zweiter Versuch: Der oben erwähnte Patient vertrug die durch den Larynx geschobene Bougie bei reiner Kokain-Anästhesie nur etwa 15—20 Minuten, bei 0,1 Promille Adrenalinzusatz 25—35 Minuten. Eine weitere Verlängerung dieser Zeit durch Zusatz von 0,25 Promille war nicht zu erzielen.

Es ist bedauerlich, dass das Adrenalin bei der Schleimhaut-Anästhesie das „Plateau“ der Betäubungskurve nicht so ausgiebig verlängert, wie bei der subkutanen Anwendung. Der Grund wird darin liegen, dass auf der Schleimhaut die Adrenalinwirkung selbst nur eine relativ flüchtige ist. Wenn man sie verlängern oder ohne erneute Kokainapplikation wiederholen könnte, würde damit wahrscheinlich auch die örtliche Betäubung entsprechend an Dauer gewinnen.

Von den Mitteln, welche uns zur Verlängerung einer örtlichen Arzneiwirkung zu Gebote stehen, habe ich ausser Adrenalin noch den Kolloidzusatz geprüft. Dass die Resorptionsgeschwindigkeit durch Zusatz sehr viscöser, mucilaginöser Kolloide verzögert werden kann, ist aus der Erhardschen Medullar-Anästhesie mit Gummizusatz bekannt. Bei den Schleimhäuten kann sich zu dieser Wirkungsweise noch der günstige Umstand gesellen, dass sehr zähe Lösungen länger an Ort und Stelle haften, als wasserdünne Flüssigkeiten.

Geprüft habe ich einen Zusatz von Gummi arabicum und Traganth in Mengen von 5 und 10 %. Ihre Wirkung auf die Betäubungsdauer ist eine sehr ausgesprochene, doch verzichte ich hier auf die Wiedergabe von Zahlen, weil ich die Versuche aus anderen Gründen abbrechen musste: Die dicken, klebrigen Lösungen verschmieren Gläser, Rohre und Instrumente derart, dass ihre Anwendung in der Praxis nicht durchführbar ist. Leider scheint es ein von diesen Nachteilen freies Mittel, welches das Kokain für längere Zeit an den Wirkungsort bindet, nicht zu geben, sodass wir uns mit Nebennierenpräparaten behelfen müssen.

Über die oben an dritter Stelle genannte Frage: in welchem Maſse der Kokainverbrauch durch vorbereitende Verabreichung von Kodein, Morphin und Brom herabgedrückt werden kann, habe ich keine eigenen Versuche anstellen können. Es sollte dies da, wo Gelegenheit zu häufiger Untersuchung des gleichen Patienten besteht, nachgeholt werden. Ein merklicher Einfluss dieser Mittel ist namentlich beim Morphin und zweifellos auch beim Kodein vorhanden, welches in der Killianschen Klinik bei besonders reizbarem Atemtraktus häufig mit Erfolg gegeben wurde. Es empfiehlt sich, diese Hilfsmittel in allen den Fällen heranzuziehen, in welchen das Kokain schlecht anspricht oder eine bedenkliche Dosenhöhe erreichen würde. Bei der speziellen Methodik werde ich darauf zurückkommen.

Ein praktisch wichtiger Feind prompter Kokainwirkung ist die vermehrte Sekretion. In den oben angeführten Versuchen über die expektorierte Kokainmenge habe ich jedesmal auch die Menge von Sputum festgestellt, mit welcher das nicht resorbierte Kokain ausgeworfen wurde. Es ergab sich, dass bei gesteigerter Sekretion die Werte von A und E sehr stark in die Höhe gehen und dass auch E wesentlich über dem Durchschnitt liegt. Mit anderen Worten: Die vermehrte Sekretion verlangt einen bis um das Mehrfache gesteigerten Kokainaufwand, weil das Mittel in dem Sekret stark verdünnt und zum grösseren Teil mit ihm nach aussen entleert wird. Dass auch die Resorptionsmenge sich etwas vergrössert, mag daher rühren, dass die Sekretmassen bei der Expektoration unnötig weit verschleppt werden.

Die Kenntnis dieser Tatsachen ist praktisch wichtig, weil sie zeigen, dass bei den grossen Sekretionsverschiedenheiten eine einheitliche schematische Kokaindosierung ein Unding ist. Wir hatten einen Patienten in bronchoskopischer Behandlung, dem von anderer Seite zum gleichen Zweck häufiger bis zu 15 Pinseln 20%iger Kokainlösung einverleibt waren. Das ist die 50fache sogenannte Maximaldosis! Ich konnte später feststellen, dass dieser Mann schon bei 0,35 ccm wirklich resorbierter 20%iger Kokainlösung — etwa dem 30. Teil der obigen Menge — regelmäfsig subjektive und objektive Zeichen von Kokainvergiftung (Geschwätzigkeit, Excitation) bekam. Nur die allerdings ganz enorme Auswurfsmenge hatte ihn vor schwerer Vergiftung geschützt.

Es erhebt sich dabei die Frage, ob wir bei sehr starker Sekretion im Interesse einer besseren Kokaindosierung prophylaktisch Atropin geben sollen, wie dies von Ingals und Guisez aus anderen Gründen (Erleichterung der Untersuchung) empfohlen ist. Ich glaube, dass hier die Anschauung Killians mafsgebend ist, der die Kombination der verschiedenartigsten in ihrer Wechselwirkung unkontrollierbaren Nervengifte verwirft.

Die zum Zweck der Bougierung ausgeführte regelmäfsige Kokainisierung des gleichen Patienten gab mir endlich Gelegenheit, noch eine andere Frage zu prüfen: Die Abhängigkeit der resorbierten Kokainmenge von der Tageszeit oder, was wohl als das Wesentliche zu betrachten ist, von der Magenfüllung. Das Ergebnis war, dass bei gefülltem Magen der resorbierte und vor allen Dingen der expektorierte Kokainwert erheblich höher ausfiel. Der Grund wird darin zu suchen sein, dass während der Verdauungsarbeit nicht nur die Sekretion, sondern auch die Reizbarkeit der Schleimhäute gesteigert ist. Es erschwert das für den Arzt und Kranken die Untersuchung derartig, dass man sie ohne zwingenden Gegengrund nur bei nüchternem oder ausgespültem Magen vornehmen sollte.

Dass erhöhte Reizbarkeit überhaupt eines der grössten Untersuchungshindernisse ist, werden wir später noch sehen. Bei entzündeten Schleimhäuten und der damit verbundenen Hyperämie kann die Kokainwirkung infolge der ausserordentlich gesteigerten

Resorptionsgeschwindigkeit ganz versagen. Auch Adrenalin vermag hieran nicht viel zu ändern, da es die Entzündungshyperämie kaum beeinflusst.

Die sehr wechselvollen Erscheinungen der akuten Kokainvergiftung können hier nicht geschildert werden. Wichtig ist die stete Überwachung des Sensoriums und des Pulses und die Beachtung etwaiger parästhetischer Sensationen, namentlich in den Händen. Als Antidot gilt mit zweifelhaftem Recht das Amylnitrit, für dessen erweiternde Wirkung auf die Gehirngefässe in den meisten mit Hirnhyperämie einhergehenden Fällen keine rechte Indikation vorzuliegen scheint. Wichtiger ist jedenfalls die rechtzeitige symptomatische Behandlung mit Excitantien, unter denen mir bei der so häufig mit der Kokain-Vergiftung verbundenen Gefäss-Paralyse dem Adrenalin eine hervorragende Bedeutung zuzukommen scheint (vergl. die Anmerkung auf Seite 173).

Narkose.

Wenn bei der Darstellung der allgemeinen Grundlagen der Lokalanästhesie das Applikationsverfahren und die Dosierungsfrage einen breiten Raum einnehmen mussten, so kann ich mich in dieser Beziehung bei der Narkose kurz fassen, da es sich hier um allgemein anerkannte Methoden handelt. Um so eingehender muss dafür die Indikationsstellung besprochen werden, in der noch die grössten Meinungsverschiedenheiten herrschen.

Die Gründe für diese Meinungsverschiedenheiten sind verschiedener Natur. Neben prinzipiellen Unklarheiten in der Indikationsstellung spielt die allgemeine Stellung des Untersuchers den narkotischen Mitteln gegenüber eine unverkennbare Rolle. So wird der durch ständige Übung mit der Handhabung der Narkose vollständig vertraute Chirurg in ihrer Anwendung freigiebiger sein als der Laryngologe, der auch mit seiner kunstgerechten Beherrschung der Lokalanästhesie der allgemeinen Betäubung viel eher entraten kann. Dazu kommt noch, dass die direkten Untersuchungsmethoden weiten Spielraum für die verschiedenen Ansichten darüber bieten, was die ärztliche Tätigkeit dem Kranken an Schmerz und Angst

zumuten darf. Denn die direkten Untersuchungen und Operationen lassen sich sämtlich ganz ohne örtliche und allgemeine Betäubung durchführen, — ebensogut wie die Amputationen im Mittelalter. Allerdings gelingt dies bei weniger kräftiger Assistenz nur bei Kindern. Das Argument, dass die Endoskopie der Luft- und Speisewege nur dann Bürgerrecht unter den klinischen Untersuchungsmethoden finden wird, wenn sie prinzipiell ohne Narkose durchgeführt werden kann, ist ebenso unrichtig, wie der übertrieben narkosefreundliche Standpunkt mancher englischer und amerikanischer Spezialärzte. Die Wahrheit liegt in der Mitte, in einer dem Einzelfall genau angepassten

1. Indikationsstellung.

Um zu einer begründeten Indikationsstellung zu gelangen, muss man sich darüber klar werden, was die Narkose bei den direkten Untersuchungen für den Patienten und für den Operateur leistet und was sie nicht leistet. Mehr oder weniger klar definierte Schwierigkeiten bei der Rohreinführung durch Chloroform beiseite schaffen zu wollen, ist fehlerhaft, denn das Mittel ist nicht dazu da, Lücken in der Untersuchungstechnik auszufüllen und hat nicht die Eigenschaft, die Hauptschwierigkeiten gefahrlos zu beseitigen. Ja, man kann in einem gewissen Sinne sagen, dass nur der zur Narkose berechtigt ist, der auch ohne sie zu untersuchen versteht. Denn für den Anfänger sind die Empfindungen des Patienten ein wichtiger Wegweiser für die Richtigkeit und Ungefährlichkeit seines Vorgehens. Allerdings gilt diese Anschauung in vollem Umfange nur bei der Benutzung meines bronchoskopischen Instrumentariums, bei welchem die Einführung der kurzen hell erleuchteten Röhrenspatel so erleichtert ist, dass die aus der Einführungsschwierigkeit der früheren Rohre entspringenden Narkose-Indikationen fortfallen.

Man kann die Schwierigkeiten, welche sich der Einführung eines starren Rohres durch Reaktion des Patienten entgegenstellen, schematisch in 3 Gruppen einreihen.

1. Reflektorische Abwehrbewegungen,
2. Reaktionen auf Druck- und Zerrungsschmerz,
3. Psychische Reaktionen (Angst etc.).

In jedem Falle hat man sich darüber klar zu werden, welche von diesen 3 Schwierigkeiten vorliegen und ob zu ihrer Beseitigung die Narkose angezeigt ist. Es ist kaum möglich, diese Überlegung durch ein allgemeines Schema zu ersetzen, doch möchte ich versuchen, wenigstens einige der wichtigsten Regeln zusammenzustellen.

1. Reflektorische Abwehrbewegungen.

Ich habe in dieser Zusammenstellung absichtlich die Reflexe an erster Stelle genannt, um zu betonen, dass sie keine Indikation für die Narkose abgeben. Die Inhalations-Narkose wirkt, wie jedes das Grosshirn ausschaltende Experiment innerhalb der Narkosebreite nicht herabsetzend, sondern steigernd auf die Reflexerregbarkeit. Im Stadium der Reflexlähmung fängt jede Narkose an, gefährlich zu werden. Es war dies schon für v. Miculicz der Grund, auf die Inhalationsnarkose zu verzichten und an ihre Stelle — vor der Kokainzeit — übermaximale Morphiuminjektionen zu setzen, mit denen er schliesslich eine relative Reflexlosigkeit erreichte. Auch heute, wo wir in der glücklichen Lage sind, den Reflexbogen fast immer in ausreichender Weise durch örtliche Kokainanwendung unterbrechen zu können, hat dieses Hilfsmittel noch seine Bedeutung, namentlich dann, wenn es sich darum handelt, gleichzeitig Schmerz und psychische Reaktion zu mildern. Doch werden wir dabei immer hinter der Maximaldosis zurückbleiben können und bei den Reflexen des Atemtraktus das Morphin vorteilhaft durch grosse Kodeindosen ersetzen.

Der Morphium-Scopolamin-Dämmerschlaf, welcher beispielsweise bei schmerzhaften Kystoskopien vortreffliche Dienste leistet, eignet sich für unsere Untersuchungen garnicht. Er liefert — und darauf gründet sich ja gerade seine Anwendung in der Geburtshilfe — nur Analgesie bei erhaltenen, ja gesteigerten Reflexen und er beraubt dazu den Patienten der Fähigkeit, in kritischen Augenblicken durch Willensanstrengung den Reflex zu unterdrücken.

Bleibt also die Lokalanästhesie das souveräne Mittel gegen Reflexerregbarkeit, so soll man doch auch die Hilfsmittel früherer laryngologischer Zeiten nicht ausser Acht lassen. Bekanntlich suchten

vor Anwendung des Kokains manche Operateure den Patienten dadurch für endolaryngeale Eingriffe vorzubereiten, dass sie ihn tagelang möglichst tief den Finger in den Hals einführen liessen. In ähnlicher Weise kann man sich eine direkte Untersuchung erleichtern, wenn man sie nicht gleich in der ersten Sitzung zu erzwingen sucht, sondern den Kranken allmählich an die Einführung von Spateln, Niederdrücken des Zungengrundes, Kehlkopfpinselungen usw. systematisch gewöhnt.

Ein anderes Mittel macht von dem physiologischen Gesetz Gebrauch, dass Reflexe durch starke psychische Inanspruchnahme gehemmt werden können. Die Sugestibilität ist ja individuell sehr verschieden, sicher aber wird bei jedem Menschen der Hustenreiz gemildert, wenn man ihm energisch versichert, dass er ihn durch regelmäfsige tiefe Atemzüge überwinden könne. Der reflektorische Schluss des Speisenröhrenmundes lässt sich — ausser durch geduldiges Zuwarten — am besten durch regelmäfsige Schluckbewegungen hemmen, welche ebenso wie regelmäfsige Atemzüge, antagonistisch auf den Würgreflex wirken.

Bei der Bekämpfung der Reflexerregbarkeit kann schliesslich auch die Lagerung des Patienten von Wichtigkeit sein. Sitzende Stellung erleichtert namentlich dann die Untersuchung, wenn die Bronchien viel Sekret enthalten, welches beim Liegen nach oben fliesst und zu unaufhörlichem Husten reizt. Ebenso günstig wie vollständige Magenentleerung wirkt in diesen Fällen eine möglichste Entleerung der Lunge: Der Patient wird einige Zeit vor der Untersuchung mit erhöhtem Becken auf die gesunde Lungenseite gelagert, sodass das Sekret aus dem erkrankten Bronchialbaum abfliessen und ausgehustet werden kann. Über die Vermeidung von Reflexen durch den bei eingeführtem Rohr sich ansammelnden Speichel wird bei der speziellen Methodik die Rede sein.

2. Die Reaktionen auf Druck- und Zerrungsschmerz

verlangen eine ganz andere Auffassung und Behandlung als die Reflexstörungen. Die Schleimhautanästhesie hilft nur wenig gegen den schmerzhaften Druck, welcher bei schwer autoskopierbaren (s. u.) Personen auf den Zungengrund ausgeübt werden muss, und ebenso

wenig gegen die Zerrung am Speiseröhrenmund bei schwierigen Oesophagoskopien. Hier ist der Punkt, wo die allgemeine Narkose die Methode der Wahl bleiben muss, wo kein Schema, sondern verständnisvolles Abwägen des einzelnen Falles am Platze ist.

Es schadet den Endoskopien der Luft- und Speisewege in ihrem Wettbewerb mit anderen klinischen Untersuchungsmethoden weniger, wenn sie 10mal die Narkose nötig machen als wenn sie 1mal in einen psychischen oder gar körperlichen Gewaltakt ausarten. Die Indikationsstellung liegt bei ihnen nicht anders, als in der heutigen Medizin überhaupt: Wenn schon wichtige Palpationsbefunde von unvermeidlicher Schmerzhaftigkeit in Narkose erhoben werden — mit welchem Recht will man sie da einer therapeutischen Endoskopie verweigern, bei welcher der Operateur mehr als anderswo auf ein ruhiges Operationsfeld rechnen muss, wenn nicht der Erfolg seiner Arbeit in Frage gestellt und der Kranke gefährdet werden soll.

In Fällen besonders geringer Autoskopierbarkeit (s. später) ist auch zu berücksichtigen, dass schon eine leichte Narkose das Haupt-Einführungshindernis, den Zungenwiderstand, erheblich herabsetzt, doch treten bei leichter Betäubung wieder neue Schwierigkeiten durch die Reflexsteigerung (Würgen und Brechen) ein.

Die Bronchoskopie und namentlich die Oesophagoskopie stellen so erhebliche Anforderungen an die Bereitwilligkeit des Kranken, dass man ihn in jedem Fall von der Wichtigkeit, Notwendigkeit und Ungefährlichkeit der Untersuchung überzeugen und, wenn angängig, in der Narkosefrage mitbestimmen lassen soll. Schon dadurch lässt sich bei Erwachsenen viel gegen

3. Psychische Reaktionen,

gegen Angst und Aufregung ausrichten. Wirksamer noch ist die Aussage eines bereits untersuchten Patienten, und endlich die Versicherung, dass die Einführung des Rohres nur versuchsweise ausgeführt und sofort unterbrochen wird, wenn der Patient — etwa durch Handaufheben — dazu auffordert. Löst man dann sein Versprechen prompt ein, selbst wenn das Rohr kaum im Munde gewesen

sein sollte, so gewinnt der Kranke derartig an Zutrauen, dass nach einem energischen Appell an die Standhaftigkeit oft schon der nächste Versuch glückt. Man reicht mit einem solchen Verfahren unendlich viel weiter als wenn man versucht, über die tatsächlichen Unannehmlichkeiten hinwegzutäuschen.

Natürlich gilt das alles nur für Kranke, welche der vernünftigen Vorstellung einigermafsen zugänglich sind. Bei Kindern liegt die Narkosefrage ganz anders.

Generelle Regeln lassen sich da auch für die einzelnen Altersstufen kaum mehr aufstellen. Wenn von 8—10 Jahren aufwärts schon die für Erwachsene geltenden Gesichtspunkte heranzuziehen sind, so hat man andrerseits in dem Bereich von etwa 4—8 Jahren damit zu rechnen, dass eine gewaltsame durchaus sichere Fixierung schwer durchführbar ist und dass die Kokaingefahren denen der Narkose gegenüber mit abnehmenden Alter steigen. Ich glaube deshalb, dass man in diesen Jahren für die Bronchoskopie und Oesophagoskopie am sichersten mit allgemeiner Anästhesie und möglichster Einschränkung des Kokainverbrauchs zum Ziele kommt. Autoskopie und untere Bronchoskopie ist selbstverständlich in örtlicher Anästhesie oder auch ohne diese ausführbar. Bei Säuglingen endlich, bei denen auch die Frage nach der Berechtigung einer psychischen Vergewaltigung nicht besteht, wird man wohl ausnahmslos auf das letztere Verfahren angewiesen sein.

2. Kontraindikationen.

Als Kontraindikationen gelten zunächst die der allgemeinen Narkose überhaupt, ganz besonders aber diejenigen von Seiten des Herzens und der Atmung.

Die Bronchoskopie, ja schon die direkte Laryngoskopie stellt durch Auslösung der Reflexe und durch direkte mechanische Einwirkungen so hohe Anforderungen an die Leistungsfähigkeit des Atmungsmechanismus, dass bei schon vorhandener Insuffizienz jede narkotische Schwächung gefährlich ist. Es macht sich das schon bei Fremdkörpern bemerkbar, welche einen Hauptbronchus vollständig

verlegen, in erster Linie aber bei allen hochgradigen Stenosen des Kehlkopfes und der Luftröhre. Erhebliche Dyspnoe ist eine strikte Kontraindikation, wenn nicht für die direkte Untersuchung überhaupt, so doch für die Anwendung der Narkose. Bei Kindern ist schon in leichten Fällen grösste Vorsicht am Platze. Man richte sich immer auf Tracheotomie und Sauerstoffatmung ein!

Die allgemeinen Gegenanzeigen der Narkose können hier übergangen werden, nur sei erwähnt, dass sie im relativen Indikationsgebiet der direkten Untersuchung nicht selten eine Kontraindikation für diese selbst einschliessen. So wird man, um ein Beispiel zu nennen, bei alten Leuten auf die endoskopische Feststellung eines klinisch ziemlich sicheren Speiseröhrenkrebses in den Fällen überhaupt verzichten, wo die Oesophagoskopie ohne Narkose besonders schmerzhaft ist.

3. Statistisches.

Die eingehende Behandlung der Narkosefrage geschah, weil sie zur Zeit noch kontrovers ist und in der Tat auch verschiedenen Anschauungen Raum lässt. Nicht etwa, weil sie in der Praxis der Endoskopie eine so sehr wichtige Rolle spielt. Wenn man allerdings die bis 1907 reichende Statistik Gottsteins über bronchoskopisch behandelte Fremdkörper liesst, gewinnt man zunächst den Eindruck, dass der Eingriff in mehr als 50% aller Fälle eine allgemeine Betäubung erfordert. Es wurde nämlich bei 46 oberen Bronchoskopien 26mal, bei 47 unteren gar 29mal narkotisiert!

Das Verhältnis der Narkosezahlen bei oberer und unterer Methode zeigt nun aber schon, dass die Statistik einer besonderen Deutung bedarf. So hat schon Gottstein bei der abnorm hohen Narkoseziffer der unteren Bronchoskopie mit Recht angenommen, dass hier die allgemeine Betäubung fast immer zum Zweck der Tracheotomie ausgeführt wurde. Ferner ist zu bedenken, dass mehr als die Hälfte aller Patienten das 12. Jahr nicht erreicht hatte. Rechnet man diese sowie die nicht verwertbaren Fälle von unterer Bronchoskopie ab, so erhält man ein etwas anderes Bild: Die Narkose wurde dann

nur noch in 29 % der Fälle von oberer Fremdkörper-Bronchoskopie bei Kranken über 12 Jahren angewendet.

Zweifellos ist auch diese Zahl im Vergleich zu der unten angefügten Statistik der Killianschen Klinik noch sehr hoch. Man muss zu ihrer Erklärung teils mangelhafte Übung, vor allem aber ein schwer zu handhabendes Instrumentarium heranziehen. Ich glaube nicht fehl zu gehen, wenn ich von der Verwendung unserer neuen Hilfsmittel einen weitgehenden Rückgang der Narkoseziffer erwarte.

Um ein zutreffenderes Bild von der praktischen Bedeutung der Narkose bei richtiger Indikationsstellung zu geben, stelle ich hier noch eine kleine Statistik über ihre Häufigkeit — oder Seltenheit — bei den in den letzten Jahren in der Killianschen Klinik ausgeführten direkten Untersuchungen und Operationen auf.

Es ist bei den Zahlen zu berücksichtigen, dass es sich nur um klinische Fälle handelt. Alle an geübten Personen zu Lehr- und Demonstrationszwecken vorgenommenen Endoskopien sind nicht in Rechnung gesetzt. Dagegen ist wohl bei den meisten Untersuchungen die Dauer des Eingriffes durch Demonstration vor Ärzten oder vor versammelter Klinik verlängert. (Die Zahlen für untere Tracheo-Bronchoskopie sind wegen zu geringer Anzahl von Fällen unsicher oder ganz ausgelassen.)

Art der Untersuchung:	Narkose in % der Fälle:		
	Über 10 Jahre	Unter 10 Jahre	Überhaupt
Direkte Laryngoskopie	0	57	18
Obere Tracheoskopie	0	100	4,4
Ob. Tracheo-Bronchoskopie	3	100	22
Untere Tracheoskopie	0	0	0
U. Tracheo-Bronchoskopie	?	?	(6)
Direkte Hypopharyngoskopie und Oesophagoskopie	3	90	6,5

Man erkennt aus der ersten Vertikalreihe der Tabelle, dass bei Erwachsenen — zu denen hier schon die Kinder über 10 Jahre gerechnet sind — die allgemeine Narkose nur sehr selten und nur bei der oberen Bronchoskopie und bei der Oesophagoskopie zur Anwendung kam. Es handelte sich in diesen Fällen meist um ängst-

liche Kinder oder um Patienten mit einem schmerzhaften Untersuchungshindernis.

Die mittlere Reihe zeigt, dass wir bei kleinen Kindern — die meisten sind unter 6 Jahren — fast regelmäfsig Narkose anwenden, und zwar oft auch schon bei der direkten Laryngoskopie, sofern ein direkter Eingriff beabsichtigt war. Es ist anzunehmen, dass durch das Gegendruck-Verfahren (s. u.) auch in diesen Fällen die Narkose sich einschränken lässt.

Aus der letzten Kolonne endlich ergibt sich, dass unter Berücksichtigung aller Fälle die Narkose prozentual am häufigsten bei der oberen Bronchoskopie vorkommt, eine Tatsache, die sich gegenüber der Oesophagoskopie durch die Häufigkeit der Bronchial-Fremdkörper bei Kindern erklärt. Das zunächst überraschende Ergebnis, dass auch die Gesamtzahl der direkten Laryngoskopien einen beträchtlichen Narkose-Prozentsatz aufweist, liegt daran, dass die direkte Inspektion bei kleinen Kindern meist die einzige Möglichkeit der Laryngo-Tracheoskopie (erschwertes Dekanulement!) und der Larynxoperation darstellt.

4. Narkosetechnik.

Von den verschiedenen Formen der allgemeinen Anästhesie kommt für die direkten Untersuchungen zur Zeit nur die Inhalationsnarkose mit Chloroform oder Äther in Betracht. Ätherrausch und Chloräthyl-Betäubung dürften wegen ihrer geringen Dauer auch für kurze Laryngoskopien nicht geeignet sein, und die sonst für unseren Zweck sehr bequeme Chloroformierung vom Mastdarm aus musste bekanntlich wegen der unvermeidlichen Darmschädigung wieder aufgegeben werden.

Die reinen Injektions-Narkosen mit Morphium oder Morphium-Skopolamin leiden — abgesehen von den schon bei der Indikationsstellung hervorgehobenen Mängeln — an dem prinzipiellen Nachteil, dass bei ihnen die Narkosetiefe nicht variabel bleibt, eine Eigenschaft, die gerade bei den direkten Untersuchungen sehr wünschenswert erscheint. Immerhin können kombinierte Narkosen auch hier ihre Vorteile haben. Für die vorbereitende Morphiuminjektion ist das allgemein anerkannt und der nur vorbereitenden Morphium-Skopolamin-Injektion lässt sich mindestens da das Wort

reden, wo es gilt jeden psychischen Chock auszuschalten. Ausserdem ist die sehr erhebliche Chloroform-sparende Wirkung des leichten Dämmerschlafes — für den Erwachsenen in der Regel 2mal 0,0012 Skopolamin + 0,012 Morphin 2 und 1 Stunde vor der Operation — welcher sich durch Chloroform in den gegebenen Momenten beliebig vertiefen lässt, bei langdauernden Untersuchungen in Betracht zu ziehen.

Von den Inhalations-Narkoticis sollte man nur bei zwingenden Indikationen von Seiten des Herzens den Äther verwenden, da er sämtliche Schleimhäute hyperämisiert und entsprechend ihre Sekretion steigert. Dazu kommt noch die beim Arbeiten mit künstlichem Licht lästige Feuersgefahr.

Dass man bei jeder Art von allgemeiner Narkose die spezifischen Reflexe der Luft- und Speisewege durch Lokalanästhesie beseitigen muss, wurde schon früher erwähnt. Wenn möglich, wird man die dazu dienenden örtlichen Pinselungen erst nach Eintritt der Narkose vornehmen. Die im Einzelfall zu befolgende Technik kann, wie alle anderen speziellen Fragen, erst später erörtert werden, da sie einige Kenntnis der endoskopischen Technik voraussetzt.

Es wird am Platze sein, bei dieser allgemeinen Besprechung auch einige Worte über die für unseren Zweck geeigneten Narkoseapparate zu sagen. Vor Einführung des Rohres (und bei der Oesophagoskopie auch nach dieser) lassen sich natürlich die auch sonst üblichen Hilfsmittel verwenden. Nachher kann die Narkose durch das eingeführte Rohr hindurch in derselben Weise unterhalten werden, wie durch Trachealkanülen, d. h. durch Vorhalten eines mehr oder weniger mit Chloroform getränkten Stoffes von geeigneter Form vor das Rohrende. Die übliche Maskenform ist dabei wenig zweckmäfsig einerseits aus räumlichen Gründen und dann, weil eine schnelle Auswechselbarkeit des Maskenbezuges wünschenswert ist. Das letztere deshalb, weil bei eingeführten Rohren jeder Auswurf — und mit solchem ist bei allen bronchoskopischen Eingriffen stets zu rechnen — gradlinig auf die Maske geschleudert wird und die Chloroformverdunstung aufhebt oder doch in unkontrollierbarer Weise beeinträchtigt.

Es empfiehlt sich deshalb als einfachstes Hilfsmittel ein kleiner lockerer mit Chloroform betropfter Gazebausch, welchen man mit den für die Mundreinigung üblichen Pinzetten vor das Rohrende hält und nach Bedarf erneuert. Die Konzentration des eingeatmeten Chloroformdampfes lässt sich ausreichend durch Änderung der Entfernung vom Rohrende variieren.

Dieses primitive Hilfsmittel hat bei bronchoskopischer Verwendung den Nachteil, dass die Gaze das Gesichtsfeld bedeckt, also eine Unterbrechung der Untersuchung notwendig macht, und dass die verdunstende Oberfläche für eine intermittierende Anwendung etwas klein sein kann. Ich habe deshalb für Narkotisierung durch Rohre und Trachealkanülen eine kleine Drahtmaske von der Form eines kurzen Zylinders anfertigen lassen (Fig. 48), auf welche

Fig. 48. Rohrmaske für bronchoskopische Narkose nach Brünings.

der umgewickelte Gazestreifen mittels des Griffes festgeklemmt wird.

Man setzt diese Maske beim Gebrauche auf das Rohrende auf und beschickt sie von aussen mit Chloroform. Die Vorteile sind: Ungehindertes Gesichtsfeld, grosse verdunstende Oberfläche (etwa 60 qcm) bei freier Atmung und einiger Schutz gegen Verunreinigung durch Auswurf. Die kleine Rohrmaske scheint mir in der Anwendung bequemer als die feste Verbindung des Rohres mit einem Trendelenburgschen Narkosetrichter (Killian), welcher das Aushusten erschwert und die Arbeit unterbricht.

Bedenklich für die Rohrnarkose sind die Gebläse-Apparate (Junker, Krönig u. A.) und zwar aus folgendem Grunde: Die Apparate liefern bei jedem Druck auf das Gebläse 80 bis 100 ccm

mit Chloroformdampf gesättigter Luft. Trifft diese beim Einblasen in das Rohr auf eine Inspirationsphase, so gerät sie in voller Konzentration unmittelbar in die Lunge, trifft sie auf eine Exspiration, so ist sie zwecklos. Das Verfahren nimmt keinerlei Rücksicht auf das, was wir über Chloroformkonzentration und Narkoseschädigung der Lunge wissen und kann seine grosse Beliebtheit auch bei Kopf- und Halsoperationen in dieser Hinsicht kaum durch die allerdings höchst bequeme Anwendungsweise rechtfertigen.

Der Grundfehler der bisherigen Gebläse-Apparate liegt darin, dass (im Gegensatz zur Tropfmethode und zur Sauerstoff-Chloroformnarkose) die Dosierung nicht durch entsprechende Änderungen im Chloroformgehalt der Atemluft erzeugt wird, sondern durch wechselweise Zuführung reiner oder chloroformgesättigter Luft ein Verfahren, das ungefähr dem wechselweisen Auflegen und Abnehmen einer vollständig mit Chloroform getränkten Maske entspricht. Ich werde a. a. O. über die rationelle Konstruktion eines Gebläseapparates berichten.

Es steht heute ausser Zweifel, dass die vollkommenste Inhalationsnarkose durch Chloroform-Sauerstoff-Atmung erreicht wird. Bekanntlich wird für diesen Zweck von den Drägerwerken in Lübeck ein nach den Angaben von Dr. Roth angegebener sehr sinnreicher Apparat fabriziert, welcher bei grossen Vorzügen leider die Nachteile einer komplizierten Konstruktion hat und wegen seiner Kostspieligkeit im Allgemeinen nur für grosse Krankenhäuser in Frage kommt. Ich habe mich bei der ganz allgemeinen Bedeutung der Chloroform-Sauerstoff-Narkose und bei ihrer besonderen Wichtigkeit für den Laryngologen schon seit Jahren bemüht, den grossen Roth-Dräger-Apparat durch einen möglichst einfachen, betriebssicheren und wohlfeilen Sauerstoff-Narkoseapparat zu ersetzen, dessen Verwendung auch für die seltenen Narkosen des Spezialarztes anzuraten ist. Eine eingehende Beschreibung wird erst an anderer Stelle erfolgen, doch bemerke ich schon hier, dass die Narkotisierung mit Sauerstoffzusatz für den Laryngologen deshalb von ganz besonderem Wert ist, weil er es vielfach mit dyspnoischen Kranken zu tun hat oder weil seine Eingriffe den Atemmechanismus in besonderem Maße in Anspruch nehmen. Es soll davon in dem folgenden Abschnitt noch näher die Rede sein.

Sauerstoff-Inhalation.

1. Allgemeines. Indikationen.

Es sind 3 Gründe, welche eine kurze Besprechung der therapeutischen Sauerstoff-Inhalation an dieser Stelle rechtfertigen: Erstens die Tatsache, dass endoskopische Untersuchungen der Luftwege häufig bei bestehenden Atemhindernissen unternommen werden müssen und dass sie selbst eine Atemerschwerung mit sich bringen können, zweitens die allgemeine laryngologische Bedeutung der Sauerstoffatmung und drittens die Wichtigkeit der Sauerstoff-Chloroform-Narkose im Allgemeinen und bei vermindertem Atmungsvermögen im Besonderen.

Ehe wir diese Gründe im Einzelnen betrachten, müssen einige Worte über die allgemeine Wirkungsweise und die Indikationen der Sauerstoffinhalation vorausgeschickt werden.

Man kann, unter Vernachlässigung von Zwischenstufen und Kombinationen, die Ursachen verminderter Oxydation in zwei Gruppen einteilen: Entweder ist die in der Zeiteinheit das Lungengewebe passierende Hämoglobinmenge zu gering oder der Sauerstoffgehalt der Alveolarluft reicht nicht aus. Im ersten Falle handelt es sich um Erkrankungen des Blutes oder der Blutbewegung, im zweiten Falle um Erkrankungen der Atmungsmechanik oder um Hindernisse in den Luftwegen.

Die erste Gruppe von Erkrankungen gehört der internen Medizin an. Der Wert der Sauerstoffatmung ist bei ihr ein geringer, weil für die Oxydation der verminderten Hämoglobinmenge der normale Sauerstoff-Partialdruck der Alveolarluft genügt. Selbst im zweiten Falle, also bei normalem Hämoglobindurchgange, kann noch bei stark herabgesetztem Sauerstoffgehalt der Alveolenluft eine vollständige Oxydation erzielt werden, da diese bekanntlich den Charakter einer von dem Konzentrationsverhältnis ziemlich unabhängigen chemischen

Bindung hat. Es gilt das indessen nur für Reagenzglas-Versuche. Für die Sauerstoff-Sättigung im lebenden Organismus spielt der Zeitfaktor eine sehr wichtige Rolle, an dem die zulässige Verminderung im O_2-Gehalt der Alveolarluft bald eine Grenze findet. Denn auf dem Wege von der Alveole zum Hämoglobin muss der Sauerstoff eine mehr oder weniger dicke Gewebsschicht durchwandern, was nur durch Diffusion erfolgen kann. Die Triebkraft der Diffusion ist aber lediglich das Konzentrationsgefälle, welches praktisch nur vom Sauerstoffgehalt der Alveolenluft abhängt.

Ich schicke hier diese kurze schematische Übersicht voraus, weil die Sauerstoffatmung oft indikationslos bei irgend einer Art von Dyspnoe angewendet ist und wegen der dabei unvermeidlichen Misserfolge namentlich von interner Seite an Wertschätzung eingebüsst hat.

Sehen wir also hier von der ersten Gruppe von Erkrankungen vollständig ab und übergehen auch das Bronchial-Asthma und die kruppöse Pneumonie, bei denen die Sauerstoffatmung häufig als einziges Mittel über Krisen hinweggeholfen hat, so bleiben als eigentliches unumstrittenes Indikationsgebiet alle Arten von stenosierenden Erkrankungen der Luftwege.

In welchem Maſse die Sauerstoffflasche hier lebensrettend wirkt, wie sie konservatives Zuwarten oder die Ausführung therapeutischer Eingriffe von längerer Dauer ermöglicht, ergibt sich aus der einfachen Überlegung, dass eine Stenose das für Luft eben noch ausreichende Minimum bei reiner Sauerstoffatmung noch um ein Mehrfaches überschreiten darf, da ja die Luft kaum mehr als 20 Volumprozent O_2 enthält. Dass die Kohlensäureausscheidung bei mangelhaftem Gaswechsel auch herabgesetzt ist, spielt — solange sie keine narkotischen Konzentrationen erreicht — eine geringere Rolle. Ein gewisser Kohlensäureüberschuss des Blutes wirkt als intensiver Atemreiz sogar höchst nützlich.

Wenn ich nun aus der laryngologischen Praxis die am häufigsten vorkommenden Fälle herausgreifen soll, in welchen Sauerstoffatmung von unersetzlichem Nutzen ist, so ergeben sich etwa folgende Gruppen:

1. Die Sauerstoffatmung erspart nicht selten die Tracheotomie bei akuten Atemhindernissen, welche in wenigen Stunden vergehen können, z. B. Larynxödem, reaktive Schwellungen.

2. Die Sauerstoffatmung gestattet manche Untersuchungen und Eingriffe ohne Tracheotomie auszuführen, z. B. Spiegeluntersuchung bei schwerer Dyspnoe, Dilatation von Larynxstenosen, Entfernung stenosierender Tumoren.

3. Die eilige Tracheotomie kann unter Sauerstoffatmung in aller Ruhe vorbereitet und in kunstgerechter Weise ausgeführt werden. Auch schwer dyspnoische Patienten vertragen dabei gut die Rückenlage und die starke Nackenbeuge. Der leicht transportable Sauerstoffapparat sollte auch bei eiligen Tracheotomien im Privathause als erstes Hilfsmittel zur Stelle sein.

4. Bei stenosierenden Fremdkörpern endlich ist zuweilen nur mit Hilfe der Sauerstoffatmung noch die endoskopische Extraktion möglich. Ich erinnere mich an einen Fall von tanzendem Fremdkörper der Luftröhre (Bohne), bei dem das Kind in höchster Cyanose und mit kühlen Extremitäten in die Klinik geliefert wurde. Durch sofortige, anfänglich künstliche, Sauerstoffatmung konnte ich es wieder zur Eupnoe bringen, sodass der Fremdkörper nach Eintreffen der nötigen Hilfe durch obere Tracheoskopie entfernt wurde.

Dass für die Endoskopie die Sauerstoffinhalation nicht nur bei akutstenosierenden Fremdkörpern von grosser Bedeutung ist, versteht sich von selbst. Es braucht ja nur daran erinnert zu werden, dass die direkte Untersuchung vielfach an Patienten ausgeführt werden muss, bei denen die Ursache eines bestehenden Atemhindernisses erst festgestellt werden soll. Nimmt man noch hinzu, dass die Rohreinführung schon durch die erzwungene Körperstellung eine vorhandene Dyspnoe steigert, dass die Aufregung, der reflektorische Husten den Lufthunger aufs höchste vermehren, so bedarf der Nutzen des Sauerstoffzylinders bei endoskopischen Untersuchungen keiner weiteren Ausführung.

Dass in allen den hier aufgeführten Fällen, sofern sich eine allgemeine Anästhesie erforderlich macht, nur die Sauerstoff-Chloroform-Narkose in Frage kommt, liegt auf der Hand. Es sei jedoch nochmals daran erinnert, dass erhebliche Dyspnoe jede Art von Narkose kontraindiziert, dass überhaupt Endoskopien der Luftwege bei vorhandenem Luftmangel eine sichere Beherrschung der endoskopischen Technik, der Tracheotomie und der Sauerstoffanwendung zur Voraussetzung haben. Drohender Kollaps kann durch O_2-Inhalation sehr weit hinausgeschoben werden. Überspannt man aber die Leistungsfähigkeit dieses Mittels, so ist der Kollaps um so gefährlicher. Bei fehlender Atmung hilft kein Sauerstoff mehr.

2. Technik.

Die Technik der Sauerstoff-Inhalation bedarf einer kurzen Besprechung, da die den Apparaten beigegebenen Gebrauchsanweisungen unzureichend sind. Sie ist, wenigstens bei der aktiven (spontanen) Sauerstoff-Inhalation, einfach, Apparatur und Betriebskosten sind sehr mäfsig. Ich glaube am meisten den Apparat mit regulierbarem Sauerstoffverbrauch der Drägerwerke [1]) empfehlen zu sollen, den man leicht ohne fremde Hilfe an die in den meisten Apotheken oder chemischen Laboratorien erhältlichen Sauerstoffbomben (chemisch reines elektrolytisches Produkt) anschrauben kann. (Die 1000—1200 Liter komprimierten Sauerstoff enthaltenden Stahlflaschen werden in der Regel mit Reduktionsventil leihweise abgegeben.)

Durch das Reduktionsventil V (Fig. 49, S. 170), mit dessen Schraube man die Stahlflasche öffnet und schliesst, tritt das Gas in das Finimeter F, ein in Atm. geaichtes Manometer, welches den im Zylinder jeweils vorhandenen Druck anzeigt. Multipliziert man diesen mit dem Fassungsvermögen des Zylinders in Litern (meistens 10), so erhält man den jeweiligen Sauerstoffvorrat bei Atmosphärendruck in Litern (bei vollem Zylinder: 100 bezw. $120 \times 10 = 1000$ bezw. 1200 Liter). Aus dem Finimeter passiert der Sauerstoff die Gasuhr M, deren Regulierventil R die jeweils ablesbare Ausströmungsgeschwindigkeit zwischen 0 und 10 Liter pro Minute zu regulieren gestattet.

[1]) Zu beziehen durch F. L. Fischer, Freiburg im Breisgau. Preis etwa 60 M. Das Drägerwerk stellt auch einen primitiveren Apparat zum Preise von etwa 20 M. her, welcher jedoch keinen so sparsamen Sauerstoffverbrauch gestattet.

Zur Respiration des ausströmenden Gases dient die Maske P (für Mund und Nase) oder O (für Mund allein), der Metalltschlauch G und der Atemsack B. Über dem Gassack ist ein leichtgehendes Einatmungsventil angebracht, welches sich nur bei der Inspiration öffnet, den Rücktritt der Exspirationsluft in den Atemsack dagegen verhindert. Diese wird durch ein in der Maske oder dem Mundstück angebrachtes Ausatmungsventil nach aussen abgeleitet.

Ein sehr wesentlicher Bestandteil des ganzen Apparates ist der Gassack mit dem Ventilmechanismus, wie folgende Überlegung zeigt: Bei 20 Respirationen in der Minute dauert eine derselben 3 Sekunden. Davon entfällt auf die

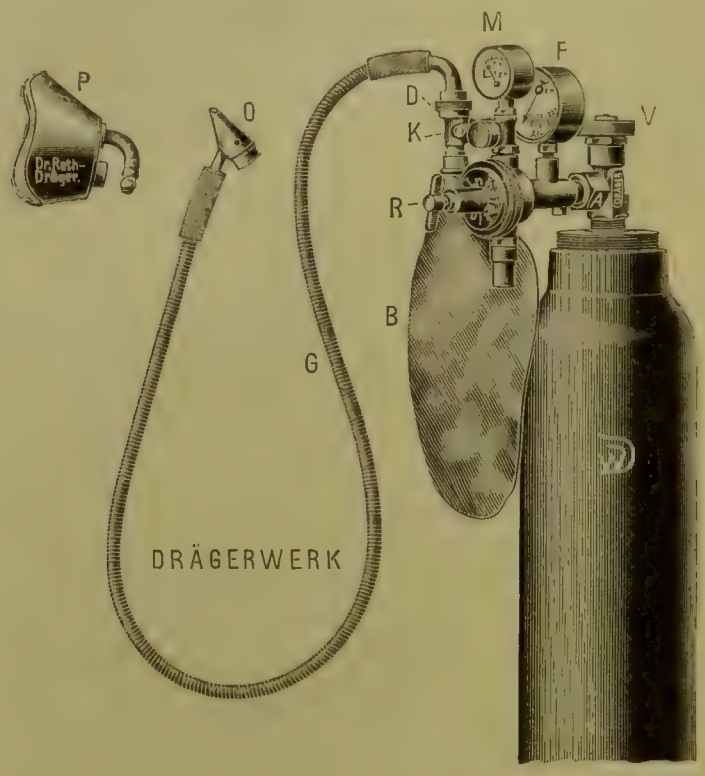

Fig. 49. Sauerstoff-Inhalationsapparat nach Dräger.

Inspirationsphase etwa der vierte Teil, während die bedeutend längere Exspirationsphase und die Atempause zusammen etwa $^3/_4$ in Anspruch nehmen, d. h. die einzelne Inspiration dauert etwa 0,75 Sekunden. In dieser Zeit muss der Apparat das durchschnittliche respiratorische Gasquantum von 500 ccm abgeben, so dass bei kontinuierlichem Ausströmen der Sauerstoffverbrauch 500 mal $^{60}/_{0,75}$ ccm = 40 Liter betrüge.

Durch Einschaltung des Gassackes und des Ventilmechanismus wird nun die kontinuierliche Gasabgabe in eine der Atmung entsprechende rhythmische verwandelt: der Sack füllt sich während der Exspirationsphase und der Atempause derart, dass schon bei geringer Ausströmungsgeschwindigkeit für den Moment der Inspiration ein genügendes Gasquantum zur Verfügung steht. Es

findet also keinerlei Sauerstoffverschwendung statt und der Apparat braucht bei 20 Inspirationen von je 500 ccm nur 10 Liter pro Minute abzugeben.

Reine Sauerstoffatmung ist übrigens nur selten erforderlich, meist genügt eine Verdünnung mit Luft um die Hälfte, so dass man mit 4—6 Litern in der Minute auskommt. Die Metallmasken besitzen ein kleines Nebenloch, damit dieser Luftzusatz von selbst eintritt; will man reinen Sauerstoff anwenden, so muss das Luftloch geschlossen werden.

Der Preis für elektrolytischen Sauerstoff beträgt zur Zeit je nach den Transportkosten 5—7 M. pro 1000 Liter. Die Sauerstoff-Stunde kostet demnach durchschnittlich $1^1/_2$ M. Da es sich bei unseren Indikationen meist nur um kurzdauernde Anwendungen handelt, kommt also der Preis kaum in Betracht, zumal das Gas unbegrenzt haltbar ist.

Für den Gebrauch des Sauerstoffapparates ist namentlich folgendes zu beachten: Wie aus der Beschreibung hervorgeht, kann der Gassack seine regulatorische Funktion nur dann erfüllen, wenn er durchaus dicht mit den Luftwegen verbunden ist, sodass keine Nebenluft eintritt. Bei Benutzung des Mundstückes ist dies natürlich leicht zu erreichen, in der Mehrzahl der Anwendungsgelegenheiten kann man jedoch auf einen aktiven Gebrauch des Mundstückes von Seiten des Patienten nicht rechnen, sodass eine der in 3 Grössen vorrätig zu haltenden Metallmasken für Mund und Nase erforderlich wird. Durch Auswahl der richtigen Grösse und sorgfältiges Anpassen lässt sich auch hierbei immer ein vollständiger Abschluss erzielen, den man leicht jederzeit durch das inspiratorische Zusammensinken des Gassackes und das hörbare Klappen der Ventile erkennen kann. Der Sauerstoffausfluss ist so zu regulieren, dass sich der Gassack nie vollständig entleert.

Bei der Sauerstoffatmung durch Trachealkanülen und eingeführte endoskopische Rohre ist ein luftdichter Abschluss natürlich nicht ohne Weiteres zu erzielen und man muss sich häufig damit begnügen, das Gas einfach vor die Rohrmündung strömen zu lassen. Die Ausflussgeschwindigkeit muss dabei zur Erzielung gleichen Effektes

8—10 Minutenliter betragen. Ein besonderes Verbindungsstück für bronchoskopische Rohre oder Trachealkanülen und Sauerstoffschlauch kann von Fischer bezogen werden. Für seine Anwendung wird sich nicht häufig Gelegenheit finden, da es die endoskopische Arbeit zu sehr stört.

Die Technik der Chloroform-Sauerstoff-Narkose, welche a. a. O. ausführlich behandelt werden soll, ist im Allgemeinen die gleiche, wie die der reinen Sauerstoffatmung. Die exakte Chloroformdosierung wird natürlich ebenso wie die des Sauerstoffes illusorisch, sobald das Gasgemisch ohne vollständigen Luftabschluss angewendet werden muss. Man muss in diesen Fällen die Chloroform-Tropfenzahl immer stark erhöhen.

Zum Schluss möchte ich noch auf die Verwendung des Sauerstoffapparates bei Kollapsen hinweisen. Sobald künstliche Atmung erforderlich ist, soll die Maske nicht mehr angedrückt werden, weil sie ein genügendes Hervorziehen der Zunge verhindert. Man lasse also nur sehr reichlich Sauerstoff auf den geöffneten Mund strömen. Tritt keine spontane Atmung ein, so ist, wenn irgend möglich und sobald als möglich, die passive Aufblasung der Lunge in Anwendung zu bringen. Ist ein Rohr eingeführt, so ziehe man es gegebenen Falls aus dem Bronchus in die Trachea zurück und lasse es dort liegen. Man kann dann mit dem eigenen Munde durch das Rohr hindurch die Lunge rhythmisch aufblasen und durch Thoraxkompression entleeren. Dass dabei Exspirationsluft zur Anwendung kommt, beeinträchtigt natürlich die Wirkung, doch reicht bekanntlich schon mehrmals respirierte Luft noch zur Atmung aus. Ein direktes Eintreiben von Sauerstoff ist mit dem gewöhnlichen Inhalationsapparat leider nicht möglich bezw. zu gefährlich. Im Notfall kann man sich noch so helfen, dass man selbst reinen Sauerstoff inspiriert und ihn in die Lunge des Kranken exspiriert.

Der Versuch einer passiven Lungenaufblasung mit Hilfe der luftdicht aufgedrückten Atemmaske schlägt wegen des Zurücksinkens der Zunge regelmäfsig fehl. Lässt sich also für die erforderliche Abdichtung nicht ein eingeführtes endoskopisches Rohr verwendbar

machen, so bleibt nur noch die perorale Intubage oder die Tracheotomie übrig, bei welcher man die Einblasung nicht durch die übliche Trachealkanüle vornimmt, sondern durch irgend ein endoskopisches Rohr oder einen Katheter, um den sich die Trachea genügend abdichten lässt[1]).

---

1) Ich möchte nicht unterlassen, an dieser Stelle noch auf die gewaltige analeptische Wirkung intravenöser Adrenalininjektion hinzuweisen, über die in letzter Zeit berichtet wird. Man spritzt im Verlauf einer oder mehrerer Minuten $^1/_2$ bis 1 ccm der üblichen 1 promilligen Lösung (besser noch das entsprechende Quantum einer 10 fach verdünnten Lösung) in eine Vene. Die Schleimhäute entfärben sich dabei fast momentan, es tritt ein enormer Anstieg des Blutdrucks ein und das Herz beginnt unter der direkten Adrenalineinwirkung oft wieder zu schlagen, nachdem schon alle anderen Stimulantien versagt hatten. (Vergl. John, Klinische Erfahrungen über intravenöse Supravenininjektionen bei schweren Herz- und Gefässkollapsen. München, med. Wchschr. 1909, 24.)

Kapitel III.

Die direkte Laryngoskopie.

1. Allgemeines.

Die von Kirstein im Jahre 1894 angegebene direkte Laryngoskopie, die „Autoskopie", wie sie der Autor genannt hat, bezweckt eine direkte perorale Betrachtung und Behandlung des Kehlkopfes im Gegensatz zu der indirekten klassischen Spiegelmethode. Erreicht wird der direkte Zugang durch Streckung seiner normalen winkeligen Gestalt, bei der unter Anwendung gerader Specula der Oberkiefer und der Kehlkopf nach hinten, der Zungengrund und die Epiglottis nach vorne verdrängt werden.

Die Bedeutung der Kirsteinschen Methode, deren klinische Würdigung und Ausarbeitung wir in erster Linie Killian verdanken und deren Anwendbarkeit und Leistungsfähigkeit neuerdings durch das von mir eingeführte Gegendruckverfahren wesentlich erweitert wurde, ist schon bei dem heutigen Stande unserer laryngologischen Technik eine grosse. Sie stellt aber für alle Zukunft eine prinzipielle und zur Zeit noch keineswegs übersehbare Erweiterung unseres ärztlichen Könnens dar, denn es steht ja ausser Zweifel, dass ein direkt zugängliches Organ ganz andere therapeutische Chancen besitzt als ein nur im Spiegelbilde erreichbares. Es ist deshalb nicht mehr möglich, moderne Laryngologie zu treiben, ohne Beherrschung der direkten Untersuchungsmethoden.

Eine detaillierte Schilderung des Anwendungsgebietes der direkten Laryngologie berührt sich eng mit ihrer klinischen Indikationsstellung, deren Besprechung nicht mehr in den Rahmen der Methodik gehört. Ich beschränke mich deshalb darauf, dem

mit der Methode noch nicht Vertrauten eine kurze Übersicht über die Fälle zu geben, in denen die direkte Laryngoskopie das einzig in Betracht kommende Behandlungsverfahren darstellt oder doch der indirekten Spiegelung in ihren Leistungen wesentlich überlegen ist.[1])

Die erste Gruppe, bei welcher das indirekte Verfahren als unzureichend bezeichnet werden muss, umfasst etwa folgende Fälle:

1. Nicht spiegelbare Kranke. Dazu gehören in erster Linie einsichtslose oder widerstrebende Kinder, bei denen die Untersuchung gegebenen Falls zu erzwingen oder in Narkose durchzuführen ist. Als Beispiele nenne ich die ätiologische Diagnose laryngealer Stenosen unklarer Natur, die genaue Untersuchung des erschwerten Dekanulement, zu welcher auch eine Inspektion und Sondierung des subglottischen Raumes gehört, Papillomoperationen und dergleichen. Bei Erwachsenen ist daran zu erinnern, dass die direkte Untersuchung gelegentlich auch dann gelingt, wenn Kieferklemme die Spiegeluntersuchung möglich macht.
2. Festsitzende oder schwierig zu erreichende Larynxfremdkörper, namentlich dann, wenn auf Ruhighalten des Patienten nicht sicher zu rechnen ist. Die Überlegenheit der endoskopischen Extraktion liegt nicht nur in der Sicherheit des Zufassens, sondern darin, dass man nur mit geraden Zangen Rotationen um die Längsachse ausführen kann, ohne die eine Entwicklung oft nicht gelingt.
3. Fälle, bei denen wegen pathologischer Deformitäten, Schwellungen, Neubildungen der Spiegel nur einen ungenügenden Einblick gewährt. An sie schliesst sich mit allmählichen Übergängen das Gros jener Kehlkopferkrankungen an, für welche die direkte Methode eine wertvolle Ergänzung des Spiegelbildes liefert. Ich erwähne aus dieser Rubrik nur das täglich Vorkommende:

[1]) Gemeint ist bei dieser Zusammenstellung immer die „Gegendruck-Autoskopie", eine Modifikation des Kirsteinschen Verfahrens, durch welche dessen Anwendungsgebiet in diagnostischer und operativer Richtung in hohem Mafse erweitert wird (s. S. 196).

4. Die genaue topographische Abgrenzung maligner Tumoren, tuberkulöser Prozesse etc., welche in jedem Fall der Indikationsstellung für grössere Eingriffe vorausgehen soll. Mit dem Spiegel können derartige Feststellungen bekanntlich so unsicher sein, dass auch der Geübte an dem operativ eröffneten Kehlkopf seine Überraschungen erlebt.
5. Mit dem eben Genannten eng verwandt ist die genaue Untersuchung schwer zugänglicher Kehlkopfabschnitte — hintere Wand, subglottischer Raum, untere Stimmlippenfläche — welche besonders für die Frühdiagnose von Tuberkulose und malignen Tumoren von Wichtigkeit ist. Die direkte Methode liefert hier als „Laryngoscopia subglottica“ im Gegensatz zum Spiegel Flächenbilder mit voller Aufsicht, wie sie sonst gar nicht oder nur aus grösserer Entfernung (Killiansche Stellung) zu erhalten sind. Dabei ist die direkte Beleuchtung von einer Helligkeit, welche — namentlich bei Anwendung des meinem Elektroskop beigegebenen Fernrohres — die feinsten Epithelveränderungen, von denen im Spiegel nichts mehr zu sehen ist, erkennen und beurteilen lässt.
6. Operative Eingriffe an schwer zugänglichen Stellen. Wir gelangen hiermit ganz in das Gebiet der relativen Indikation der direkten Methode, in welchem man nur von Fall zu Fall entscheiden kann. Einige Regeln scheinen mir indessen auch hier schon zu bestehen. So habe ich — und zwar schon vor Einführung der Gegendruckmethode — den galvanokaustischen Tiefenstich mit entschiedenem Vorteil häufig auf direktem Wege ausgeführt. Man erreicht hierbei namentlich an der hinteren Wand viel sicherer die senkrechte Einstichrichtung mit geringster Epithelverletzung und kann die Einstichtiefe genauer beurteilen. Polypen am unteren Stimmlippenrand und in der Gegend der vorderen Kommissur konnte ich mit Gegendruck-Autoskopie bequem einstellen, demonstrieren und in aller Ruhe abtragen.

Es ist klar, dass die Indikationsstellung bei derartigen Eingriffen in erster Linie die Autoskopierbarkeit des einzelnen Falles zu berücksichtigen hat. Ist diese eine einigermafsen gute, so gewinnt der kleine Eingriff, der ja auch bei indirektem Vorgehen eine Larynx-Anästhesie nötig macht, sehr an Ruhe und Sicherheit und ist auch für den Anfänger wohl ausnahmslos in der ersten Sitzung zu beendigen.

7. Ausgedehnte endolaryngeale Operationen in Narkose sind nur auf direktem Wege auszuführen. Ich habe zu diesem Zweck ein besonderes Gegendruck-Autoskop für Narkose-Operationen konstruiert, welches den Kehlkopf in seiner ganzen Grösse freilegt. Auch sind Instrumente für ausgedehnte Abtragungen vorhanden (s. S. 205—208).
8. Besondere Erwähnung verdient die direkte Inspektion der Trachea durch Einstellung mit dem Autoskopiespatel. Es muss ferner daran erinnert werden, dass auch die Tracheo-Bronchoskopie, bzw. die kunstgerechte Einführung des Rohres die Beherrschung der direkten Laryngoskopie durchaus voraussetzt, und die okulare Rohreinführung bei der Oesophagoskopie sie zum Mindesten wünschenswert erscheinen lässt. Für den laryngologisch nicht geschulten Untersucher kommt noch hinzu, dass die direkte Laryngoskopie mit prälaryngealem Spatel ihm die Möglichkeit bietet, den Kehlkopf unter Leitung des Auges zu kokainisieren.
9. Nicht zu unterschätzen ist der didaktische Wert der direkten Larynxbilder, welche ich mit dem Gegendruckverfahren schon einem ganzen Kongress von über hundert Teilnehmern demonstrieren konnte. Auch gewinnen Larynxbefunde sehr an Objektivität, wenn sie den beteiligten Ärzten mit aller Klarheit gezeigt werden können.

Es verdient überhaupt hervorgehoben zu werden, dass der aus normaler Sehweite unmittelbar betrachtete Kehlkopf einen viel plastischeren, lebendigeren, unmittelbareren Eindruck macht als sein Spiegelbild und dass die Unterscheidbarkeit feiner Details viel weiter reicht. Aus diesem Grunde sind z. B. flache fibrinöse Auf-

lagerungen und flache Defekte, welche beide im Spiegel ein ähnliches Bild weisslicher Verfärbung geben, auch vom Anfänger sofort in ihren plastischen Unterschieden zu erkennen.

Um Missverständnisse zu vermeiden, wiederhole ich nochmals, dass das vorstehende kurze Schema nur eine Übersicht über den Wert und den Anwendungsbereich der direkten Laryngoskopie geben soll, nicht eine exakte Indikationsstellung. Um zu einer solchen zu gelangen, muss man die obigen Angaben jeweils sozusagen noch mit einer individuell stark wechselnden Verhältniszahl multiplizieren, der „Autoskopierbarkeit".

Man kann diesen Begriff als Verhältniszahl bezeichnen, wenn man darunter die individuelle Leistung der Autoskopie im Verhältnis zur individuellen Belästigung des Patienten versteht. Denn ausführbar im Sinne einer Kraftprobe ist schliesslich jede Autoskopie, sodass die Autoskopierbarkeit in diesem Sinne 100 % betragen würde. Wir werden später sehen, dass der Prozentsatz von Kranken, denen die direkte Untersuchung schon bei relativen Indikationen zugemutet werden darf und zugemutet werden soll, auch bei Anwendung des sehr schonenden Gegendruckverfahrens ein wesentlich niedrigerer ist.

Man muss überhaupt, worauf ich schon hier aufmerksam machen will, bei Anwendung der direkten Untersuchungsmethoden mehr als irgendwo anders individualisieren! Der Weg zum Larynx gehört, wie die ganze Gesichtsschädelbildung, zu den variabelsten anatomischen Regionen des Menschen: Es gibt Ausnahmefälle, in denen er durch mäfsigen Druck mit dem Zungenspatel gerade zu richten ist, und wieder Ausnahmefälle, bei denen der dreissigfache Druck noch nicht im Stande ist, die Weichteile genügend zu verdrängen!

Wir gelangen mit dieser Tatsache von selbst zu einer Art von relativer Kontraindikation, welche gegen relative Indikationen der Methode in Konkurrenz tritt. Bei der Entscheidung muss man in erster Linie den besonderen Wert des direkten Eingriffes in Rechnung setzen, welcher gegebenen Falles sogar eine Narkose rechtfertigen kann.

Absolute Kontraindikationen für die Autoskopie sind recht selten. An erster Stelle wären erhebliche Grade von Dyspnoe verschiedenen Ursprunges zu nennen. Meist pflegt hierbei ja schon die Kokainisierung so viel Beschwerden zu machen, dass auch der Unerfahrene rechtzeitig vor der Durchführung der Untersuchung gewarnt wird. Wird sie dennoch erzwungen, so kann man leicht erleben, dass die starke Kopfbeuge, der Larynxdruck, durch direkte Berührung und herunterlaufenden Speichel hervorgerufener krampfartiger Hustenreflex im Verein mit der psychischen Aufregung zu suffokatorischen Anfällen führt. Man richte sich deshalb, wenn auf Grund besonderer Indikationen der Versuch gewagt werden soll, zur sofortigen Tracheotomie ein und suche die Dyspnoe schon vor Beginn der Untersuchung durch Sauerstoffatmung zu beseitigen. Ist der Luftröhrenschnitt von vornherein indiziert, so führt man die Untersuchung selbstverständlich nach der Operation aus.

Als weitere Kontraindikationen müssen alle Erkrankungen gelten, die eine erhebliche Blutdrucksteigerung verbieten, namentlich also vorgerücktes Aneurysma der Aorta, dekompensierte Herzfehler, hochgradige Arteriosklerose und apoplektische Antecedentien. Dass man bei vorgerücktem Kräfteverfall und drohender Hämoptoe von einer eingreifenderen Untersuchung überhaupt Abstand nehmen wird, bedarf keiner besonderen Erwähnung.

Bei diesen allgemeinen Vorbemerkungen möchte ich noch den Rat geben, die direkte Laryngoskopie fleissig zu üben nicht nur im Hinblick auf ihren grossen praktischen Nutzen, sondern auch deshalb, weil sie die Grundlage für die gesamte Endoskopie der Luftwege abgibt. Auch für die Bronchoskopie liegt die grösste Schwierigkeit zweifellos in der Passage des Larynx, welche nur auf autoskopischem Wege kunstgerecht ausgeführt werden kann.

Bei nur einigermafsen schulgerechtem Vorgehen ist keinerlei Gefahr mit der direkten Laryngoskopie verbunden, und die Belästigung des Patienten überschreitet bei richtiger Auswahl der Fälle nicht das auch sonst übliche Mafs. Von den Untersuchten mit leichter bis mittlerer Autoskopierbarkeit

kann man in der Regel hören, dass die Kokainisierung das Unangenehmste sei. Allerdings tut man gut, bei den ersten Versuchen auf die Anwendung des Gegendruck-Verfahrens zu verzichten und ist schon aus diesem Grunde genötigt, mit den leichtesten Fällen, deren Kriterien im nächsten Abschnitt beschrieben werden, zu beginnen.

2. Normale Untersuchungstechnik.

Die Kirsteinsche Untersuchungsmethode ist ihrem Wesen nach als eine speziell ausgebildete Zungenspatel-Technik zu betrachten, sodass es sich empfiehlt, auch in der Darstellung von dieser auszugehen. Wir lernen dabei zugleich die wichtigsten Kriterien der Autoskopierbarkeit kennen, welche es namentlich dem Anfänger ermöglichen, einen für seine ersten Versuche geeigneten Patienten ausfindig zu machen.

Kriterien der Autoskopierbarkeit.

Wenn man einen geraden Zungenspatel in der bei der Pharyngoskopie üblichen horizontalen Stellung anwendet, so gelingt es nur selten, bei stärkerem Druck den oberen Rand der Epiglottis sichtbar zu machen. Stellt man sich jedoch vor den sitzenden Patienten und lässt ihn den Kopf mäfsig nach hinten beugen, so kann man in vielen Fällen durch einen mehr nach vorn gerichteten Spateldruck nicht nur den Epiglottisrand, sondern auch einem mehr oder weniger grossen Teil ihrer lingualen Fläche zu Gesicht bekommen. Ja, es kommt unter besonders günstigen Verhältnissen vor, dass man bei weit eingeführtem Spatel und kräftigem Druck einen direkten Anblick der Regio arytänoidea gewinnt.

Ein besonderes Instrument ist für diesen Versuch nicht erforderlich. Man kann gerade und winkelige Zungenspatel verwenden, wenn sie nur schmal und ausreichend lang sind, sodass sie bis zum Zungengrund reichen (die Zunge wird nicht herausgestreckt!). Am besten eignet sich das schmale Ende meines in Fig. 50 wiedergegebenen Winkelspatels.

Eigene Bedeutung hat dieser Versuch nicht, aber er ist eine wichtige Voruntersuchung, welche man jeder direkten Laryngoskopie vorausschicken soll, um sich über den

Grad ihrer Ausführbarkeit zu unterrichten. Denn es kann als Regel gelten, dass die Autoskopie um so leichter durchführbar ist, je mehr man schon bei der „Zungenspatel-Probe“ zu Gesicht bekam. Ausnahmen kommen allerdings vor. Bei kurzem Hals und hochstehendem Kehlkopf ist es oft sehr leicht, einen grossen Teil der lingualen Epiglottisfläche freizulegen, namentlich wenn diese stark nach hinten geneigt steht. Man achte deshalb bei der Zungenspatel-Probe immer noch auf die Grösse des Abstandes zwischen Epiglottis bzw. Zungengrund und hinterer Rachenwand. Ist dieser klein und lässt er sich auch bei starkem Druck nicht ausgiebig vergrössern, so bereitet die direkte Laryngoskopie auch bei gut sichtbarem Kehldeckel Schwierigkeiten.

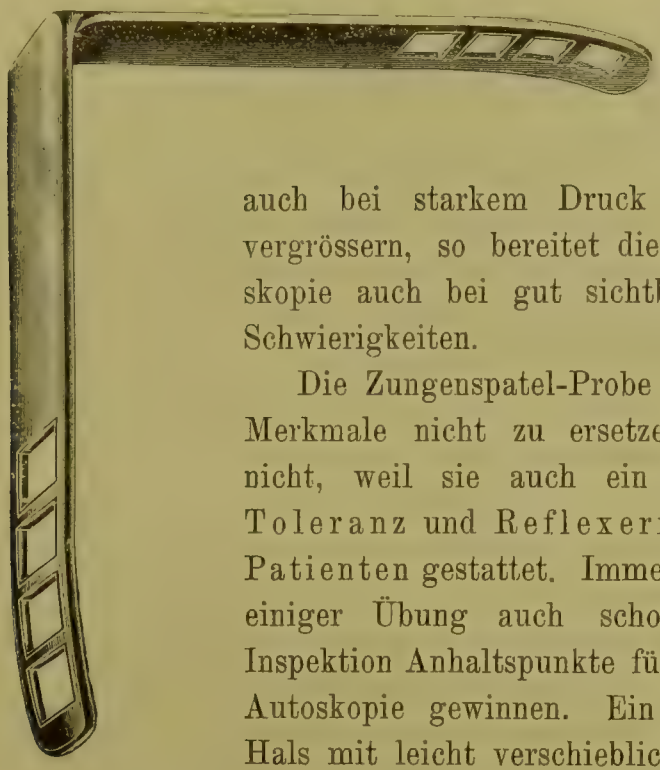

Fig. 50. Winkelspatel nach Brünings.

Die Zungenspatel-Probe ist durch andere Merkmale nicht zu ersetzen, schon deshalb nicht, weil sie auch ein Urteil über die Toleranz und Reflexerregbarkeit des Patienten gestattet. Immerhin kann man bei einiger Übung auch schon durch äussere Inspektion Anhaltspunkte für die Prognose der Autoskopie gewinnen. Ein langer schlanker Hals mit leicht verschieblichem Kehlkopf ist der Untersuchung unter allen Umständen günstiger als kurzer steifer Nacken mit stark entwickelter Hals-Muskulatur und kurzer dicker Zunge Es liegt darin auch der Hauptgrund, weshalb Frauen, Kinder und alte Leute durchschnittlich viel leichter zu autoskopieren sind als kräftige Männer.

Ein wichtiges Kriterium der Autoskopierbarkeit, von dem noch mehrfach die Rede sein wird, muss hier noch berührt werden: Das Verhalten der oberen Schneidezähne. Prominieren sie stark, so kann der Spatel viel schwerer in die Richtung der Trachea ge-

bracht werden als wenn sie wenig entwickelt sind oder gar fehlen, Jede Lücke von mindestens zwei mittleren oberen Zähnen bedeutet deshalb eine wesentliche Erleichterung der direkten Untersuchungen.

Haben wir hiernach einen Kranken ausfindig gemacht, welcher alle oder mehrere Kriterien der leichten Autoskopierbarkeit aufweist (positive Zungenspatel-Probe bei langem, magerem, beweglichem Hals, fehlende obere Schneidezähne, gute Kokainreaktion und Toleranz) so können wir mit der

Anästhesierung

beginnen. Zwar lässt sich die direkte Laryngoskopie auch ganz ohne Kokain ausführen, doch bietet das verschiedene Nachteile. Man ist nämlich in diesem Falle genötigt, den Spatel „prälaryngeal“ zwischen Zunge und Kehldeckel, nicht auf dessen sehr reflexerregbare laryngeale Fläche, aufzusetzen. Der Druck greift also in den Valleculae an und die Epiglottis wird indirekt aufgerichtet wie bei Anwendung des Reichertschen Hakens.

Der Nachteil dieser von Kirstein zuletzt ausschliesslich empfohlenen prälaryngealen Methode liegt auf der Hand. Das Gesichtsfeld wird nach unten hin auch bei vollständig aufgerichteter Epiglottis mindestens um deren Dicke vermindert und der Druck muss, um diesen Verlust auszugleichen, sehr erheblich gesteigert werden. Die prälaryngeale Autoskopie ohne Anästhesie belästigt deshalb den Patienten mehr als das endolaryngeale Verfahren.

Da bei dem letzteren das Spatelende nur mehr oder weniger weit auf die laryngeale Epiglottisfläche vorgeschoben wird, genügt es eigentlich, diese Fläche zu kokainisieren. Genaue Versuche[1]) haben jedoch ergeben, dass der „autoskopische Druck“ (s. unten) durch Würgreiz und reflektorische Zungenkontraktionen stark ansteigt, sodass sich bei besonders reizbaren Personen und in den Fällen, wo die Verdrängung des Zungengrundes einen ungewönlich starken Druck erfordert, auch dessen Kokainisierung empfiehlt. Die Regel ist das indessen

[1]) Eine Darstellung dieser Versuche erscheint a a. O. (Zeitschr. f. Ohrenheilkunde u. d. Erkrankungen der Luftwege).

nicht; stetiger fester Druck wird ja auf der Zunge viel leichter ertragen als leichte Berührungen. Ja es scheint fast, dass die reflektorischen Nervenendigungen durch starke Druckwirkung völlig unerregbar werden.

Über die Technik der Kokainisierung, deren Zweck und Nebenwirkung (Schwellungsgefühl) dem Kranken jedesmal vorher klarzumachen ist, können wir uns nach dem in Kap. III Gesagten kurz fassen. Ich möchte folgendes Vorgehen als das schonendste und sicherste dringend empfehlen:

Man versieht die Pinselspritze mit einem ziemlich grossen, nicht zu lockerem (und festsitzendem!) Wattebausch und füllt sie mit 20%tigem Kokain + Adrenalinlösung im gegenseitigen Verhältnis von etwa 10 : 1. Unter Leitung des Kehlkopfspiegels wird nun der gut getränkte Pinsel ohne Nebenberührungen einmal kurz (1—2 Sekunden) auf den oberen Teil der laryngealen Epiglottisfläche aufgesetzt. Sollte der Patient hierbei nicht spontan aushusten, so fordert man ihn dazu auf; auch ist streng darauf zu achten, dass er alles etwa in den Mund geratende Kokain sofort ausspuckt.

Die Hauptaufgabe des Arztes ist nun, nach dieser ersten Berührung geduldig 1—2 Minuten zu warten, bis der vorhandene Kokainüberzug gewirkt hat. Vorzeitige erneute Auftragung ist nur eine unnötige Belästigung, ohne dass die Wirkung wesentlich beschleunigt wird. Die zweite Berührung, zu welcher der Wattepinsel von neuem mit Kokain (etwa ein Teilstrich der Spritze) zu tränken ist, ruft nach genügender Wartezeit häufig auch in der unteren Hälfte der Epiglottisfläche kaum mehr einen Reflex hervor und kann dementsprechend länger dauern. Nach abermaliger reichlicher Pause und Neufüllung des Wattepinsels fährt man mit der Kokainisierung fort, bis die laryngeale Epiglottisfläche nicht nur bei Berührung, sondern auch bei streichenden Bewegungen vollständig reflexlos ist. Zur Kokainisierung des Zungengrundes genügt es meist, den Pinsel beim Herausnehmen jedesmal über ihn hinwegzuziehen.

Für den Geübteren bemerke ich, dass die Untersuchung meistens schon ausführbar ist, bevor die Reflexe bei der Pinselung ganz ver-

schwunden sind, weil hinsichtlich des Reizes der feste Spateldruck viel leichter ertragen wird als leichte Pinselberührung. Es ist aber für schwierige Fälle zu beachten, dass der erforderliche Autoskopiedruck auch nach dem Verschwinden der Reflexe durch weiteres Kokainisieren noch erheblich herabgesetzt werden kann.[1]) Bei länger dauernden Untersuchungen (schon nach 10 Minuten) lässt sich aus diesem Grunde regelmäfsig eine Druckzunahme beobachten, welche gegebenen Falls erneute Kokainisierung nötig macht. Man beginne deshalb die (vollständig vorbereitete) Autoskopie sofort nach beendigter Kokainisierung, damit sie den besten Teil der Anästhesie-Kurve ausnutzt.

Ich habe diese ja jedem Laryngologen geläufige Prozedur so eingehend beschrieben, weil ein verbreitetes Vorurteil gegen die für direkte Untersuchungen geradezu unentbehrliche Pinselapplikation besteht. Begründet ist ein solches Vorurteil nur, wenn man dem Kranken unaufhörlich mit einem schleimüberzogenen harten Watteträger den Kehlkopf bearbeitet.

Grosse Schwierigkeiten bereitet die zur Autoskopie erforderliche Kokainisierung laryngologisch nicht geschulten Ärzten. Sie mögen, sofern sie sich nicht mit der prälaryngealen Spatelanwendung behelfen wollen, einen Kokainspray (nicht über 5 %!) anwenden bezw. der unsicheren palpatorischen Pinselung vorausschicken. Mit Rücksicht auf den grossen Kokainverbrauch einer eventuell nachfolgenden Tracheo-Bronchoskopie ist aber auch ihnen dringend Pinselung unter möglichster Gesichtskontrolle anzuraten. Ein Notbehelf ist folgender: Man bringt sich unter Elektroskop-Beleuchtung mit Hilfe des Autoskopiespatels die linguale Fläche des Kehldeckels zur Ansicht wie bei der Zungenspatel-Probe und führt dann den Pinsel neben dem Rohr in schräger Richtung um den oberen Rand der Epiglottis. Das Verfahren ist sicherer und schonender als das rein palpatorische Pinseln, erfordert aber immerhin schon einige Spateltechnik.

---

[1]) Vergl. Verhandl. d. Vereins deutscher Laryngol. 1909. (Eine ausführlichere Darstellung erscheint in Zeitschr. f. Ohrenheilkunde u. s. w.)

Für Chirurgen, welche mit meinem Universal-Elektroskop (s. Fig. 51) arbeiten, habe ich noch einen an den Handgriff passenden, verstellbaren Kehlkopfspiegel anfertigen lassen (s. nebenstehende Abbildung), sodass die Benutzung eines Stirnreflektors nicht erforderlich ist. Es muss jedoch bemerkt werden, dass die Hauptschwierigkeit für laryngologisch nicht geschulte Untersucher in der Handhabung des Kehlkopfpinsels liegt.

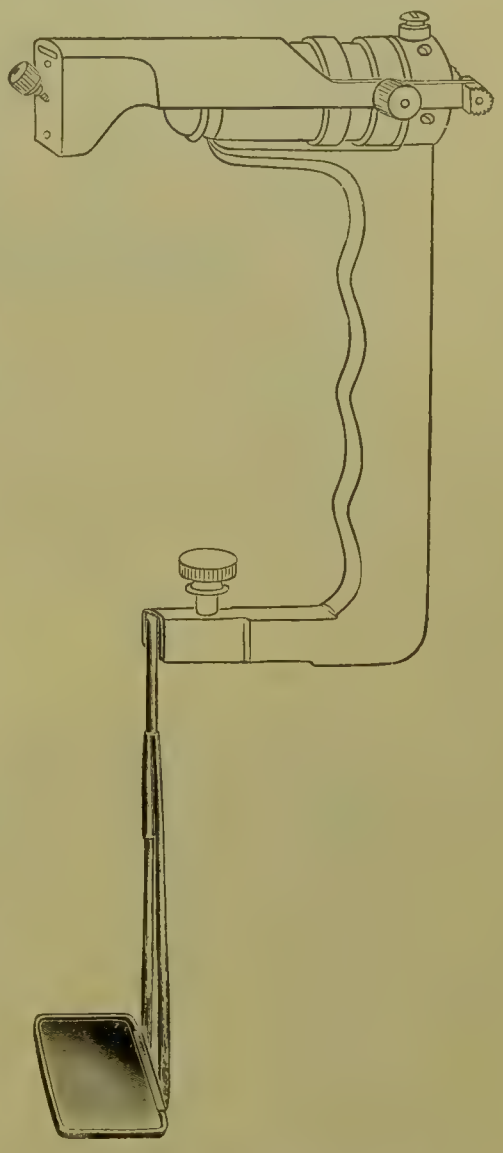

Fig. 51. Universal-Elektroskop mit verstellbarem Kehlkopfspiegel für Chirurgen nach Brünings.

Die Anästhesierung und Untersuchung kleiner Kinder weicht so von der Erwachsener ab, dass sie in einem gesonderten Abschnitt besprochen werden soll (s. S. 308). Wir wenden uns deshalb gleich zur

Untersuchung

und zwar unter der Voraussetzung, dass wir einen erwachsenen, leicht autoskopierbaren, gut kokainisierten Patienten vor uns haben. Besondere Schwierigkeiten und Kunstgriffe werde ich erst später erörtern.

Zunächst sind hier noch einige Worte über die Auswahl des geeigneten Rohres nachzutragen, welche in Wirklichkeit natürlich der Kokainisierung vorauszugehen hat. Zwar lässt sich die direkte Laryngoskopie in jedem Falle auch mit den Spatelrohren meiner bronchoskopischen Doppeltuben ausführen — und wir werden später sehen, dass deren Anwendung in bestimmten Fällen sogar Vorteile bietet — doch habe ich durch die Konstruktion besonderer Autoskopiespatel noch eine bessere Aus-

nutzung der Raumverhältnisse und eine bequemere Handhabung erzielt.

Diese „Spatel“ (Fig. 52) haben im obersten Drittel Röhrenform damit das Gesichtsfeld nicht durch Zähne, Lippen und Barthaare gestört wird. Im mittleren Drittel ist das Rohr rinnenförmig geöffnet, dafür sind aber hier die Ränder soweit hochgebogen, dass sich die Zunge beim Hineindrücken nicht in das Gesichtsfeld legt. Das untere Drittel endigt schräg und ist stark abgeflacht.

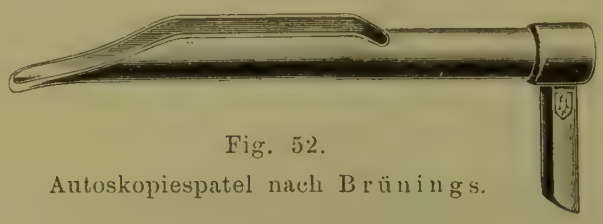

Fig. 52.
Autoskopiespatel nach Brünings.

Die Spatel geben ein doppelt so grosses Gesichtsfeld wie geschlossene Rohre, ohne den Patienten mehr zu belästigen. Sie sind 15 cm lang und werden dem Instrumentarium in 2 Weiten — 14 mm und 11 mm — beigegeben. Ausserdem ist ein besonderer „Kinderspatel“ von abweichendem Bau vorgesehen, dessen Beschreibung ich auf Kapitel VI (Untersuchung von Kindern) verschiebe. Die Gesichtspunkte für die Auswahl des geeigneten Spatels können erst später näher begründet werden, ich bemerke aber schon hier, dass die übliche Bezeichnung „Männerspatel“ und „Frauenspatel“ im Gegensatz zu dem Kinderspatel keinerlei praktische Berechtigung hat (vgl. S. 196). Wir wollen in unserem Untersuchungsbeispiel den mittleren von 11 mm Durchmesser zur Anwendung bringen.

Der Patient setzt sich nun, nachdem Halskragen, sonstige enge Kleidungsstücke und eventuell Gebisse entfernt sind, auf einen 20—30 cm hohen Schemel so, dass der Untersucher die Lichtquelle (Fenster, Lampe) im Rücken hat, den Patienten also beschattet. Das Zimmer wird wenigstens soweit verdunkelt, wie bei der indirekten Laryngoskopie. Ist Assistenz vorhanden, so empfiehlt es sich, den Kranken von hinten stützen und Kopf und Oberkörper in die jeweils erforderliche Stellung bringen zu lassen (s. Fig. 54a. S. 188a). Eine Stuhllehne oder Kopfstütze ist nur hinderlich.

Fig. 53.

a. b.

Handstellung bei Einführung des Rohres (Lippen-Zähneschutz).

Nachdem der Spatel in das Elektroskop eingesetzt, die Lichteinstellung (s. S. 123 ff.) kontrolliert, ein feuchtes Läppchen zur eventuellen Spiegelreinigung bereitgelegt, der Autoskopiespatel und der Elektroskopspiegel über einer Lampe leicht angewärmt ist, kann die Einführung beginnen. Wir wollen diese bei allen direkten Untersuchungen der Luftwege in 3 Zeiten einteilen:

Tempo I: Einstellen der lingualen Epiglottisfläche.

Tempo II: Überschreitung der Epiglottis und autoskopische Verdrängung.

Tempo III: Tieferführen des Rohres bzw. Larynxpassage.

Diese schematische Einteilung, welche sich mir bei der Anleitung im Kurs von selbst ergab, ist keine zwecklose Pedanterie. Sie schützt vor den typischen Fehlern, die jeder Anfänger macht. und gibt auch dem Geübten, der sich schon persönliche Varianten angewöhnt hat, eine Reihenfolge, nach der er in schwierigen Fällen am sichersten zum Ziel gelangt.

Tempo I.

Das Einstellen der lingualen Epiglottisfläche hat den Zweck, den Untersucher über die richtige Medialstellung und die richtige Einführungstiefe des Spatels zu orientieren. Eine solche Orientierung ist durchaus nötig, weil das enge geschlossene Rohr nur ein sehr kleines Gesichtsfeld hat, welches ausser der Epiglottis keine für die Beurteilung der Rohrstellung verwendbaren Anhaltspunkte enthält.

Man geht bei der Einstellung am besten in folgender Weise vor: Der Patient neigt den Kopf nur ganz wenig nach hinten und hält sich die Zunge mit der linken Hand fest, damit sie keine störenden Bewegungen ausführt (Fig. 54a, S. 188a). Der Untersucher führt den Autoskopiespatel in nicht zu steiler Richtung genau in der Mittellinie ein, aber nur so weit, dass beim Niederdrücken der Zunge der obere Kehldeckelrand im Gesichtsfeld erscheint, also nur 5—7 cm. Das Auge ist dabei fortwährend dicht über dem Loch des Elektroskopspiegels.

Damit nun der Spatel beim Niederdrücken nicht seitlich oder nach unten von der gewölbten Zunge abgleitet und damit gleichzeitig Lippe und Zähne des Patienten vor Druck geschützt werden, empfehle ich dringend, bei jeder direkten Untersuchung folgenden Handgriff anzuwenden (s. Fig. 53, S. 186a): Der linke Zeigefinger des Untersuchers schiebt die Oberlippe in die Höhe, bis der an den Zeigefinger angedrückte Daumen eine feste Stütze an der oberen Zahnreihe findet (Fig. 53a). Das Rohr wird in den Daumen-Zeigefinger-Winkel eingesetzt derart, dass der Daumen seitliche Abweichungen verhindert, während der Zeigefinger die Zähne vor Druck schützt und beim Tieferschieben des Rohres als Gleitfläche dient (s. Fig. 53b).

Dieser Griff, welcher auch Anfängern sofort geläufig zu sein pflegt, ist viel sicherer und schonender als wenn man durch Einführen eines Fingers in den Mund des Patienten an dessen beweglichen Teilen vergeblich eine Stütze sucht. Er macht es auch allein möglich, die Zähne, je nach der Betätigung des Zeigefingers, vor Druck oder wenn man will, sogar vor Berührung mit dem Rohr zu schützen. Er hebt endlich den starken Reibungswiderstand, den das Rohr auch bei guter Richtung an den Zähnen findet, vollständig auf, indem man durch nachgreifende Bewegungen mit dem Zeigefinger das Vorrücken des Rohres ruhig und schrittweise bewerkstelligen kann.

Nachdem man nun — wir kehren zur Rohreinführung zurück — den freien Kehldeckelrand in das Gesichtsfeld gebracht hat, was oft erst nach mehrfachem Niederdrücken der Zunge an verschiedenen Stellen gelingt, geht man mit einer leichten Hebung des Spatelendes genau in der durch die linke Hand gesicherten Medianstellung etwa 2 cm weit über ihn hinweg, sodass die Einführungstiefe des Spatels nunmehr etwa 8—10 cm beträgt. Es folgt

Tempo II,

die eigentliche autoskopische Verdrängung. Der Patient lässt dazu die Zunge fahren und neigt den Kopf wesentlich weiter nach hinten (s. Fig. 54b, S. 188a). Gleichzeitig übt der Untersucher unter genauer Einhaltung der Medianebene einen kräftigen, mehr nach

Direkte Laryngoskopie im Sitzen.

Fig. 54.

a.

Tempo I und II: Einstellung und Überschreitung des Epiglottis.

b.

Tempo II: Verdrängung (bei hoher Rohrstellung).

c.

Fehlerhafte Stellung (Patient „weicht aus“).

d.

Tempo IV: Tiefe Einführung.

vorn gerichteten Druck auf den Zungengrund aus, bei dem das im Daumen-Zeigefinger-Winkel gestützte Rohr durchaus nicht tiefer rücken darf. Es handelt sich vielmehr um eine reine Drehbewegung um eine durch die Spatelmitte gedachte horizontale Axe unter gleichzeitigem Zug nach vorn.

Sehr zweckmäfsig ist es, während dieser autoskopischen Verdrängung den Patienten fortgesetzt phonieren zu lassen. Man vermindert dadurch nicht nur die Neigung zum Pressen, sondern erleichtert sich auch wesentlich die Orientierung. Während nämlich die zunächst eingestellte hintere Rachenwand keinerlei Anhaltspunkte bietet, geben die alsbald in das Gesichtsfeld tretenden Aryknorpel durch ihre symmetrischen phonatorischen Bewegungen sofort Aufschluss über etwaige Abweichungen des Rohres aus der Medianebene, die man dann während der weiteren Verdrängung entsprechend korrigiert.

Der Druck, bei welchem nacheinander Aryknorpel, hintere Wand, Stimmlippen und endlich vordere Kommissur im Gesichtsfeld erscheinen, ist, wie wir später noch sehen werden, individuell ausserordentlich verschieden. Im Mittel beträgt er etwa die Hälfte von dem, was eine kräftige Männerhand in der gegebenen Stellung überhaupt zu leisten vermag (10 kg). Gefährlich ist der starke Druck auf den sehr toleranten Zungengrund auch in der Hand des Anfängers nicht, solange er seitliche Abweichungen und vor allem zu tiefe Rohreinführung vermeidet. Bei Verwendung der kurzen Autoskopiespatel ist das Hineingeraten in einen Sinus pyriformis übrigens so gut wie ausgeschlossen. In jedem Zweifelsfalle gehe man zurück und beginne wieder mit Tempo I.

Tempo III.

Das Tieferschieben des Rohres mit eventueller Passage der Glottis gehört nicht mehr zur eigentlichen Laryngoskopie. Immerhin kann es auch bei ihr nötig sein, die Einführungstiefe, mit welcher Tempo II ausgeführt wurde, nachträglich um 1—2 cm zu verändern, was unter vorschiebenden Bewegungen des linken Zeigefingers ohne Reibung an den Zähnen leicht zu bewerkstelligen ist (s. Fig. 54d, S. 188b).

Man gelangt damit zu einer „Laryngoscopia subglottica", zu einer speziellen Beobachtung des subglottischen Raumes, dessen hintere Wand auch schon bei hoher Spatelstellung genügend übersehen werden kann. Die Einstellung der unteren Stimmlippenflächen gelingt besonders gut bei der schrägen Mundwinkelstellung des Spatels, von welcher später noch die Rede sein wird. Zur Einführung kleiner Spiegelchen, (die übrigens durch den Tubus sehr einfach ist), dürfte deshalb nur höchst selten — etwa bei vollständig senkrechtem Einblick in einen Sinus Morgagni — Veranlassung vorhanden sein.

3. Fehler und Schwierigkeiten.

Nachdem wir nunmehr einen nach den Kriterien der Autoskopierbarkeit ausgesuchten besonders leichten Schulfall untersucht haben, ist es an der Zeit, uns auch mit den Umständen vertraut zu machen, welche die Autoskopie erschweren oder gar unmöglich machen können. Diese Umstände kann man einteilen in vermeidbare Fehler von seiten des Arztes und des Patienten und in besondere in der Eigenart des Untersuchungsobjektes gelegene Schwierigkeiten, welche Abweichungen von der normalen Technik verlangen.

Fehler.

Ich hoffe, die elementarsten Fehler durch die genaue Darstellung der Anästhesierung und der normalen Untersuchungstechnik schon ausgeschlossen zu haben. Immerhin soll hier noch auf einiges aufmerksam gemacht werden, was der Anfänger leicht übersieht.

Zunächst muss man dringend davor warnen, die Untersuchung unter mangelhafter Anästhesie am hustenden und würgenden Patienten erzwingen zu wollen! Reflexlosigkeit ist erste Bedingung. Kann man sie in der ersten Sitzung nicht gleich erreichen, so bestelle man den Kranken noch einmal morgens mit leerem Magen, behandle eventuell inzwischen einen Rachen- oder Kehlkopfkatarrh und schicke der Untersuchung im Notfall Brom oder Morphin voraus.

Aufgeregtheit und Angst des Patienten ist in der früher angegebenen Weise zu bekämpfen, namentlich dann, wenn sie ihn zum Spannen und Pressen veranlasst. Man mache ihm klar, dass die Untersuchung schlimmsten Falles einen unangenehmen aber

erträglichen Druck auf die Zunge mit sich bringt und dass er unter allen Umständen ruhig, leicht und regelmäfsig zu atmen hat, auch wenn sich ein (rein subjektives) Gefühl von Engigkeit einstellen sollte. Derartige Gefühle beruhen, abgesehen von der Kokainwirkung, meist auf reflektorischem Schluss der empfindungslosen Glottis. In verzweifelten Fällen begnüge man sich beim ersten Mal mit der Einstellung der Arygegend und versichere dem Kranken, dass schon ein wertvoller Einblick gewonnen sei und dass die erforderliche Wiederholung der Untersuchung sicher vollständig gelingen werde.

Streng zu vermeiden ist ein krampfhaftes Nachhintenstrecken des Kopfes, der im Gegenteil leicht und nachgiebig gehalten werden muss. Durch genaue Druckmessungen habe ich gefunden, dass für jeden Patienten bei allmählich zunehmender Nackenstreckung ein Optimum der Autoskopierbarkeit durchlaufen wird: Vielfach liegt dieses Optimum sehr weit vor der maximalen Streckung, bei welcher der Schlund durch die lordotische Wirbelsäule zu einem flachen Spalt mit straff gespannten Wandungen kromprimiert wird. Aus diesem Grunde wurde oben empfohlen, erst bei Tempo II den Kopf langsam zunehmend nach hinten beugen zu lassen, bis bei gleichbleibendem Druck der Moment der günstigsten autoskopischen Einstellung erreicht ist. Alle Änderungen der Kopfstellung hat der Kranke langsam auszuführen. Bei vorhandener Assistenz soll nur diese die Anordnungen des Untersuchers zu Ausführung bringen.

Einen Fehler, den viele Patienten machen, habe ich in Fig. 54c, S. 188b wiedergegeben: Sie weichen bei der autoskopischen Verdrängung dem starken Zungendruck aus, rücken mit dem Gesäss nach vorn und geraten dadurch in eine nach hinten geneigte Lage, in welcher die Untersuchung kaum durchführbar ist. Man belehre also den Kranken (und eventuell die Assistenz) vorher, dass er „mit hohlem Kreuz“ nach vorn geneigt sitzen bleiben muss und stelle sich bei der Untersuchung nötigenfalls so, dass er mit den Knien nicht vorrücken kann. Bei Anwendung des Gegendruck-Verfahrens fallen diese Schwierigkeiten von selbst fort.

Schliesslich mache man sich zur Regel, die Dauer der Rohreinführung auf ein Minimum zu beschränken und sie nötigenfalls

lieber nach einer kurzen Pause zu wiederholen! Denn der Kranke kann bei eingeführtem Rohr angesammelten Speichel nicht schlucken und bei sitzender Stellung auch nicht ausspucken, sodass er ihm durch den empfindungslosen Larynx in die Trachea läuft und endlich zu krampfhaftem Husten reizt.

Wir kommen damit zu den Fehlern des Untersuchers, von denen das zu tiefe Einführen des Spatels bei Anfängern der häufigste ist. Er findet dann bei Tempo I die Epiglottis nicht, bis sie bei zufälligem Zurückgehen plötzlich emporspringt. Auch beim Überschreiten des Kehldeckels hat man ein zu weites Vorschieben des Spatels durchaus zu vermeiden, weil dieser sonst die hintere Rachenwand reizt oder gar in den Hypopharynx gerät. Das direkte Eingehen zwischen Kehldeckel und hinterer Rachenwand ohne Berührung der letzteren bereitet bei den schrägen Spatelenden wohl niemals Schwierigkeiten, während mit den früheren gerade endigenden Bronchoskopen sich oft eine seitliche Umgehung notwendig gemacht hat.

Unrichtig ist es, bei Tempo II, der autoskopischen Verdrängung, die Zunge herausziehen zu lassen, da hierdurch ihre Muskulatur in einen für die Verdrängung ungünstigen Kontraktionszustand gerät.

Dass man mediane Zahnlücken bei der Untersuchung ausnutzt, bedarf keiner besonderen Erwähnung. Wichtiger ist die Frage, ob man bei stark prominenten Schneidezähnen oder bei etwaigen seitlichen Lücken den Spatel in schräger Richtung vom Mundwinkel aus einführen soll. Allgemein lässt sich die Frage nicht entscheiden. Nur so viel steht fest, dass die Autoskopie vom Mundwinkel aus eine erheblich grössere Übung erfordert und dass normaler Weise, wie ich in einer Reihe von Messungen fand[1]), der autoskopische Druck bei ihr nicht geringer ist als bei der medialen Untersuchungsmethode. Es scheint dies zunächst auffallend, da ja der Mundwinkel leichter in die Verlängerung der Trachea zu bringen ist als die obere Zahnreihe. Der Grund ist darin zu suchen, dass bei der lateralen Rohrstellung der Druck nicht mehr in der Zungenmitte, sondern näher an ihrer weniger nachgiebigen seitlichen Aufhängung angreift. Das Verfahren ist deshalb nur in den oben erwähnten besonderen Fällen empfehlenswert.

---

[1]) Vergl. die Anm. auf Seite 182.

Direkte Laryngoskopie im Sitzen.

Fig. 55.

Autoskopie vom Mundwinkel.

Fig. 56.

Autoskopie von hinten.

— 1924 —

Die Technik der Autoskopie vom Mundwinkel aus unterscheidet sich von der normalen Methode nur durch die Haltung des Patienten: er hat den Kopf ein wenig von der Einführungsseite fort zu neigen und zu rotieren (s. Fig. 55).

Es sei hier auch noch auf eine schon von Kirstein erwähnte Modifikation der Autoskopie hingewiesen, bei welcher der Untersucher hinter dem Patienten steht (Fig. 56). Einen eigenen Wert hat die Stellung meines Erachtens nicht, ich lasse sie aber regelmäfsig im Kurs ausführen, weil sie eine vorzügliche Vorübung für die so wichtige Rohreinführung im Liegen bildet. Die ungewohnten Lagebeziehungen, welche anfangs der Orientierung erhebliche Schwierigkeiten bereiten, sind nämlich in beiden Fällen ganz die gleichen.

Dass die direkte Laryngoskopie auch am liegenden Patienten (z. B. in Narkose) ausgeführt werden kann, versteht sich von selbst, doch ist sie im Sitzen für Arzt wie Patienten sehr viel leichter. Bezüglich der Technik muss auf die Bronchoskopie verwiesen werden, bei welcher im Gegensatz zur Autoskopie die liegende Stellung eine grosse Rolle spielt.

Wir kommen hiernach zu denjenigen Untersuchungshindernissen, welche nicht mehr auf fehlerhafte Technik zurückzuführen sind, also zu den unvermeidlichen

Schwierigkeiten.

Wenn wir von Missbildungen, Erkrankungen der Halswirbelsäule und anderen pathologischen Veränderungen absehen, so bleibt als einzige unvermeidliche Schwierigkeit der direkten Laryngoskopie die starke individuelle Variabilität des Gesichtsschädels und der Weichteile des Mundbodens bzw. Halses. Ihre Wirkung drückt sich in den verschiedenen Graden der Autoskopierbarkeit aus und hat in extremen Fällen die Unausführbarkeit der Methode zur Folge.

Praktisch muss die Grenze der Anwendbarkeit natürlich nicht durch die Kraft des Untersuchers, sondern durch die Belästigung des Kranken bestimmt werden, welche bei kunstgerechtem Vorgehen (guter Anästhesie, Vermeidung von Zähnedruck und zu starker Kopf-

streckung) ausschliesslich in dem unvermeidlichen Zungendruck bestehen soll.

Bei der hervorragenden Wichtigkeit dieses Druckes ist eine genaue Kenntnis der ihn bestimmenden Faktoren wünschenswert, zu deren Studium ich eine besondere Vorrichtung, das „Dynamometrische Elektroskop“ verwendet habe [1]). Das Instrument (Fig. 57) gibt mit Hilfe einer geeichten Feder und eines Zeigerwerkes die Grösse des jeweils vom Spatelende ausgeübten Verdrängungsdrucks in Kilogrammen an.

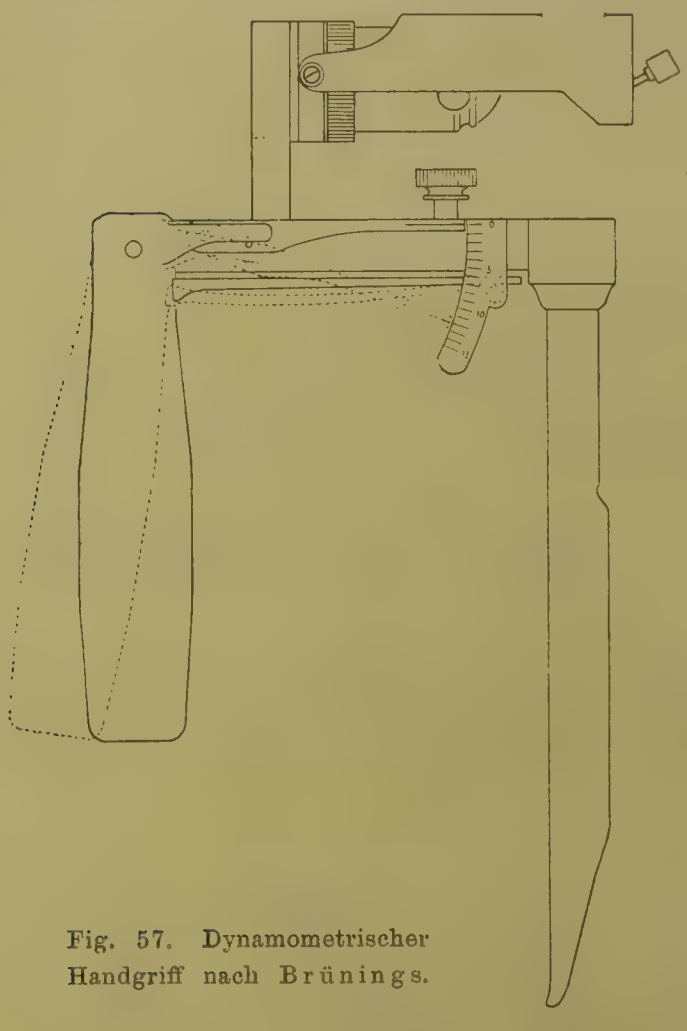

Fig. 57. Dynamometrischer Handgriff nach Brünings.

Von den Versuchsergebnissen dürfte zunächst die absolute Grösse des zur Einstellung der vorderen Kommissur nötigen Verdrängungsdruckes praktisches Interesse haben. Die Angabe eines Mittelwertes hat hier indessen wenig Zweck, da die individuellen Schwanknngen mehr als das 30 fache betragen.

Als zulässige Grenze bei relativen Indikationen sind etwa 10 kg anzusehen; 15 kg ist unter allen Umständen schmerzhaft, 20 kg bildet etwa die Grenze dessen, was von einer Männerhand geleistet werden kann. Bemerkenswert ist die ausserordentlich steile Zunahme des Druckes beim Vorschreiten der Einstellung von der hinteren Kehlkopfwand (H) über die Stimmlippen-Mitte (M) zur

[1]) Vergl. die Anm. auf Seite 182.

vorderen Kommissur (V), welche ich in der nebenstehenden Normalkurve graphisch dargestellt habe (Fig. 58).

Unter den nicht-anatomischen, variablen Faktoren, welche von wesentlichem Einfluss auf die Druckkurve sind, ist in erster Linie die Anästhesie zu nennen, von deren Tiefe die reflektorischen und reaktiven Muskelaktionen des Patienten, und damit auch die Druckverhältnisse abhängen. Wichtig ist ausserdem die Tatsache, dass eine gewisse Gewöhnung an die Untersuchung eintritt, sodass sie bei Wiederholungen leichter ausführbar wird als das erste Mal.

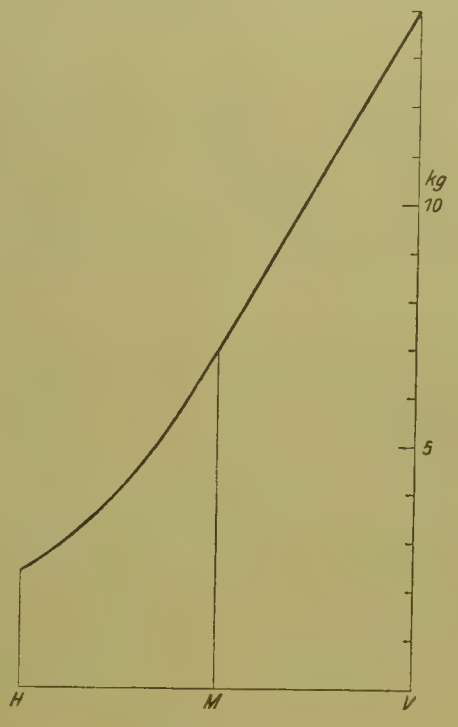

Fig. 58.

Der weitaus variabelste Faktor liegt jedoch in der Spatelform bzw. seiner Breite. Es ist ja bekannt, dass man ein schmales Instrument tief in den höchst plastischen Zungengrund eindrücken kann, dessen Gewebe leicht nach beiden Seiten ausweicht. Bei einer breiten Fläche ist das unmöglich, die Zunge kann im Wesentlichen nur durch Zerrung ihrer seitlichen Aufhängungen nachgeben, sodass eine ausgiebige Verdrängung nicht zu erreichen ist. Aus diesem Grunde war die zuletzt von Kirstein empfohlene flache Spatelform für die Autoskopie höchst ungeeignet, da sie eine gewisse Breite ohne Verlust des Gesichtsfeldes durch die sich vorwölbenden Zungenwülste nicht unterschreiten darf. Bei Anwendung geschlossener oder $^{3}/_{4}$ geschlossener Röhren, wie meine Autoskopiespatel sie darstellen, ist dagegen der Verschmälerung keine Grenze gesetzt.

Die Druckverhältnisse bei verschiedenen Spateldurchmessern habe ich in Fig. 59, S. 196, wiedergegeben. Man sieht, dass mit dem 9 mm-Rohr eine Einstellung der vorderen Kommissur schon möglich ist bei einem Druck (9 kg), bei dem der 14 mm-Spatel kaum die hintere Wand in das Gesichtsfeld bringt. Die Figur lehrt ferner noch

folgendes: Handelt es sich bei einem Fall lediglich um Einstellung der hinteren Wand, so mag man bei leidlicher Autoskopierbarkeit den 14 mm-Spatel anwenden. Bei allen anderen Aufgaben ist der Spatel um so dünner zu wählen, je mehr man sich der vorderen Kommissur zu nähern beabsichtigt.

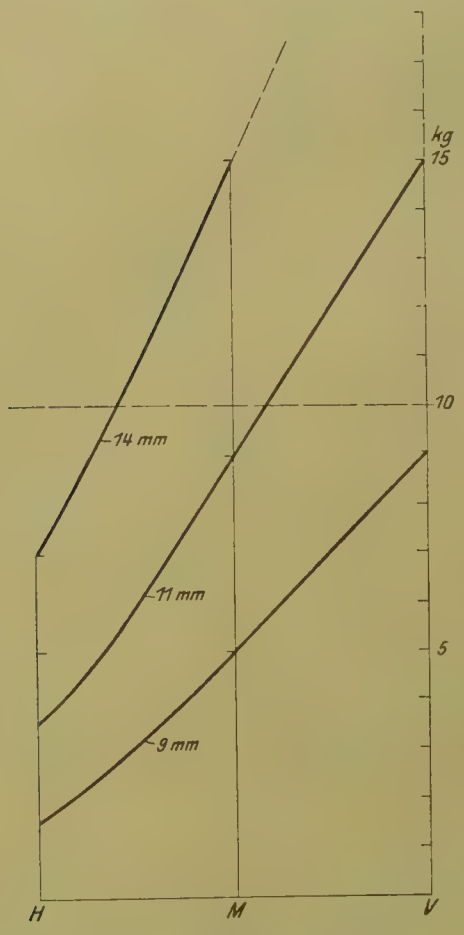

Fig. 59.

Die Bezeichnung „Männerspatel" und „Frauenspatel" für das 14 mm- bzw. 12 mm-Instrument ist also ganz irreführend, da Frauen meist leichter zu untersuchen sind als kräftige Männer. Man erinnere sich ferner daran, dass in dem Besteck auch Spatelrohre von 8,5 und 7 mm zur Verfügung stehen, welche sich gegebenen Falls gut zur Autoskopie verwenden lassen.

Leider findet nun die Verminderung des Rohrdurchmessers bald eine praktische Grenze, da die rasch abnehmende Gesichtsfeldgrösse den Wert der diagnostischen Autoskopie sehr beeinträchtigt und ihre operative Anwendung fast unmöglich macht. Ich habe mich deshalb nach einem anderen Ausweg umgesehen, von dem im nächsten Abschnitt die Rede sein soll.

4. Die Gegendruck-Autoskopie.

Das Gegendruck-Verfahren[1]) bezweckt eine Herabsetzung des autoskopischen Druckes, welcher als unvermeidliche Belästigung des Patienten die Indi-

[1]) Vergl. die Anm. auf Seite 182.

kationen der direkten Laryngoskopie eingeschränkt hat. Es ermöglicht ausserdem eine selbsttätige Erhaltung der Kehlkopfeinstellung und damit bisher unausführbare operative Eingriffe Da die praktisch wichtige Methode ganz neu ist, bedarf sie einer etwas ausführlicheren Darstellung.

Begründung.

Wenn man die Normalkurve des autoskopischen Druckverlaufs (Fig. 58) betrachtet, so fällt der steile Anstieg des Stückes M—V auf, das dem Dehnungsverlauf elastischer organischer Gewebe keineswegs entspricht. Es muss also ausser dem elastischen Widerstand des Zungengrundes noch ein zweites Moment im Spiele sein, welches im gleichen Schritt mit dem wachsenden Druck der Einstellung des Kehlkopfes entgegenarbeitet.

Genaue Messung zeigt nun, dass bei jeder Autoskopie der Kehlkopf bezw. die Prominentia laryngis um 0,5 —1,5 cm nach vorne rückt, eine Bewegung, die in der Hauptsache mit der starken Drucksteigerung M —V zusammenfällt. In Wirklichkeit handelt es sich nicht allein um eine Dislokation des ganzen Kehlkopfes, sondern um eine sagittale Streckung mit Anspannung der Stimmlippen. Lässt man nämlich den Patienten bei stärkster Verdrängung intonieren, so fällt der beabsichtigte Ton stets um $^1/_2$—1 Intervall zu hoch aus.

Die Ursache für das Ausweichen des Kehlkopfes vor dem Autoskopiespatel ist in seiner straffen Bänderverbindung mit dem Zungenbein zu suchen, durch welche die Dislokation des Zungengrundes übertragen wird. Gelingt es also durch besondere Hilfsmittel, das Mitgehen des Kehlkopfes zu verhindern, so werden die letzten 5—15 mm der Zungenverdrängung, auf welche der höchste Druck entfällt, erspart.

Man kann das dazu dienende Hilfsmittel nun leicht so einrichten, dass seine Anwendung noch einen weiteren Gewinn bringt. Der Kehlkopf ist nämlich durch Druck vorn auf die Prominentia laryngis ohne Beschwerden um 5—10 mm aus derjenigen Lage nach hinten zu

drängen, in welcher er sich normalerweise bei der zur direkten Laryngoskopie erforderlichen Kopfstellung befindet. Addiert man diese Verschiebung zu der obigen, so muss es in besonders günstigen Fällen möglich sein, den ganzen Kehlkopf bereits bei einem autoskopischen Druck zu übersehen, bei dem sonst erst die hintere Wand im Gesichtsfeld erschien.

Technik.

Vergegenwärtigt man sich die Verdrängungen, welche nötig sind, um den winkeligen Weg zwischen oberer Zahnreihe und vorderer Kommissur grade zu strecken, so wird ohne weiteres klar, in welcher Weise man den Gegendruck am vorteilhaftesten angreifen lässt:

Fig. 60 gibt schematisch die drei zu verdrängenden Hauptpunkte (1 Zahnreihe, 2 Zungengrund, 3 Kehlkopf) und die durch die Pfeile angedeuteten Verdrängungsrichtungen wieder. Denkt man sich nun den Gegendruck d auf eine Verlängerung des Elektroskop-Handgriffes v einerseits und andererseits auf den Kehlkopf (3) wirkend, so wird ersichtlicher Weise nicht nur 3 nach hinten, sondern ausserdem 2 in dem gewünschten Sinne nach vorn, 1 nach hinten gedrängt, d. h. es wird durch den Gegendruck auch der den Griff haltenden Hand die Arbeit abgenommen. Gleichzeitig ist die durch das Verhältnis der Pfeil-Längen angedeutete Druck-Verteilung eine günstige: Die eine Hälfte wirkt nach vorn auf 2, die andere nach hinten gerichtete Hälfte verteilt sich auf 3 und 1 im Verhältnis der Hebellängen 2—3 und 2—1, sodass 3 etwa $^1/_3$, 1 etwa $^1/_6$ des Gesamtdruckes erhält.

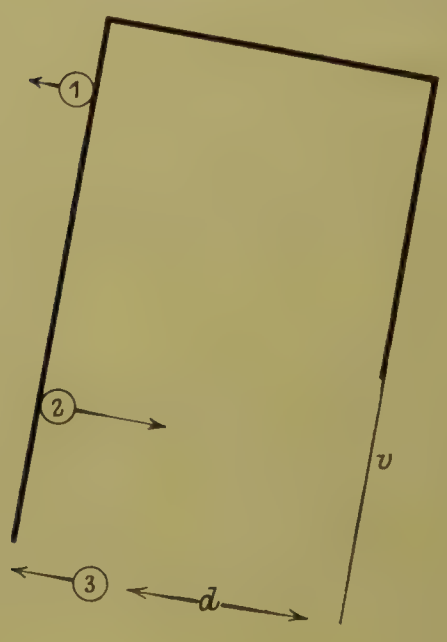

Fig. 60.

Die praktische Ausführung des „Gegendrückers“ gibt Fig. 61 wieder: Er besteht aus einer Druckplatte, welche mittels Druckstange und Dreiring-Griff durch eine Hand vorgeschoben werden kann.

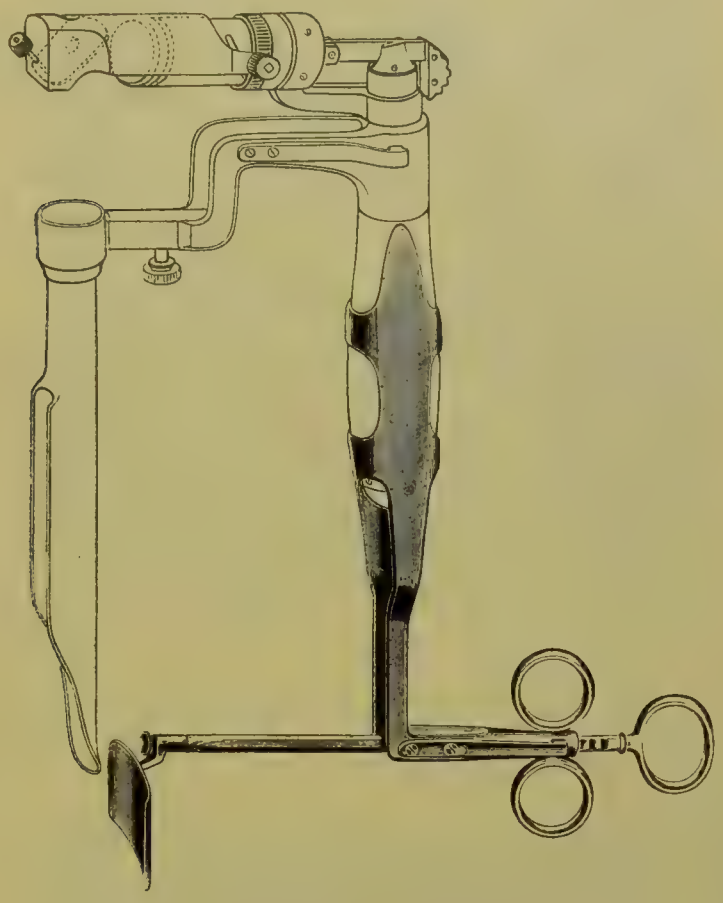

Fig. 61. Gegendrücker nach Brünings.

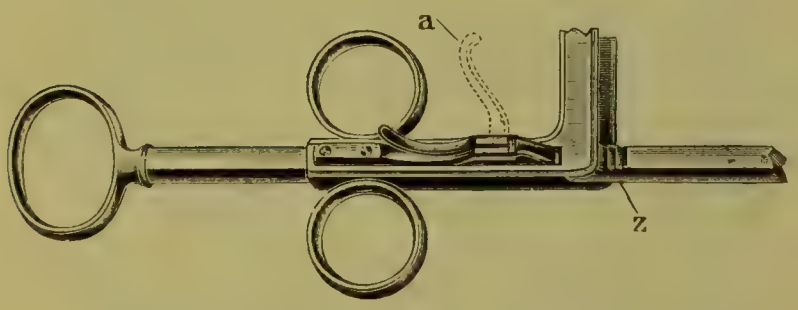

Fig. 62.

Durch Umlegen des kleinen Hebels a (Fig. 62) wird eine selbsttätige Arretierung eingeschaltet, sodass die Druckplatte in der jeweils erreichten Stellung stehen bleibt.

Die einfache Vorrichtung lässt sich mit einer leichten Hülse ohne weiteres auf das Elektroskop aufstecken und gestattet sowohl die Verwendung der Autoskopiespatel für Erwachsene wie auch die des Kinderspatels. Im letzteren Fall dreht man die Druckplatte einfach nach oben, wobei ihr oberer Rand wieder mit dem Ende des Kinderspatels abschneidet.

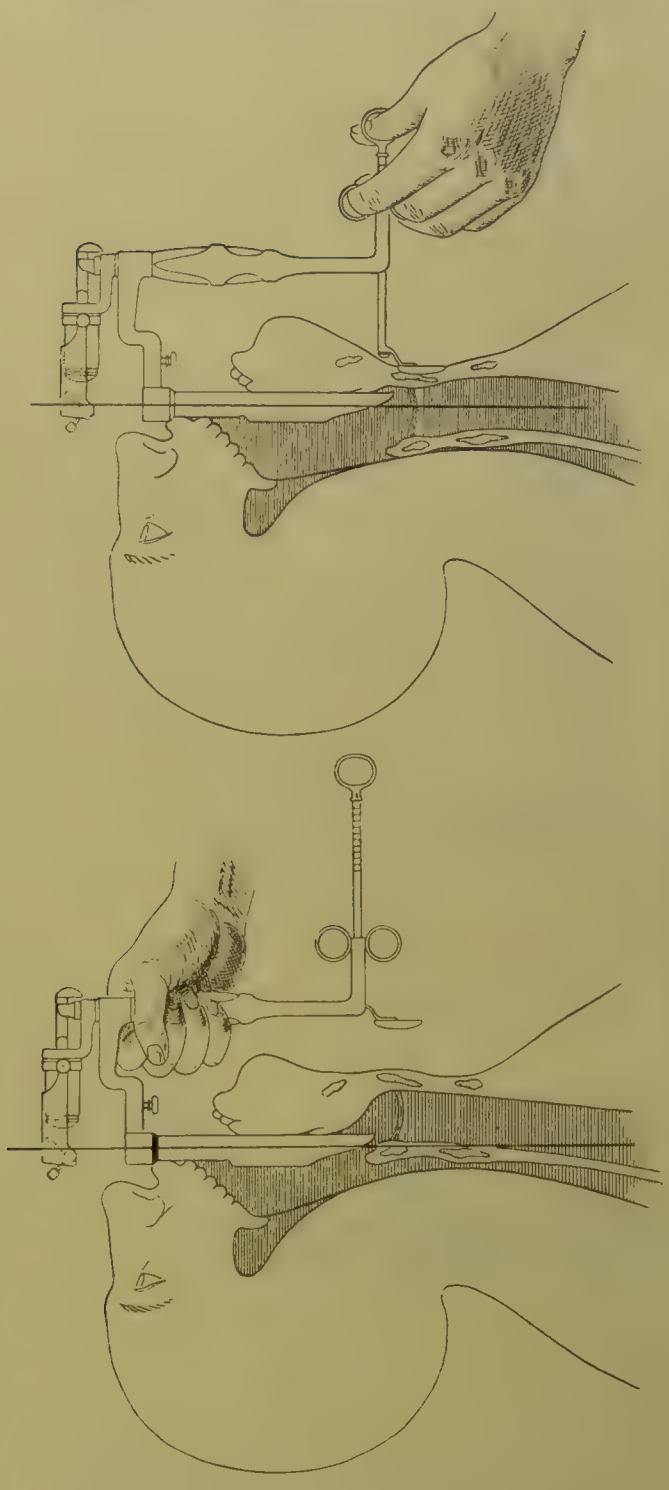

Fig. 63. Wirkungsweise der Gegendruck-Methode.

Die Wirkungsweise des Gegendrückers wird durch die Fig. 63 a und b erläutert, welche nach dem Gesagten keiner weiteren Erklärung mehr bedarf.

Anwendung u. Vorzüge.

Dem Anfänger ist zu raten, seine ersten autoskopischen Versuche ohne Gegendrücker auszuführen, damit er die Schwierigkeiten der älteren Methode kennen lernt und ein Urteil über die zulässigen Druckverhältnisse gewinnt. Denn mit Hilfe des Gegendrückers kann man durch leichte Fingerbewegung eine ausserordentliche Kraft ausüben, für welche anfangs der rechte Mafsstab fehlt. Ist die Autoskopie nach **Kirstein** für den Untersucher oft eine förmliche Kraftprobe, so verlangt das Gegendruck-Verfahren geradezu Zartgefühl.

Fig. 64.

Gegendruck-Autoskopie (mit Fernrohr).

Fig. 65.

Direkte Larynx-Operation in Gegendruck-Autoskopie.

Die Anwendung des Gegendruck-Autoskops unterscheidet sich zunächst nicht von der früher beschriebenen normalen Methode. Bei Tempo I ist die Druckstange natürlich vollständig zurückzuziehen und, falls einmal Schwierigkeiten in der Einführung bestehen sollten, die Druckplatte nach oben zu drehen. Tempo II kann allein durch Betätigung des Gegendrückers ausgeführt werden, an dem das Instrument auch gehalten bzw. dirigiert wird (s. Fig. 64). Für den Anfänger empfiehlt es sich jedoch, den ersten Teil der autoskopischen Verdrängung bis zur Einstellung der Aryknorpel ohne Gegendruck auszuführen, bis er sich von der richtigen Lage und der richtigen Einführungstiefe des Spatels überzeugt hat, denn nur in diesem Falle trifft die Druckplatte auf den richtigen Ort, die Prominentia laryngis.

Es ist selbstverständlich, dass alle Regeln des normalen Untersuchungsverfahrens auch bei der Gegendruckmethode beachtet werden müssen. Das gilt auch für die Wahl der Spateldicke, denn die neue Untersuchungsmethode soll ja in erster Linie eine Erleichterung für den Patienten bedeuten.

Wir kommen damit zu den Vorzügen der Gegendruck-Autoskopie, welche zum Teil direkt zahlenmäfsig kontrolliert werden können. Führt man nämlich die Untersuchung zuerst in normaler Weise mit dem dynamometrischen Elektroskop aus und setzt darauf den Gegendrücker an dessen Griff an, so kann man eine Druckersparung von 40—60% konstatieren. Erst bei Anwendung viel dickerer Spatel wird der frühere Druck wieder erforderlich. Das bedeutet bei schwer zu untersuchenden Fällen eine grosse Erleichterung für den Kranken, dem ja grade die zweite Hälfte des Druckes Schmerzen bereitet. Bei leichter Autoskopierbarkeit aber bedeutet es eine erhebliche Gesichtsfeld-Erweiterung, da man hier ohne Schwierigkeit mit weiterem Rohr arbeiten kann.

Es liegt im Wesen der Gegendruck-Methode, dass ihre Vorteile um so grösser werden, je weiter die Einstellung von der hinteren Kehlkopfwand zur vorderen Kommissur vorrücken muss, je grösser der individuell nötige Verdrängungsdruck überhaupt ist.

Daraus ergibt sich für die Indikationsstellung, dass in ganz leichten Fällen der Gegendrücker nur zu operativen Eingriffen, zu Demonstrationen und länger dauernden Prozeduren, in mittleren und schweren Fällen dagegen auch zu kurzen diagnostischen Einblicken heranzuziehen ist. Ich konnte mit der Methode einem Mann, bei dem sich vorher auch mit dem $8^1/_2$ mm-Rohr nicht einmal die hintere Wand sichtbar machen liess, einen Polypen an der Grenze des vorderen Stimmlippen-Drittels abtragen. Da ein Fall von so extrem geringer Autoskopierbarkeit vorher in der Killianschen Klinik noch nicht vorgekommen ist, möchte man die Autoskopierbarkeit bei Anwendung des Gegendruck-Verfahrens auf 100% veranschlagen.

Von dem zweiten Hauptvorteil der Gegendruck-Autoskopie, ihrer operativen Verwendbarkeit, soll im nächsten Abschnitt die Rede sein.

5. Operative Autoskopie.

Allgemeines.

Genauer müsste die Überschrift heissen: Anwendung der Autoskopie zu direkten Kehlkopfoperationen (mit welchen nicht nur die eigentlichen chirurgischen Eingriffe, sondern beispielsweise auch das Röntgenverfahren und Ähnliches gemeint sind).

Die therapeutischen Eingriffe selbst gehören als ein Teil der Klinik nicht mehr in den Rahmen dieses Buches. Ihre systematische Darstellung würde ausserdem zur Zeit auf Schwierigkeiten stossen, denn es liegen bisher so wenig einschlägige Publikationen vor, dass man kaum von einer direkten endolaryngealen Chirurgie als Methode zu sprechen wagt, wenn auch jeder, der sich mit den direkten Untersuchungen beschäftigt, gelegentlich diesen oder jenen kleinen Eingriff durch den Röhrenspatel vorgenommen hat.

Der schon von Kirstein beklagte Grund liegt darin, dass es sehr schwer ist, gleichzeitig zu autoskopieren und zu operieren. Gehören nämlich zu der Einstellung des Kehlkopfes in der Regel allein schon zwei Hände, so muss bei der Anwendung eines Instrumentes nicht nur eine Hand, sondern noch dazu die linke die ganze Arbeit über-

nehmen. Dabei geht es dann ohne schmerzhaften Druck auf die Zähne nicht ab, der Kranke wird unruhig und die Einstellung geht leicht verloren. Nimmt man noch hinzu, dass die Leichtigkeit und Sicherheit der rechten Hand durch gleichzeitige Kraftanstrengungen der linken sehr erheblich beeinträchtigt wird, so ist es nicht verwunderlich, dass auch die geübten Endoskopiker den Spiegel und die lange gebogene Zange bis jetzt dem Spatel und dem kurzen graden Instrument vorgezogen haben.

Versuche, zu einem selbsthalten autoskopischen Spatelrohr zu gelangen, sind schon von verschiedener Seite unternommen. So hat v. Eicken in Anlehnung an das Kirsteinsche Hypopharynx-Rohr kurze Trachealrohre mit seitlichem Fenster anfertigen lassen, in welches er die zu operierende Kehlkopfpartie einstellte. Ich selbst habe längere Zeit mit meinem „Schnabelrohr“ (Fig. 110, S. 376) gearbeitet, einem halboffenen Autoskopiespatel mit einem bajonettförmigen Fortsatz, der dem Instrument in der Luftröhre einen Halt gibt, ohne das Gesichtsfeld zu verkleinern. Das Schnabelrohr hat grosse Verbreitung gefunden und ist für kleine Eingriffe an der hinteren Larynxwand, an der ich namentlich den galvanokaustischen Tiefenstich häufig ausgeführt habe, in der Tat geeignet. Bei Stimmlippen-Operationen oder gar in der Nähe der vorderen Kommissur versagt es aber ebenso wie die anderen Hilfsmittel.

Wenn ich nun bei dieser Sachlage hier über operative Autoskopie schreibe, so geschieht es in der Überzeugung, dass erst das Gegendruck-Verfahren eine methodische endolaryngrale Chirurgie ermöglichen wird. Denn es macht neben einer weitgehenden Gesichtsfeld-Vergrösserung die Einstellung des Operationsgebietes und die Operation selbst voneinander unabhängig, sodass man Aufmerksamkeit und beide Hände auf letztere verwenden kann. Die bisherigen praktischen Ergebnisse berechtigen zu dieser Überzeugung: Es sind in der Killianschen Klinik mit der neuen Methode schon Operationen ausgeführt — z. B. Polypenabtragung am unteren Rand des vorderen Stimmlippen-Drittels, Narbenspaltung in der vorderen Kommissur — welche mit den früheren Hilfsmitteln unmöglich waren.

Eingriffe in Lokalanästhesie.

Wir müssen zwischen kleinen endolaryngealen Eingriffen in Lokalanästhesie und grösseren Operationen in Narkose unterscheiden, da beide eine verschiedene Technik erfordern.

Für den ersteren Zweck dient der im letzten Abschnitt beschriebene Gegendrücker in Verbindung mit dem normalen Elektroskop und den beiden Autoskopiespateln. Als Operationsinstrumente kommen neben Fremdkörperzangen grade galvanokaustische Brenner, einfache und doppelte Kuretten verschiedener Form und Grösse in Betracht, von denen ich einige typische Formen in Fig. 66 abbilde. Die Verwendung solcher Spezialinstrumente lässt sich nicht umgehen, denn sie müssen folgende Eigenschaften in sich vereinigen: 1. Richtige nutzbare Länge (18—20 cm), sodass der Griff etwa in der Mitte zwischen Rohr und Lampe liegt. (Es wird natürlich immer mit hochgezogener Lampe gearbeitet, vergl. Fig. 65, S. 200 a). 2. Grosse Steifigkeit des Schaftes durch Verwendung dickwandiger Stahlrohre, damit sich das Instrument auch bei festem Andrücken nicht durchbiegt, was in engen Röhrenspateln die Beobachtung stört. 3. Soll die Schneide nach allen Richtungen drehbar sein, damit die operierende Hand die bequemste Stellung einhalten kann.

Die Lokalanästhesie muss natürlich viel weiter ausgedehnt werden wie bei der diagnostischen Autoskopie. Man geht zunächst in der früher beschriebenen Weise vor und dehnt die Pinselung erst auf die Stimmlippen aus, nachdem der Kehldeckel reflexlos geworden ist. Meistens ist dann das Kehlkopfinnere durch heruntergelaufenes Kokain schon soweit vorbereitet, dass der Pinsel ohne Beschwerden ertragen wird. Anästhesierung des subglottischen Raumes wird nur bei tieferen Operationen an der hinteren Wand oder der unteren Stimmlippenfläche verlangt.

Das richtig eingeführte Gegendruck-Autoskop behält, wie schon gesagt, die ihm gegebene Einstellung meist ganz von selbst bei. Macht sich eine kleine Unterstützung gegen seitliche Abweichungen nötig, so kann sie (bei zweihändigem Operieren) ein Assistent übernehmen. Ich habe sie gelegentlich auch schon durch den Kranken selbst ausführen lassen, wenn dieser besonders gut hielt.

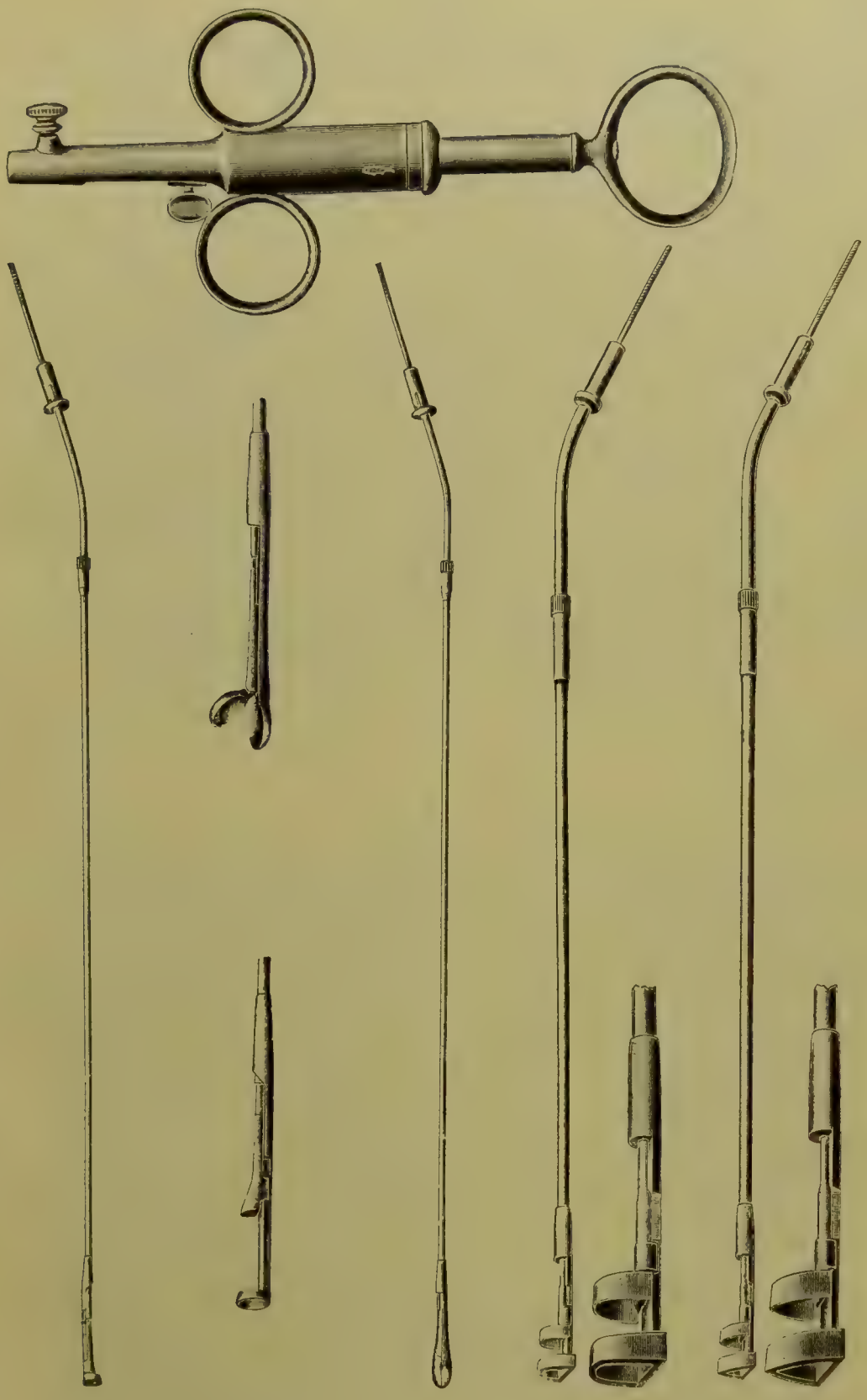

Fig. 66. Instrumente für direkte Kehlkopfoperationen nach Brünings.

Und das findet man häufiger, denn das festgestellte Autoskop gibt keine Veranlassung zu dem fatalen Ausweichen nach vorn oder zu sonstigen Bewegungen, durch die der Druck nur erhöht wird. Natürlich kann man die Sitzung nicht allzu lange ohne Unterbrechung ausdehnen, da sich ansammelnder Speichel bei der Unmöglichkeit zu schlucken durch den anästhetischen Kehlkopf läuft und bald einen Hustenreiz ausübt. Störungen des Gesichtsfeldes durch den Speichel sind bei Erwachsenen kaum zu befürchten, doch bereite man in jedem Fall eine Anzahl kurzer Watteträger vor.

Zu den direkten endolaryngealen Eingriffen ist auch die Röntgenbestrahlung des Kehlkopfes durch „Aussenröhre“[1]) zu rechnen. Eine Darstellung dieses Verfahrens würde hier natürlich zu weit führen. Es sei nur bemerkt, dass alle direkten aktinotherapeutischen Anwendungen wegen ihrer beträchtlichen Zeitdauer und der Unmöglichkeit einer ständigen Kontrolle der Einstellung unter Anwendung der Gegendruck-Autoskopie erfolgen müssten.

Eine kurze Erwähnung verdient hier auch noch die direkte Stroboskopie des Kehlkopfes, über die ich a. a. O. Genaueres mitteilen werde.

Die indirekte Laryngo-Stroboskopie (Örtel, Nagel[2]), Musehold, Spiess) ist bekanntlich mit Erfolg zur Analyse physiologischer und pathologischer Bewegungsvorgänge der Stimmlippen angewendet. Ich durfte deshalb vermuten, dass die ja viel genauere unmittelbare stroboskopische Beobachtung zur Lösung noch schwebender Fragen der Stimmphysiologie beitragen würde, zumal man ja bei diesem Verfahren jeden Befund ohne weiteres auch anderen Personen demonstrieren kann.

Die Versuchstechnik ist der indirekten Stroboskopie gegenüber relativ einfach. Ich habe auf dem Elektroskop oberhalb des Spiegelträgers leichtlaufende stroboskopische Scheiben aus Aluminium mit verschiedener Lochzahl anbringen lassen, welche durch ein verstellbares Friktionsrad mit sehr leichter, biegsamer Welle von einem kleinen regulierbaren Elektromotor angetrieben werden (s. Fig. 67, S. 206a). Der Ton, welchen der Untersuchte nachzusingen hat,

---

[1]) Vergl. Brünings, Bemerkungen zur Röntgenbehandlung des menschlichen Kehlkopfes, Verh. d. Ver. deutscher Laryngologen, 1909. Eine ausführliche Darstellung wird in Zeitschrift für Ohrenheilkunde u. s. w. erscheinen.

[2]) Handbuch der Physiologie, Artikel Stimme und Sprache. Daselbst auch die Literatur.

Fig. 67.

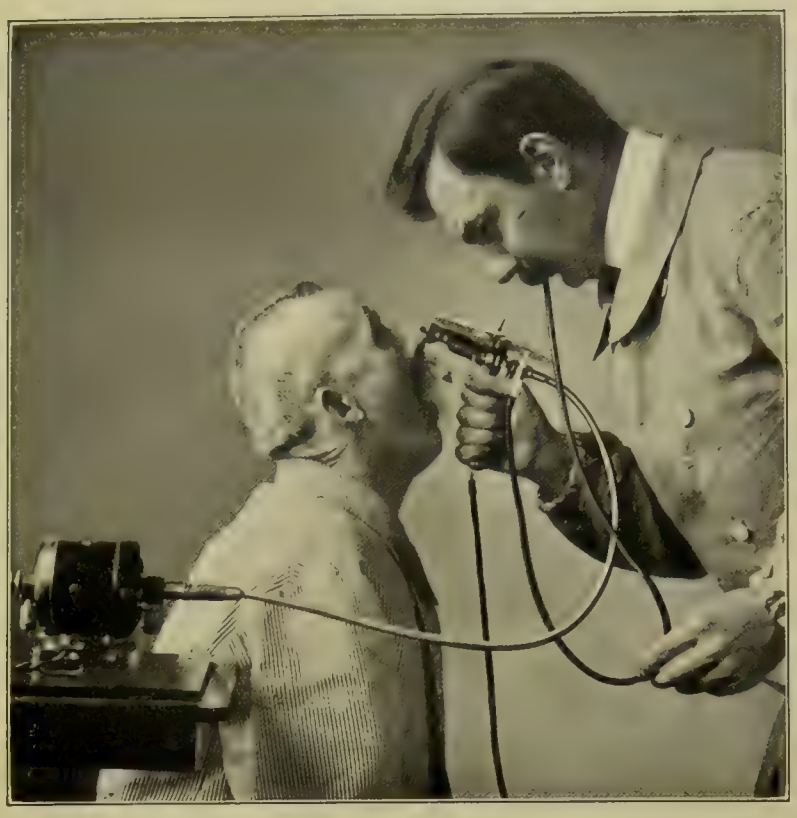

Direkte Strobo-Laryngoskopie.

Fig. 68.

Direkte Larynxoperation in Narkose (Gegendruck-Autoskopie).

wird nach Art einer Sirene durch Abblasen der rotierenden Lochscheibe erzeugt. (Der Gegendrücker ist bei dem abgebildeten Versuch nicht angewendet, weil er durch Kompression des Larynx die genaue Intonation nachteilig beeinflusste.)

Klare stroboskopische Bilder mit stillstehenden oder ganz langsam schwingenden Stimmlippen habe ich bis jetzt nur vorübergehend erhalten, da bei den untersuchten Fällen das musikalische Gehör zum genauen Einhalten des Sirenentones nicht ausreichte, zumal das Treffen der Tonhöhe durch den autoskopischen Druck erschwert wird. Bei musikalisch geschulten Kehlköpfen von ausreichender Autoskopierbarkeit, welche mir bisher nicht zur Verfügung standen, wird die Untersuchung zweifellos vollkommener gelingen und Fragstellungen ermöglichen, die bei der indirekten Beobachtung ausgeschlossen sind.

Operationen in Narkose.

Wenn bei den direkten Eingriffen in Lokalanästhesie der Gesichtsfeldvergrösserung wegen der Schmerzhaftigkeit des Druckes auch bei Anwendung des Gegendruck-Verfahrens enge Grenzen gezogen sind, so fällt diese Schranke bei allgemeiner Narkose fort. Ich habe deshalb für solche Zwecke ein besonderes Operations-Autoskop anfertigen lassen, dessen Gesichtsfeld so stark vergrössert ist, dass die Beleuchtung mit Stirnlampe keine Schwierigkeiten mehr bereitet (s. Fig. 68, S. 206 a).

Fig. 69. Operations-Autoskop (zum Anstecken des Gegendrückers) nach Brünings.

Das Instrument (Fig. 69) ist zum Anstecken des Gegendrückers eingerichtet und wird mit verschiedenen rinnenförmigen bis zu 30 mm breiten Spateln verwendet. Dem oberen Drittel des Spatels steht zum Abhalten von Lippe und Zähnen ein kleiner Gegenspatel gegenüber, dessen Abstand sich in weiten Grenzen variieren

lässt. Nach der rechten Seite hin bleibt Spatel-Zugang völlig frei, sodass man mit mehreren Instrumenten zugleich arbeiten und sie bequem in schräger Richtung einführen und anwenden kann.



Fig. 70. Instrumente für direkte Kehlkopfoperationen nach Brünings.

Die Gesichtsfeldvergrösserung kann bei diesem Instrument ausserordentlich weit getrieben werden, da durch den Fortfall der „Tiefenschmerz-Reaktion“ der Zungenwiderstand in der Narkose sehr

herabgesetzt wird. Dazu kommt, dass der Gegendrücker durch die günstige Hebelwirkung eine nahezu unbegrenzte Kraftsteigerung gestattet. Die Grenze ist natürlich durch zu weitgehende Kompression des Kehlkopfes gezogen, welcher eventuell ein Assistent dadurch entgegenarbeiten muss, dass er einen Teil des Kehlkopfdruckes mit der Hand auffängt. Es gehört dazu infolge des langen Hebelarmes nur eine sehr mäfsige Kraftanwendung.

Als Operationsinstrumente können die vorher genannten Verwendung finden. Ich habe sie für besondere Zwecke noch durch Küretten, spitze und geknöpfte Skalpells und seitlich fassende Pinzetten ergänzen lassen (s. Fig. 70).

Dass auch bei allgemeiner Narkose die Reflexe durch örtliche Kokain-Anwendung gründlich beseitigt werden müssen, wurde schon oben betont. Im übrigen ist für die Einführung des Autoskops im Liegen die Technik der Bronchoskopie im Liegen (S. 289) zu befolgen.

Es scheint mir zweifellos, dass man mit dem beschriebenen Operations-Autoskop in geeigneten Fällen viel eingreifendere endolaryngeale Operationen ausführen kann als bisher, doch enthalte ich mich einer Schilderung der verschiedenen Möglichkeiten, weil ich die Methode vorläufig nur versuchsweise an geübten Phantom-Patienten ausprobieren konnte. Es fehlen mir bis jetzt auch Erfahrungen darüber, ob sich die Vorteile der Gegendruck-Autoskopie bei Kindern in vollem Mafse ausnutzen lassen, oder ob der kindliche Kehlkopf dem Gegendruck einen zu geringen Widerstand bietet. Die Zukunft dürfte diese Fragen bald entscheiden.

Zum Schluss habe ich noch zu erwähnen, dass es auch eine Laryngoscopia directa inferior, eine retrograde Betrachtung der trachealen Kehlkopfseite von der Tracheotomiewunde aus gibt. Wir werden diese Methode zweckmäfsiger in dem Kapitel über Tracheoskopie behandeln.

Kapitel IV.

Trachea und Bronchialbaum.

Es bedarf kaum einer besonderen Motivierung, wenn ich der tracheo-bronchoskopischen Methodik ein Kapitel vorausschicke, in welchem die methodologisch wichtigen Eigenschaften des Untersuchungsobjektes zusammengefasst sind. Denn eine allgemeine Kenntnis, wie bei dem Anwendungsgebiet der direkten Laryngoskopie, kann hier nicht vorausgesetzt werden. Ja, eine solche Kenntnis ist sogar recht schwierig zu vermitteln, da sie zum Teil erst durch Anwendung der Untersuchungsmethode selbst gewonnen werden kann. Ich bin deshalb zur Vermeidung von Wiederholungen genötigt, mich vorläufig auf die Betrachtung des Bronchialbaumes von aussen zu beschränken und das endoskopische Bild, das eigentliche Ziel unserer Untersuchung, erst im Zusammenhange mit dieser selbst zu besprechen. Eine Ausnahme machen dabei die endoskopisch sichtbaren Bewegungsphänomene, weil deren Erörterung die Schilderung des Untersuchungsganges störend unterbrechen würde.

Bei der Einteilung des Stoffes ergibt sich von selbst die Sonderung in Anatomie und Physiologie, doch ist dabei zu berücksichtigen, dass wir es hier lediglich mit solchen morphologischen und funktionellen Eigenschaften zu tun haben, deren Kenntnis unmittelbaren Wert für die Untersuchungstechnik besitzt.

1. Anatomisches.

Von unmittelbar methodologischer Bedeutung ist die Kenntnis der Form-, Lage- und Grössenverhältnisse des Untersuchungsobjektes. Leider ist eine genaue Feststellung dieser Daten

mit erheblichen Schwierigkeiten verknüpft und so weichen denn auch die vorhandenen Literaturangaben[1]) in einem Mafse untereinander ab, welches sich nicht mehr durch die allerdings beträchtliche Variabilität der fraglichen Organe erklären lässt. Ja, es wurde sogar die Behauptung aufgestellt[2]), dass Messungen des Tracheobronchialbaumes an der Leiche zu ganz falschen Ergebnissen führen, weil sich die lebende Trachea bei ruhiger Atmung in einem ständigen Kontraktionszustand befinden soll, derart, dass sowohl die hinteren Enden einer Knorpelspange als auch die Kanten zweier benachbarter Spangen sich gegenseitig berühren. Dass diese an Hunden gemachte Beobachtung — wenigstens für den Menschen — unrichtig ist, lehrt jede endoskopische Untersuchung, abgesehen davon, dass in Luftröhre und Bronchien eine Längsmuskulatur ja überhaupt fehlt.

Zweifellos spielt aber die Präparationsmethode in der Darstellung des Tracheobronchialbaumes eine wichtige Rolle, denn es treten sowohl bei den nach Eröffnung der Pleura erhaltenen Präparaten als auch bei den bekannten Metallausgüssen beträchtliche Formänderungen ein. Wenigstens glaube ich die typischen Abweichungen solcher Ausgussbilder von meinen Röntgenogrammen durch die Zugwirkung des schweren Metalles erklären zu müssen, welches ja in mehr oder weniger senkrechter Körperhaltung eingegossen wird und erstarrt.

Ich war deshalb vielfach auf eigene Untersuchungen angewiesen, bei denen mir die Röntgenaufnahme für unseren Zweck noch als die beste

Darstellungsmethode

erschien, namentlich da, wo es sich um allgemeine Übersichtsbilder und vor allem um die für unsere Aufgaben so überaus

---

[1]) Vgl. Aeby, Der Bronchialbaum der Säugetiere und des Menschen, Leipzig 1880. Ferner Jössel u. Waldeyer, Lehrbuch der topographischen Anatomie, Bonn 1899, Bd. 2. — Merkel, Handbuch der topographischen Anatomie, Braunschweig 1899. — Literaturangaben über die Trachea finden sich ferner bei Wild, Beiträge z. klin. Chir. Bd. 45, 1905. — Przeworski, Arch. f. Laryngol. Bd. VIII, 1898.

[2]) Lejars, La forme et le calibre physiologiques de la trachée, Rev. de Chirurg. 1891.

wichtige topographische Projektion auf die Thoraxwand handelt, welche in der Literatur nirgends zu finden ist. Die bisherigen Röntgenaufnahmen des Trachealbaumes leiden allerdings noch an prinzipiellen Mängeln, sodass sich die Ausarbeitung eines neuen Verfahrens notwendig machte. Ich muss hier zum Verständnis unserer Bilder — die Versuche wurden in Gemeinschaft mit Kollegen M. Weingärtner unter gütiger Genehmigung des Herrn Geheimrat Bäumler im Röntgenlaboratorium der medizinischen Klinik ausgeführt — mit einigen Worten auf dieses Verfahren eingehen, zumal es ein Anwendungsbeispiel der Bronchoskopie selbst darstellt und nicht nur von allgemein röntgenologischem, sondern, wie wir noch sehen werden, auch von diagnostischem Interesse ist.

Die Röntgenaufnahme am Lebenden lässt von dem Bronchialbaum nur wenig erkennen. Zwar ist die sogenannte Hiluszeichnung in ihrem Wesen noch nicht sicher aufgeklärt, doch kann man sie, selbst wenn es sich dabei um negative Luftschatten handeln sollte, wie dies de la Camp[1]) an ausgezeichneten experimentellen Röntgenaufnahmen sehr wahrscheinlich machen konnte, kaum zur Deutung des Bronchialverlaufes verwerten. Auch das im Halsabschnitt gut sichtbare Bild der Luftröhre verliert sich im Thoraxinnern bald in dem starken durch die mehrfachen Gefässüberlagerungen erzeugten Mediastinalschatten, sodass die Lage der Bifurkation nur selten und mit grosser Unsicherheit angegeben werden kann. Pfeifer[2]) ist es allerdings in besonders schönen Röntgenbildern mehrfach gelungen, noch den Abgang der Hauptbronchien zur Darstellung zu bringen, doch kann dies keineswegs als die Regel gelten.

Es sind deshalb zu Studien an der Leiche schon von verschiedener Seite[3]) Radiogramme des injizierten Tracheobronchialbaumes angefertigt. Der Wert solcher Bilder hängt durchaus von der Injektionsmethode und der Aufnahmetechnik ab. Wendet man nämlich an Stelle der leicht schmelzenden Metalllegierungen, deren Nachteile schon oben berührt wurden, schwere Emulsionen an, so besteht die grosse Gefahr, dass die Injektionsflüssigkeit bei senkrechter Körperstellung in die Alveolen läuft und die ganze Lunge in einen undurchsichtigen Klumpen verwandelt; bei geneigter oder horizontaler Lage dagegen ist die exakte Füllung nach oben abgehender Äste sehr unsicher. Zu alledem

[1]) Das anatomische Substrat der sogen. Hiluszeichnung im Röntgenbild, Physikalisch-medizinische Monatshefte 1904, Heft 7.

[2]) Die Darstellung der Trachea im Röntgenbild, Beiträge z. klin. Chirurgie, Bd. 45, 1905.

[3]) Die besten derartigen Aufnahmen stammen von Stegmann.

kommt das rasche Sedimentieren schwerer Emulsionen und die grosse Schwierigkeit, in schräger Körperstellung eine streng orthoskopische Aufnahme herzustellen.

Auf den letzteren Punkt ist allerdings bisher überhaupt keine Rücksicht genommen, denn bei dem üblichen geringen Röhrenabstand kann von Orthoskopie gar nicht die Rede sein. Die Bilder sind, wie bei jeder röntgenographischen Nahaufnahme bis auf ein kleines Zentralgebiet so stark zentralprojektivisch verzeichnet, dass sie für topographische Studien und Messungen nur geringen Wert beanspruchen können.

Ich habe mir diesen verschiedenen Schwierigkeiten gegenüber in folgender Weise geholfen: Als Injektionsmasse diente eine 100%ige Aufschwemmung subtil verriebenen Lithargyrums in Wasser, in welchem vorher 30% Gelatine heiss gelöst sind. Durch starkes Schütteln (der vollständig gefüllten, mit Bleistücken versehenen Flasche) erhält man eine Emulsion, in welcher sich innerhalb der in Frage kommenden Erstarrungszeit keinerlei Sedimentierung nachweisen lässt.

Die Emulsion habe ich den Leichen, deren Bronchialbaum oft erst mit grosser Mühe von Sekret, Kaverneninhalt etc. zu reinigen war, mit Hilfe der oberen Bronchoskopie bei schräger Körperstellung injiziert und zwar in der Weise, dass, peripherwärts beginnend, zuerst die beiden Hauptbronchien und danach die Luftröhre stufenweise, langsam und unter steter Gesichtskontrolle angefüllt wurden.

Der prinzipielle Vorteil dieses Verfahrens besteht darin, dass die bei etwa 50 Grad injizierte Gelatineemulsion erstarrt — nur bei genügend abgekühlter Leiche! — bevor sie in die Bronchiolen eindringen kann. Durch die stufenweise Erstarrung wird ferner jegliche Druckwirkung, wie sie bei langen Flüssigkeitssäulen eintritt, sicher vermieden und man kann die Leiche zur Aufnahme horizontal hinlegen, wobei die Bronchien wieder in ihre normalen Lagebeziehungen zurückkehren, ohne durch den höchst elastischen Gelatineausguss behindert zu sein.

War es somit erreicht, den Tracheobronchialbaum ohne Störung seiner natürlichen Formverhältnisse röntgenographisch darstellbar zu machen, so handelte es sich jetzt noch darum, ein Aufnahmeverfahren zur Anwendung zu bringen, welches nicht nur eine möglichst verzeichnungsfreie orthoskopische Projektion, sondern gleichzeitig eine plastische Wiedergabe der Tiefendimension liefert. Das kann nur eine Kombination der Röntgen-Stereographie mit der orthoskopischen Fernaufnahme sein, eine „Ortho-Stereo-Röntgenographie“, wie ich das neue Verfahren genannt habe.

Eine theoretische Erörterung der Darstellungsmethode, welche nächstens a. a. O. erfolgen wird, würde hier zu weit führen. Das Prinzip besteht darin,

den Abstand der Antikathode von der Platte mindestens 10 mal so gross zu nehmen als den grössten Abstand derjenigen Punkte des Darstellungsobjektes auf deren orthoskopische Wiedergabe es ankommt. Zur Erzielung einer gleichmäfsigen Plastik muss natürlich die Länge der stereoskopischen Basis in dem gleichen Verhältnis steigen, wie der Objektabstand. Ich habe allen Aufnahmen die Proportion 1 : 10 zu Grunde gelegt, bei welcher die Plastik etwas grösser ist als bei der binokularen Beobachtung aus der gleichen Objektentfernung.

Bei Thoraxaufnahmen von Erwachsenen betrug dementsprechend der Antikathodenabstand in der Regel 200 cm, die stereoskopische Verschiebung 20 cm. Eingestellt wurde mittels Pendel genau auf die Teilungsstelle der Luftröhre bezw. auf den Sternealansatz des zweiten Rippenknorpels. Die Projektion der Bifurkation kann dabei praktisch als fehlerfrei angesehen werden, der Querdurchmesser der Luftröhre wird, wie eine Rechnung ergibt, um 1—2 mm vergrössert. Die stärkste Korrektion verlangt die Entfernung des Kehlkopfes von der Bifurkation, welche bei Erwachsenen um 8—10 mm zu gross erscheint. Zur nachträglichen Ausmessung der Grössenverhältnisse habe ich einen röntgenographisch sichtbaren Mafsstab konstruiert, welcher in jedem Falle mitphotographiert wurde. Er gibt auch ohne weiteres das Reduktionsverhältnis der Figuren an.

Ich habe die neue Methodik hier in ihren Prinzipien wiedergegeben, um zu zeigen, dass unsere Röntgenbilder (mit den eben genannten Korrektionen) im Gegensatz zu den üblichen Radiogrammen als Messbilder verwendet werden können. Das ortho-stereo-röntgenographische Verfahren in Verbindung mit der bronchoskopischen Gelatineinjektion ist ausserdem ein sehr wertvolles, ja das einzige Hilfsmittel zum Studium pathologischer Veränderungen des Tracheobronchialbaumes bei Erkrankungen von ihm selbst, der Lunge oder benachbarter Organe. Eine nur einigermafsen exakte Methode zum autoptischen Nachweis von Deviationen, Verbiegungen und Stenosen im Bereiche der Luftröhre und des gesamten Bronchialbaumes gibt es nämlich, wie schon Ewald [1]) bemerkt, bis jetzt nicht. Ja, die ganze Mannigfaltigkeit solcher Befunde pflegt bei der üblichen Sektionstechnik (welche übrigens durch den leicht entfernbaren Gelatineausguss in keiner Weise beeinträchtigt wird) vollständig verloren zu gehen. Ich habe zur Illustration zwei Röntgenogramme pathologischer Fälle beigefügt und hoffe, diesen Gegenstand bald an einem grösseren Material bearbeiten zu können.

[1]) Vierteljahrsschr. f. gerichtl. Mediz., III. Suppl.-Bd. 1894.

Formverhältnisse.

Der Tracheobronchialbaum hat die allgemeine Form eines umgekehrten Y. Die Lage des mittleren Schenkels, der Luftröhre, entspricht nicht genau der Medianlinie, sondern weicht in ihrem unteren Abschnitt dorsalwärts und in der Regel auch mehr oder weniger nach rechts ab (vergl. die Röntgenbilder Fig. 72, 73, 74, 75, 76, die Abbildungen sind Rotations-Photogramme auf Bromsilberpapier

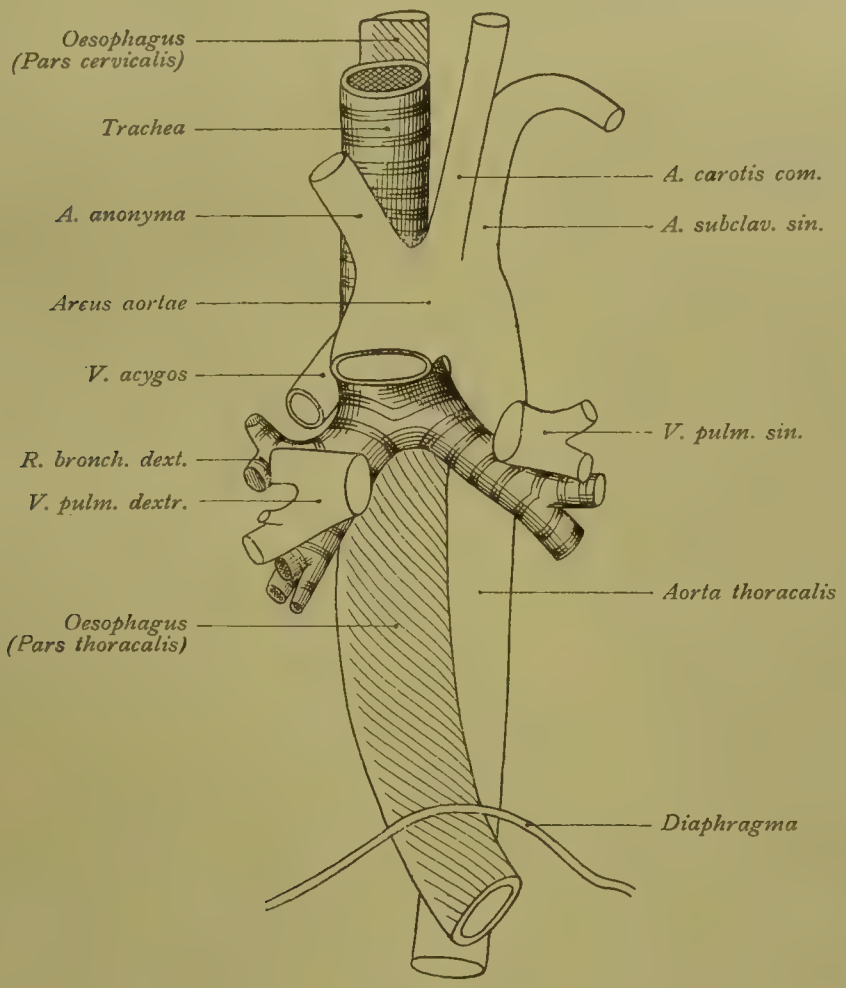

Fig. 71. Topographische Lage der Trachea zu Speiseröhre und Gefässen.

und ohne jede Retusche wiedergegeben). Hervorgerufen wird diese Abweichung durch den Arcus aortae, welcher sich bei seiner Umschlingung des linken Hauptbronchus hart an der linken Trachealwand vorbeidrängt (s. Fig. 71). Die Form der Luftröhre ist auch bei gerader Körperhaltung selten eine absolut gerade; meist wird

durch die Verschiedenartigkeit der Lagebeziehungen eine inkonstante, leicht S-förmige Krümmung angedeutet (s. Fig. 74 u. 75).

Die Weite der Luftröhre, deren mittlerer Querschnitt sich infolge der im hinteren Drittel offenen Knorpelspangen der Hufeisenform nähert, wechselt in verschiedenen Höhen nicht unerheblich. Nehmen wir für unseren Zweck als Anfang des Lumens die Rima glottidis bezw. die Plica vocalis an, so ist dieses hier in transversaler Richtung stark eingeengt (s. Fig. 72, 74, 75), um nach unten zu im subglottischen Raum durch keilförmige Verbreiterung allmählich den mehr kreisförmigen Querschnitt und die volle Weite zu gewinnen. In sagittaler Richtung übertrifft der Durchmesser des subglottischen Raumes und der Stimmritze häufig selbst den mittleren Luftröhrendurchmesser, sodass die Zirkumferenz in dem genannten Gebiet im Verein mit seiner Dehnbarkeit die Einführung runder Rohre gestattet, deren Dicke den transversalen Durchmesser allein bei weitem überschreitet.

Während normaler Weise (Fig. 72) das Lumen der Luftröhre in ihrem mittleren Teil nur unerheblich zunimmt, können bei pathologischen Zuständen beträchtliche Erweiterungen vorkommen. Nach Przewoski [1]) sollen derartige Dilatationen bei chronischem Husten (Bronchitis, Emphysem, T. B.) geradezu die Regel sein. Sie betreffen zunächst nur die Paries membranacea, welche sich bei Wasserfüllung sackartig vorbaucht. Vergl. das Röntgenogramm Fig. 75, S. 220 a.

Die Bifurkatio tracheae teilt die Luftröhre in zwei Äste, den rechten und linken Hauptbronchus, welche unter verschieden steilen Winkeln in den Lungenhilus einziehen. Die konstante Verschiebung der Bifurkation nach rechts bringt es mit sich, dass der rechte Hauptbronchus weniger von der Richtung der Luftröhre abweicht als der linke. Es lässt sich wenigstens aus den Figuren 72, 74, 75 entnehmen, dass der rechte Bronchus um so mehr mit der Verlängerung der Luftröhre zusammenfällt, je stärker die Bifurkationsverschiebung ist. Aus der gleichen Ursache erklärt sich auch die steilere Abgangsrichtung des linken Hauptbronchus, welche in extremen Fällen so weit gehen kann, dass er fast wie ein unpaarer Ast der Luftröhre erscheint.

---

[1]) Über die Divertikal der Trachea, Arch. f. Laryngologie, Bd. VIII. 1898.

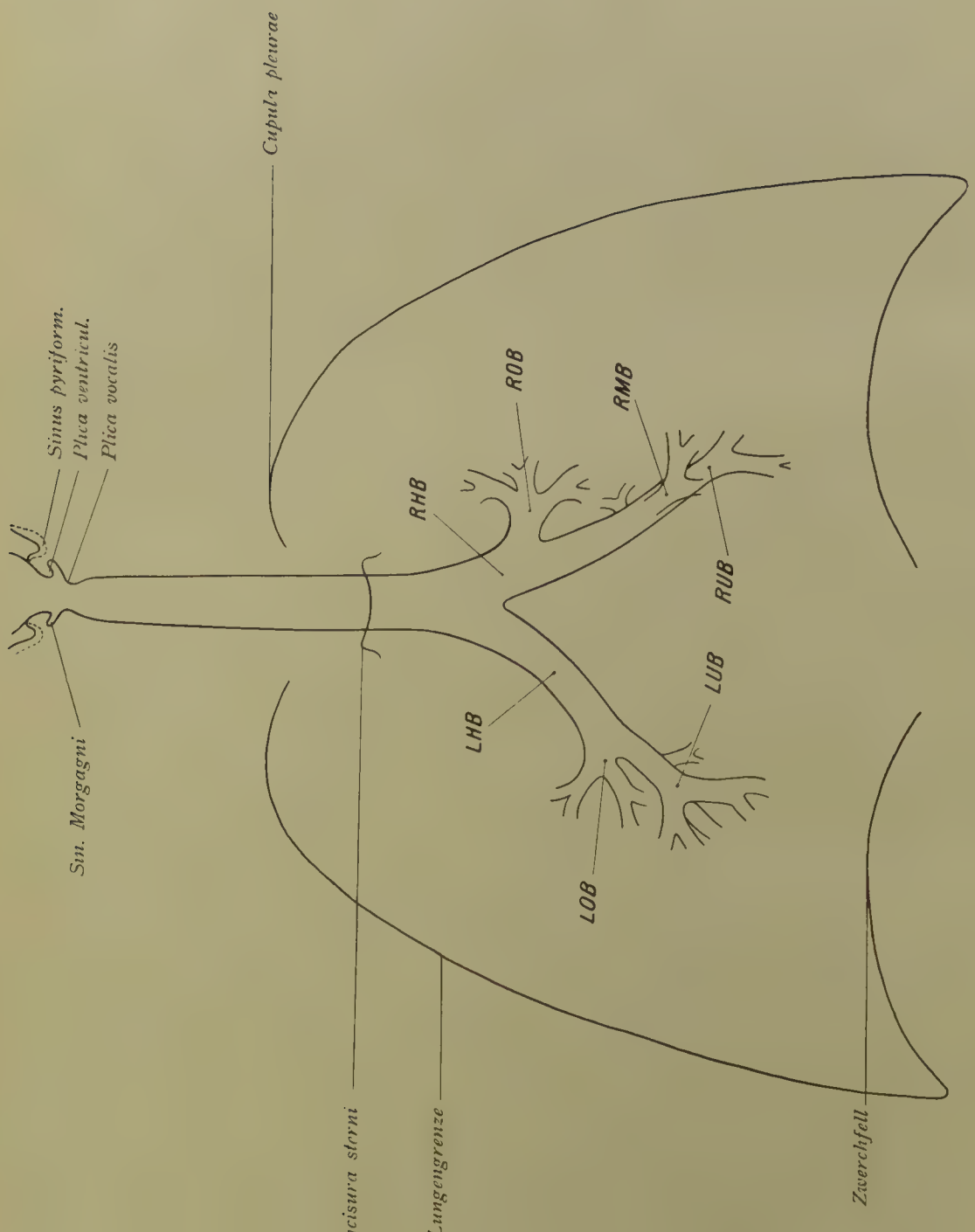

Fig. 72 a.
(Durchzeichnung der Fig. 72.)

links.

rechts.

Fig. 72. Orthographische Fernaufnahme des normalen Bronchialbaumes. (12jähriges Mädchen).

Der Bifurkationswinkel, den die beiden Hauptbronchien mit einander bilden, erreicht selten 90 Grad. Es kommen hier weitgehende Variationen vor, welche in den von uns untersuchten Fällen die Regel erkennen lassen, dass der Winkel um so grösser ausfällt, je breiter und kürzer Hals und Thorax gebaut sind (vergl. die Unterschiede der Fig. 72 und 75). Die Angabe von Mittelwerten (nach welchen der Abgangswinkel des rechten Hauptbronchus etwa 25, der des linken etwa 45 Grad betragen soll) hat deshalb wenig Wert.

Eine für die endoskopische Untersuchungstechnik wichtige Folge des verschiedenen Abgangswinkels beider Bronchien ist die extramediane Stellung des Bifurkationsspornes zum Lumen der Trachea: Offenbar muss er um so weiter nach links verschoben sein, je stärker der linke Hauptbronchus aus der Verlaufsrichtung der Luftröhre abweicht. Vollständig mediale Stellung kommt kaum vor, da ja die grössere Weite des rechten Hauptbronchus allein schon eine merkliche Abweichung nach links bedingt.

Ein grösserer Durchmesser des rechten Hauptbronchus ist ebenso konstant wie das Überwiegen beider Bronchiallumina zusammen über dasjenige der Luftröhre. Es macht sich auch weiterhin bei dem Teilungsmodus der Bronchialäste das Bestreben geltend, durch ständige Zunahme des Gesamtquerschnittes eines Astgebietes einer mit der vergrösserten Reibungsfläche verbundenen Steigerung des Luftwiderstandes entgegenzuwirken.

Die Aufteilung der beiden Hauptbronchien lässt einen ziemlich gesetzmäfsigen Typus erkennen. Zunächst gehen zur Versorgung der beiden oberen Lungenlappen rechts und links je ein Oberlappenbronchus (ROB, LOB Fig. 72a, vergl. das Ortho-Stereo-Röntgenogramm Fig. 73) ab. Die Ursprungsrichtung dieser beiden Äste ist, entsprechend der lateralen Lage der Lungenflügel, eine vorwiegend laterale, doch kommen kleine Abweichungen ventralwärts vor (vergl. das Stereogramm), wie denn überhaupt die Zahl und Entfaltung der nach vorn gerichteten Äste infolge der mehr dorsalen Lage des Bronchialbaumes überwiegt. Die kraniale Lage des zugehörigen Lungengebietes beider Oberlappenbronchien bringt es ferner mit sich, dass ihr Stamm

mehr oder weniger horizontal, häufig sogar etwas kranialwärts gerichtet ist. Es drückt sich hierin die auf dem Stereogramm sichtbare Regel aus, dass die Teilungswinkel bei allen Bronchialästen um so grössere sind, je höheren Lungenabschnitten sie angehören.

Praktisch wichtig ist die sehr verschiedene Abgangshöhe der beiderseitigen Oberlappenbronchien, aus welcher ein grosser Längenunterschied der beiden Hauptbronchien resultiert. Diese Unterschiede sind durch die verschiedene Lage der beiden Äste zu den A. pulmonalis bedingt: rechts zieht der Bronchialast oberhalb der Arterie (eparteriell) zum Lungenhilus, links (wie bei allen anderen Ästen) unterhalb der Arterie (hyparteriell) (in Fig. 71 sind nur die Venae pulmonales eingezeichnet). Die Abgangshöhe der Oberlappenbronchien ist ziemlich variabel; namentlich der rechte kann auf der Höhe des Bifurkationsspornes (s. Fig. 76), ja in abnormen Fällen sogar von der Trachea selbst entspringen.

Die Fortsetzung des rechten und linken Hauptbronchus nach Abgang der Oberlappenäste wird als Stammbronchus[1]) bezeichnet, von denen der rechte nach dem oben Gesagten wesentlich länger sein muss als der linke. Die Stammbronchien nehmen unter Abgabe ventraler und dorsaler Seitenbronchien rasch an Kaliber ab und lassen sich mehr oder weniger gradlinigem Verlauf bis zum hinteren Abschnitt der Basis pulmonum verfolgen. Für die Lokalisation von Fremdkörpern ist wichtig, dass die Lumenabnahme sprungweise erfolgt, wobei das zwischen 2 Abgängen gelegene Stück mehr oder weniger cylindrische Form behält.

Konstant ist unter den Seitenbronchien der rechte Mittellappenbronchus (RMB, Fig. 72a) mit rein ventraler Ursprungsrichtung. Den unter ihm gelegenen Teil des Stammbronchus kann man insofern als Unterlappenast (RUB) bezeichnen als er in mannigfaltigen Teilungen den rechten Unterlappen versorgt. Auf der linken Seite fehlt entsprechend der Lungenlappung ein Mittellappenbronchus, wofür der als Unterlappenast (LUB) bezeichnete

---

[1]) Von anderer Seite wird der Hauptbronchus + Unterlappenast als Stammbronchus bezeichnet und dieser weiterhin in einen oberen (eparteriellen) und unteren (hyparteriellen) Abschnitt eingeteilt.

Fig. 73.

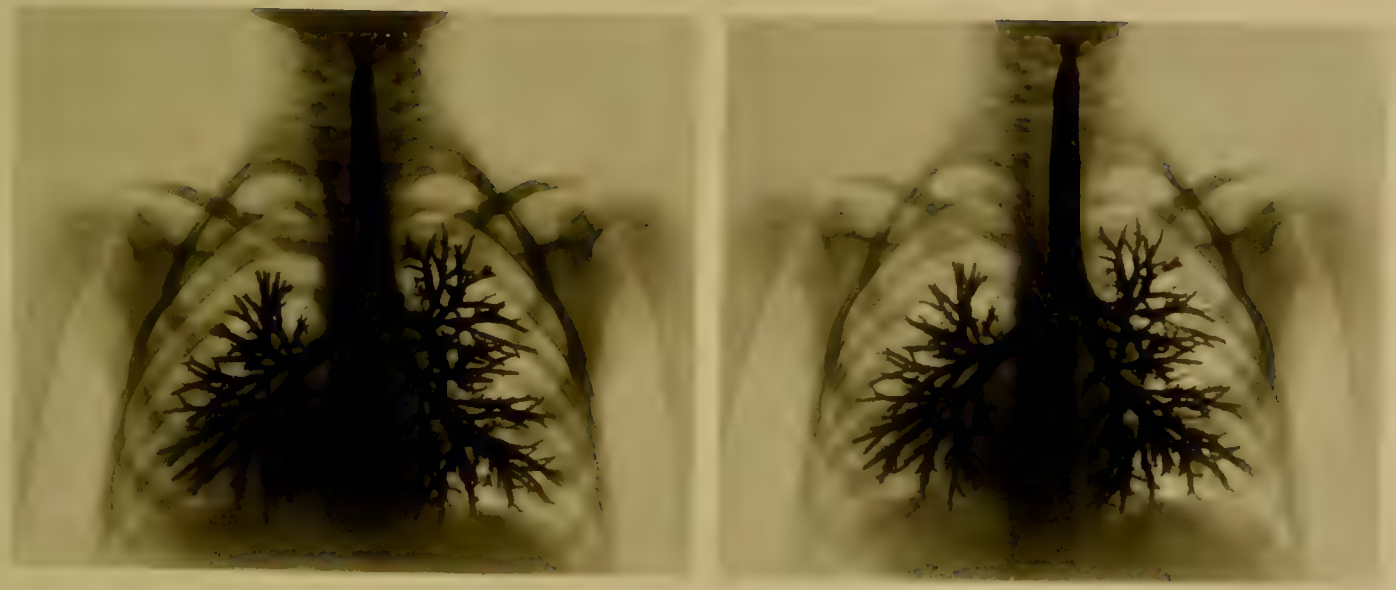

Ortho-Stereogramm des Bronchialbaumes.

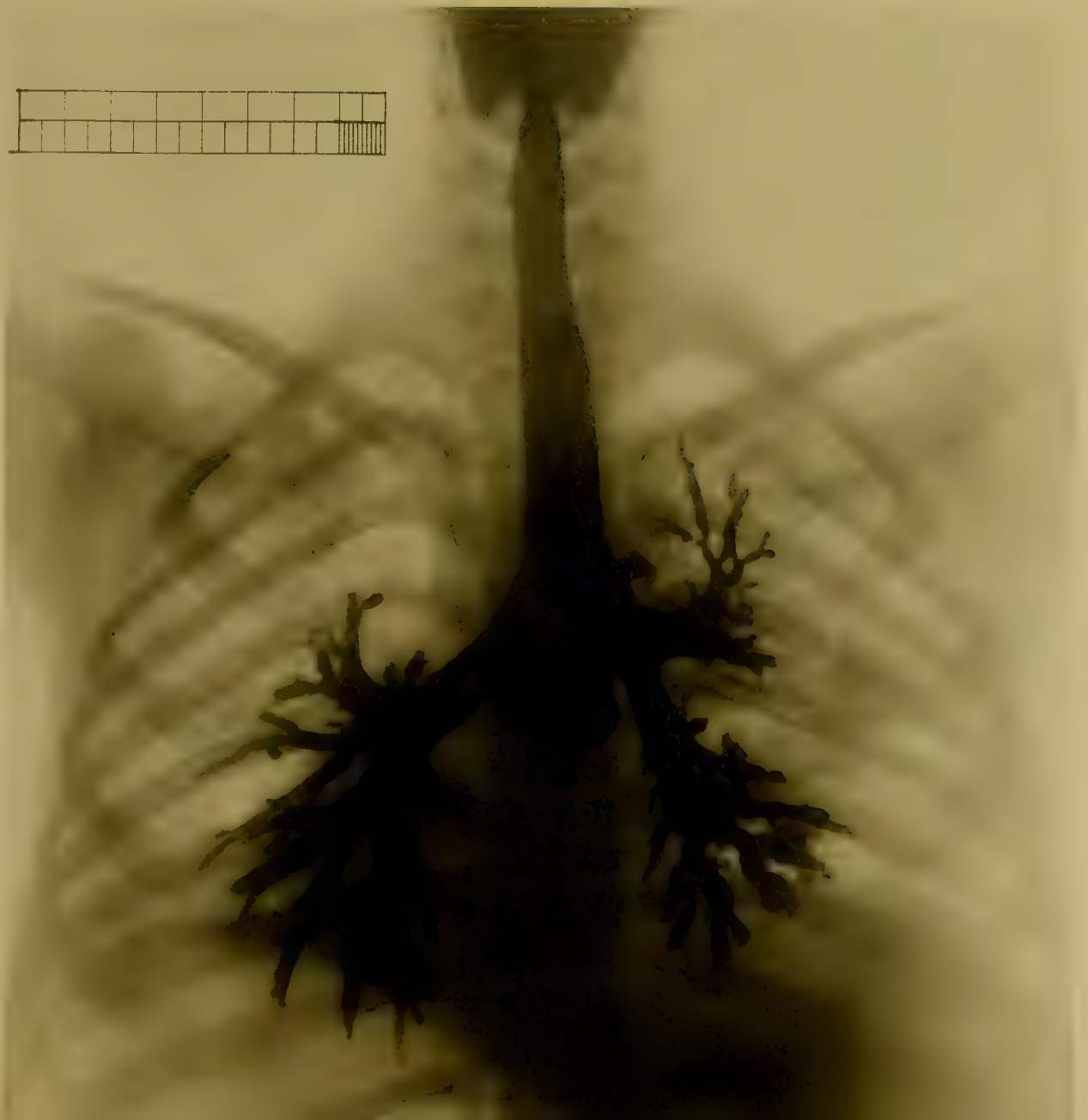

Fig. 74.

Orthographische Fernaufnahme.

(Tuberkulose der interbifurkalen Drüsen).

(16jähriges Mädchen).

links.

rechts.

Teil des Stammbronchus eine um so reichere Gliederung aufweist. Es ist zu betonen, dass ausser diesen regelmäfsigen Seitenbronchien noch eine Reihe von inkonstanten ventralen und dorsalen Ästen abgehen können, von denen in der Fig. 72a nur zwei eingezeichnet sind.

Die feinere Aufteilung der Luftröhrenäste (vergl. das Stereogramm Fig. 73), welche im Gegensatz zu der Bifurkation vorwiegend nach monopodischem Typus verläuft, bietet kein direktes bronchoskopisches Interesse mehr, dagegen muss hier noch des Bronchialskeletts, der Knorpelspangen, gedacht werden. Bei der Luftröhre schwankt ihre Zahl zwischen 16 und 20. Sie sind im hinteren Drittel offen und nur selten durch unregelmäfsige Brücken untereinander verbunden. Von den Hauptbronchien, welche genau den Bau der Trachea aufweisen, besitzt der rechte 6—8, der linke 9 bis 12 hinten ebenfalls offene Knorpelringe. Die Stammbronchien sind nur noch mit unregelmäfsigen, vielfach verschmelzenden Knorpelplättchen besetzt, die sich hier auf den ganzen Umfang verteilen. Unter fortwährend abnehmender Dichte verlieren sie sich an Röhren von 1 mm Durchmesser abwärts schliesslich ganz. Von den Elastizitäts- und Festigkeitsverhältnissen wird später noch die Rede sein.

Lagebeziehungen.

Über die Lagebeziehungen der Trachea ist dem bereits Gesagten noch nachzutragen, dass ihre hintere membranöse Wand im oberen Abschnitt unmittelbar der Speiseröhre aufliegt. Weiter unten weicht diese, wie wir an Injektions-Röntgenogrammen nachgewiesen haben, meistens etwas nach links (bezw. die Trachea nach rechts) ab, sodass die in Fig. 71 wiedergegebene Skizze in dieser Beziehung als Ausnahme gelten muss.

Sehr wichtig für diagnostische (Deutung von Röntgenbefunden) und operative Zwecke ist die Lagebeziehung der Bifurkation zum Brustkorb, da man bei ihrer Kenntnis mit ziemlicher Genauigkeit den Verlauf der Hauptbronchien feststellen kann. In den topographischen Lehrbüchern findet sich meist die Angabe, dass die Lage der Teilungsstelle vorn mit dem sternalen Ansatz des II. Rippenknorpels, hinten mit dem Proc. spin. des IV. Brustwirbels zusammenfällt. Bei Kindern sollen die Zahlen III bezw. V sein. Ich kann

diese Angaben auf Grund von Tele-Röntgenaufnahmen, Orthodiagrammen und Tracheogrammen (s. später) nicht ganz bestätigen.

Bei den Röntgenaufnahmen (die bei absolut horizontaler Lage der Leiche und genauer Pendeleinstellung aus 200 cm Entfernung gemacht wurden) liegt die Teilungsstelle bei dem 12jährigen Mädchen (vergl. das Stereogramm Fig. 73) am unteren Rand des I. Rippenansatzes, bei dem Neugeborenen (Fig. 76) in der Mitte zwischen I. und II. Rippenansatz. Bei dem 16jährigen Mädchen (Fig. 74) nähert sie sich dem oberen Rand des II. Rippenansatzes und erst bei dem Erwachsenen (Fig. 75) fällt sie mit ihm zusammen. Betrachten wir die Orthodiagramme (die mit dem grossen Grödelschen Orthodiagraphen in senkrechter Sitzstellung nach Einlegen von Quecksilberschlauch-Reitern hergestellt sind), so stösst in Fig. 77 die Teilungsstelle an den oberen Rand der III. Rippe an, bei dem alten Mann in Fig. 83, S. 248a fällt sie mit ihr zusammen Das letztere ist auch bei den beiden direkten Tracheogrammen (Fig. 93 und 94, S. 296b) der Fall.

Wir gelangen nach diesen Befunden eher zu der Anschauung, dass die Bifurkation bei zunehmendem Alter infolge von Senkung der gesamten Brusteingeweide tiefer rückt, was auch mit den Angaben von Mehnert[1]) übereinstimmt. Nimmt man noch hinzu, dass die Lage des Brustbeins in vertikaler Richtung bei verschiedenen Personen um mehrere Zentimeter differiert, so ergibt sich ohne weiteres, dass die senkrechte Projektion der Teilungsstelle zwischen dem sternalen Ansatz der I. u. III. Rippe schwanken kann.

Auch die Verwertung anderer topographischer Beziehungen stösst auf Schwierigkeiten. Auf Röntgenbildern habe ich gefunden, dass die Länge der Trachea vom Niveau der Stimmlippen bis zum Bifurkationssporn ziemlich genau durch die obere Grenze des lufthaltigen Thoraxraumes, die Capula pleurae (s. Fig. 72 a) halbiert wird, sodass man ihre wahre Länge aus der oberen Hälfte berechnen kann. Allein die Messung dieser oberen Hälfte und ihre senkrechte

---

[1]) Über topogr. Altersveränderungen des Atmungsapparates, Jena 1901 (zit. n. Wild).

Fig. 75.

Orthographische Fernaufnahme.

(Caverne des rechten Oberlappens.

Spindelförmige Erweiterung der

Trachea).

(30jährige Frau).

links.

rechts.

Fig. 76.

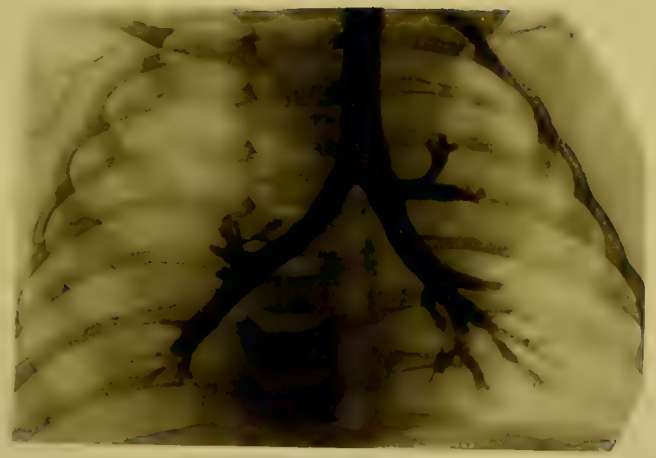

Orthographische Fernaufnahme.
des normalen Bronchialbaumes.
(Neugeborenes Mädchen).

Fig. 77.

Respiratorische Verschiebung des Bronchialbaumes
(Haupt-Stamm-Unterlappenbroncnus) (Orthodiagramm nach
Einführung von Quecksilber-Schläuchen)

Abtragung auf dem Thorax ist praktisch ziemlich unsicher. Die topographische Verwertung der Incisura sterni, welche nach unseren Röntgenaufnahmen etwa auf die Grenze des unteren Luftröhrendrittels fällt (s. Fig. 72 a), ist mit noch grösserer Unsicherheit behaftet. Der schräge Winkel der oberen Thoraxapertur als eines mit dem aufrechten Gange phyletisch sehr spät erworbenen Teiles unterliegt nämlich so weitgehenden Variationen, dass das normalerweise im Niveau des I.—II. Brustwirbels gelegene Jugulum zwischen dem VII. Hals- und IV. Brustwirbel schwanken kann.

Hierin liegt auch der Hauptgrund für die scheinbar so sehr verschiedene Länge des Halses und die dadurch bedingte sehr wechselnde Lage des oberen Luftröhrenendes, d. h. des Ringknorpels. Dieser Punkt ist übrigens auch in Bezug auf die Halswirbelsäule sehr variabel. Fällt er normalerweise in die Höhe des VII. bis VIII. Halswirbels, so kann er (nach Mehnert) bei Kindern schon am IV. Hals-, bei Greisen dagegen selbst am I. Brustwirbel angetroffen werden.

Wir gelangen mit diesen topographischen Erörterungen zu der dritten methodologisch wichtigen Eigenschaft des Tracheobronchialbaumes, von der bisher noch nicht die Rede war, den

Grössenverhältnissen.

Genaue Zahlenangaben stossen auch hier wieder auf Schwierigkeiten, denn bei den absoluten Maſsen haben wir es nicht mehr nur mit den individuellen Schwankungen zu tun, sondern ausserdem mit den Beziehungen zu Körpergrösse und Lebensalter.

Die anatomischen Tabellen [1]), soweit sie sich lediglich auf das Lebensalter beziehen, sind deshalb von beschränktem Nutzen, sodass ich den Versuch machte, durch systematische Messungen an grossem Material praktisch brauchbare relative Werte zu bekommen. Ich liess dazu — da es zunächst auf den Abstand zwischen oberer Zahnreihe und Bifurkation ankommt — bei den verschiedensten Lebensaltern oder vielmehr Körpergrössen mit dem Tasterzirkel die Entfernung zwischen dem II. Rippenansatz, der Prominentia laryngis

[1]) Eine Zusammenstellung findet sich bei Gottstein in Mitteilungen a. d. Grenzgebieten der Mediz. u. Chirurg. 3. Supplementband, 1907.

und der oberen Zahnreihe (bei nach hinten gebeugtem Kopf) messen und in Proportion zur Körperlänge setzen. War nun hierbei schon ein einigermafsen konstantes Verhältnis nicht aufzufinden, so gab ich die Messungen völlig auf, als mir der geringe topographische Wert des zweiten Rippenansatzes bekannt wurde. Bemerkenswert war der Befund, dass das Verhältnis der Entfernung zwischen oberer Zahnreihe und Prominentia laryngis zu dem Abstand dieses Punktes vom II. Rippenansatz, welches beim Erwachsenen etwa 1 : 1 ist, sich um so mehr zu Gunsten der ersteren Entfernung ändert, je kleiner die Kinder sind. Es liegt dies jedenfalls an der relativ vorgeschrittenen Ausbildung des kindlichen Gesichtsschädels.

Ein grosser Nachteil ist der Mangel genauer Mafse des Tracheobronchialbaumes nun glücklicherweise nicht, da man sich bei Verwendung der verlängerbaren Rohre mit ungefähren Schätzungen begnügen kann. Um für diese einen gewissen Anhalt zu geben, füge ich hier eine kleine Tabelle an, welche ich aus Messungen an Röntgenbildern und autoskopischen Daten zusammengestellt habe:

Längenverhältnisse des Bronchialbaumes.

Längen	Mann cm	Frau cm	Kind cm	Säugling cm
Trachea	12	10	7	4
Rechter Hauptbronchus	2,5	2	1	0,5
Linker Hauptbronchus	5	4,5	3	1.5
Rechter Stammbronchus	3,5	3	2	1
Linker Stammbronchus	2	1,5	1	0,5
Rechnen wir dazu den gradlinigen Abstand der oberen Zähne v. d. Trachea	12	13	10	12
so ergibt sich als Gesamtentfernung zwischen oberen Zähnen und Bifurkation	**26**	**23**	**17**	**12**
und als Gesamtentfernung zwischen oberen Zähnen und Unterlappenästen:				
Rechts	**32**	**28**	**20**	**13,5**
Links	**33**	**29**	**21**	**14**

Ich bemerke zu der Tabelle noch folgendes: Unter „Kind“ ist das Lebensalter von ungefähr 10 Jahren gemeint. Die Zahlen dieser Kolonne können nur engbegrenzte Geltung haben, da ja zwischen Säugling und Frau ein sehr weiter Spielraum liegt. Unsicher, weil nur auf Schätzung beruhend, sind die autoskopischen Zahlen für Säugling und Kind. Man sieht, dass bei ihnen ein sehr grosser Teil der Gesamtentfernung wegen der relativen Kopfgrösse auf die autoskopische Strecke entfällt.

Die Zahlen sind auf halbe Zentimeter abgerundet, da genauere Angaben bei den starken individuellen Schwankungen keinen Zweck haben. Für die Praxis, von der im Kapitel VI die Rede sein wird, müssen diese Schwankungen in der Weise berücksichtigt werden, dass man bei Wahl der Instrumente zu den hier gegebenen Mittelwerten etwa 10 % hinzuaddiert. Die Auswahl der verlängerbaren Rohre erfolgt im übrigen mehr nach Mafsgabe der anwendbaren Rohrweite. Es müssen deshalb noch einige Bemerkungen über Kaliberverhältnisse angefügt werden.

Wie schon auf den abgebildeten Röntgenogrammen zu sehen ist, schwanken die Durchmesser des Tracheobronchialbaumes in verschiedenen Höhen sehr erheblich, da es sich nicht um streng zylindrische Rohre handelt. Dazu kommt noch, dass der Querschnitt mehr oder weniger von der kreisrunden Form abweicht, während bei der Endoskopie nur diese zur Geltung kommt bezw. durch das Rohr erzwungen wird. Es kann sich deshalb bei der nachstehenden Tabelle (Röntgenmessungen) nur um praktische Mittelwerte handeln.

Kaliberverhältnisse des Bronchialbaumes.

Durchmesser	Mann mm	Frau mm	Kind mm	Säugling mm
Trachea	15—22	13—18	8—11	6—7
Rechter Hauptbronchus	12—16	10—15	7—9	5—6
Rechter Stammbronchus	9—12	8—11	5—7	4—5
Linker Hauptbronchus	10—14	9—13	6—8	4—5
Nutzbare Glottisweite	12—15	10—13	8—10	5—6,5

Geben also diese Zahlen an sich schon einen weiten Spielraum, so kommt für den praktischen Gebrauch noch hinzu, dass alle Teile des Tracheobronchialbaumes einer nicht unerheblichen Dehnung fähig sind. Ich habe deshalb auch die Zahlen für die nutzbare (d. h. für den Tubus durchgängige) Glottisweite bei Kind und Säugling im Vergleich zu den Zahlen des Bronchialbaumes relativ hoch angesetzt, weil der kindliche Kehlkopf eine grössere Dehnung zulässt. Natürlich wird man sich bei der Ausführung der Endoskopie, wenn keine besondere Veranlassung vorliegt, mit der Rohrweite immer mehr in der Nähe der unteren Grenzzahlen halten, wodurch die Untersuchung erträglicher und die Beweglichkeit des Rohres grösser wird.

Im allgemeinen darf als Regel gelten, dass man mit jeder Rohrweite, welche ohne Zwang den Larynx passiert, auch in die beiden Hauptbronchien eingehen kann. Die Angabe Jacksons, dass man „without risk of injury“ keine dickeren Rohre als 10 mm durch den Larynx führen dürfe, ist für die abgeschrägten Röhrenspatel meines verlängerbaren Bronchoskops ganz unzutreffend. Wir haben Männer gelegentlich schon mit 14 bis 15 mm-Rohren untersucht, also mit dem doppelten Querschnitt wie Jackson.

Es wurde schon in Kapitel I des ersten Teiles (S. 20) betont, dass die Durchmesser meiner vier bronchoskopischen Rohre (bezw. deren Röhrenspatel) mit 12, 10, 8,5, 7 mm nur für ungefähr den Gruppen Mann, Frau, Kind, Säugling entsprechen. Ein grosser Spielraum besteht namentlich zwischen den Weiten 7 und 8,5, so dass hier gelegentlich noch ein Ergänzungstubus von 7,75 mm für Kinder von 1—4 Jahren wünschenswert sein kann. Ich mache ausserdem ausdrücklich darauf aufmerksam, dass mit dem 7 mm-Rohr höchstens vom 4.—5. Monat aufwärts untersucht werden kann. Bei ganz kleinen Säuglingen kommt also von vornherein die Tracheotomie in Frage, da die Anwendung noch engerer Rohre recht unsicher wird.

2. Physiologisches.

Was uns von den funktionellen Eigenschaften des Tracheobronchialbaumes bei der Endoskopie in erster Linie interessiert,

sind die physiologischen Bewegungen des endoskopisch sichtbaren Bereiches, mit denen sich die Physiologie erklärlicher Weise nur wenig beschäftigt hat. Ich musste mich im Folgenden deshalb meist auf eigene Untersuchungen stützen.

Normalerweise kommen — wenn wir von gelegentlichen Mitbewegungen absehen — zwei Bewegungsformen vor: respiratorische und pulsatorische. Die ersteren lassen sich wieder einteilen in Lageveränderungen des ganzen Tracheobronchialbaumes oder einzelner Teile und andererseits Lumenänderungen. Wir wollen sie in dieser Reihenfolge besprechen.

Respiratorische Lokomotionen.

Zum allgemeinen Verständnis der Lageveränderungen, welche die Respiration in den grossen durchgehenden Luftröhrenästen erzeugt, muss man sich deren Lage zur Masse des Lungengewebes vergegenwärtigen. Das Orthostereogramm (Fig. 73, S. 218a) lässt deutlich erkennen, dass die weitaus grösste Masse alveolären Gewebes caudal, lateral und ventral um die grossen Bronchien angeordnet ist, welche ja auch demgemäfs vorwiegend laterale, weniger ventrale und noch weniger dorsale Äste abgeben. Diese Anordnung fällt durchaus mit den Bewegungsrichtungen zusammen, welche der Lunge durch die respiratorischen Thoraxerweiterungen gegeben sind: Caudal (Zwerchfell) ist die Erweiterung am grössten, danach lateral (Rippenbewegung), weniger ventral und am wenigsten dorsal und medial (Mediastinum).

Diese relative Lage der grossen Bronchien zum alveolären Gewebe und zu den Bewegungsrichtungen der respiratorischen Thoraxerweiterung muss insofern als zweckmäfsig bezeichnet werden als dadurch den grossen Luftröhrenästen eine auffallende Ruhigstellung auch bei heftigen Atembewegungen ermöglicht wird. Bemerkenswert ist diese relative Ruhe, nicht etwa die geringen tatsächlich vorhandenen respiratorischen Verschiebungen. Wäre nämlich das Lungengewebe konzentrisch um die grossen Äste angeordnet, so müssten diese bei jedem Atemzug die ausgiebigsten Bewegungen vollführen, da ja medial und dorsal keine respiratorische Thoraxerweiterung stattfindet.

Diese Überlegung führt also zu der Anschauung, dass die grossen durchgehenden Luftröhrenäste nur sehr geringen respiratorischen Lokomotionen unterworfen sind, eine Anschauung, die mit vielfachen bronchoskopischen Angaben in Widerspruch steht. Nun ist aber bei derartigen Angaben häufig ein Fehler nicht berücksichtigt, welcher notwendiger Weise zu Irrtümern führen muss: Bei jeder Bronchoskopie, sofern der Tubus über die Bifurkation hinausgeführt wird, finden durch die erzwungene Gradrichtung sehr erhebliche Verlagerungen der eingestellten Bronchien statt, durch welche die Ausdehnungsmöglichkeiten und damit die respiratorischen Bewegungen der Bronchien in unkontrollierbarer Weise beeinflusst werden.

Zulässig ist nur eine Beobachtung der Bifurkation von der lateralwärts nicht verschobenen Trachea aus bei hochstehendem Tubus. Dabei sieht man aber meist nur so wenig, dass sich nicht einmal über das respiratorische Verhalten der Hauptbronchien viel sagen lässt. Geht man aber mit dem Tubus in diese selbst ein, so werden sie medialwärts verlagert (s. Fig. 85, S. 250b), die mediale Ausdehnungsfähigkeit sinkt demgemäfs und die Folge ist, dass sowohl sie wie auch tiefer abgehende Äste sich bei der Inspiration lateralwärts zu bewegen scheinen.

Ich habe die Frage der respiratorischen Bronchialbewegung bei den verbreiteten, m. E. irrigen, Anschauungen noch auf orthodiagraphischem Wege in folgender Weise studiert: Zwei äusserst dünnwandige, 4 mm weite, je 12 cm lange Gummischläuche wurden unten durch Bleistücke geschlossen, mit Quecksilber gefüllt und durch ein Y-förmiges Bleistück unter einem spitzen Winkel vereinigt. Diesen im höchsten Mafse flexiblen Reiter legte ich durch obere Bronchoskopie einem lungengesunden 30jährigen Manne auf die Bifurkation, sodass die Schläuche beiderseits durch Hauptbronchus, Stammbronchus und Unterlappenast bis in die Nähe des Zwerchfelles reichten. Es wurden dann bei starker Respiration in sitzender Stellung mehrere inspiratorische und exspiratorische Orthodiagramme von geübter Hand (Weingärtner) aufgenommen, deren genau übereinstimmende Resultate ich in Fig. 77, Seite 220b wiedergegeben habe.

Zu der Versuchstechnik ist noch folgendes zu bemerken: Das Orthodiagramm wurde (mit dem grossen Apparat von Grödel III) gleichzeitig auf den Thorax und auf eine für den Untersucher nicht sichtbare Schreibfläche aufgeschrieben. Es machte sich diese Kontrollschreibung nötig, weil die respiratorische Bronchialverschiebung auf dem Thorax selbst erheblich vergrössert erscheint, da sich dieser inspiratorisch hebt, der Bronchialbaum dagegen senkt. Dies scheint auch die Hauptfehlerquelle bei der bisherigen Beobachtung von respiratorischen Fremdkörperbewegungen am Röntgenschirme gewesen zu sein: Man wählt zur Beurteilung der Verschiebungsgrösse als Vergleichspunkt unwillkürlich die Rippen und addiert so die dem Bronchialbaum entgegengesetzte Rippenbewegung irrtümlich zu derjenigen des Fremdkörpers. (Dass Fremdkörper der Bronchien auf Röntgenogrammen unscharf erscheinen, wenn sie nicht in Atemstillstand aufgenommen wurden, ist bei der Kleinheit der fraglichen Objekte selbstverständlich.) Ich habe deshalb das Thoraxbild durch die Kontrollzeichnung, auf der nur die absoluten Höhenverschiebungen registriert werden, entsprechend korrigiert und den Mann dann photographiert. Der durch doppelten Kontur sichtbar gemachte Zwerchfellstandwechsel ist ebenfalls orthodiagraphisch aufgezeichnet (Fig. 77, S. 220b).

Die Figur zeigt, dass die grossen durchgehenden Bronchien in der Tat nur geringe respiratorische Verschiebungen durchmachen: Sie sinken bei **maximaler** Inspiration ohne wesentliche Winkelveränderungen um etwa 1 cm nach abwärts.

Es stimmt dies gut mit folgendem Versuchsergebnis überein: Wenn man auf die durch einen hochstehenden tracheoskopischen Tubus eingestellte Bifurkation ein leichtes gegabeltes Aluminiumstäbchen stellt, so macht dieses gegen den oberen Tubusrand respiratorische Verschiebungen, deren Grösse sich auf einer Teilung einigermafsen abschätzen lässt, wenn auch eine genaue Ablesung durch die pulsatorischen Bewegungen der Bifurkation verhindert wird. Die beobachteten Werte hielten sich in meinen Versuchen sicher stets unter 1 cm.

Über die Bewegungen der Bronchialäste in dorso-ventraler Richtung ist nichts Genaueres bekannt. Wahrscheinlich ist eine geringe inspiratorische Ventralbewegung, welche sich an der Bifurkation konstant tracheoskopisch beobachten lässt und in dem Fehlen einer inspiratorischen Thoraxerweiterung nach hinten ihre Erklärung findet. Gemessen habe ich die Grösse der Verschiebung nicht; ich schätze sie auf $^3/_4$ cm in maximo.

Die vorstehenden Überlegungen und Versuche erstrecken sich, wie ich nochmals betone, nur auf die durchgehenden grossen Luftröhrenäste, die Hauptbronchien, Stammbronchien und deren mehr oder weniger gradlinige Fortsetzung in den Unterlappen. Nur um diese Linie ist das alveoläre Lungengewebe exzentrisch in dem Sinne angeordnet, dass die Massenverteilung in den verschiedenen Richtungen mit den bezüglichen respiratorischen Thoraxerweiterungen in Einklang steht. Erreicht ist diese „funktionelle Zentrierung", wie man es nennen könnte, durch die Anordnung und Entwicklung der grossen Seitenbronchien. Innerhalb dieser Seitenbronchien sind, wie auf Stereogrammen gut sichtbar ist, die Äste niederer Ordnung mehr „anatomisch zentriert", d. h. das respiratorische Gewebe lagert sich mehr konzentrisch um die einzelnen divergierenden Linien. Es ist deshalb anzunehmen Versuche darüber sind nicht angestellt und stossen auf erhebliche Schwierigkeiten; die bronchoskopische Beobachtung birgt aus den oben genannten Gründen Fehler in sich — es ist anzunehmen, sage ich, dass hier erheblichere Lokomotionen im Sinne einer Spreizung vorkommen. Man kann sich den Sinn dieser Bewegungen veranschaulichen, wenn man beide Hände mit den Zeigefingern aneinanderlegt und nun spreizende Bewegungen ausführt. Fehlerhaft an dem Modell ist natürlich, dass die Finger in einer Ebene liegen und auf der gleichen Höhe unten zu spitzem Winkel entspringen.

Die hier gegebene Darstellung macht es verständlich, dass bei pathologischen Störungen in der funktionellen Tätigkeit des respiratorischen Gewebes Abweichungen von der normalen Bronchialbewegung eintreten müssen oder, dass ausgiebige respiratorische

Bewegungen auftreten können, wo normalerweise Ruhe herrscht. Ein genaueres Eingehen auf die entstehenden Möglichkeiten, deren bronchoskopische Kontrolle auf die schon mehrfach erwähnten Schwierigkeiten stösst, würde über den Rahmen dieses Buches hinausgehen. Auch muss ich darauf verzichten, die hiermit in Zusammenhang stehenden Bewegungsstörungen der Bifurkation zu besprechen.

Bemerkenswert ist, dass sich die physiologische Atembewegung der Bifurkation normalerweise ebenso wenig auf den Kehlkopf sichtbar überträgt wie Kehlkopfbewegungen in umgekehrter Richtung. Ich habe wenigstens auf dem orthodiagraphischen Schirm an Bifurkationsreitern bei Schluckbewegungen und Kopfbeugen keine (oder nur minimale) entsprechenden Bewegungen des Fremdkörpers wahrnehmen können. Es liegt dies offenbar an der ausgiebigen elastischen Dehnbarkeit der Luftröhre in der Längsrichtung, denn ihre (bei Operationen benutzte) Verschieblichkeit innerhalb der überaus lockeren Bindegewebsumgebung würde eine derartige Übertragung ohne weiteres gestatten. Plötzliche Impulse scheinen sich übrigens, wie das Olliver-Cardarellische Symptom zeigt, wellenartig fortzupflanzen.

Da sich bei Halsbewegungen das obere Ende der Luftröhre um 4 cm, nach anderen Angaben (s. Wild l. c.) bei extremer Rückwärtsbeugung des Kopfes sogar bis um 65 mm verschiebt, muss die Luftröhre hierbei eine elastische Längsdehnung von 20—40 % durchmachen.

Zusammenfassung: Ich fasse die vorgetragene Ansicht über die respiratorischen Lokomotionen der Bronchien noch einmal kurz zusammen:

1. Die grossen durchgehenden Luftröhrenäste (Hauptbronchus, Stammbronchus, Unterlappenast) senken sich bei maximaler Inspiration um etwa 1 cm nach abwärts, ohne dass wesentliche Änderungen in ihren Winkelverhältnissen eintreten. Bei eingeführtem bronchoskopischem Rohr kann infolge der Medialverdrängung eine stärkere artifizielle Lateralbewegung beobachtet werden.

2. Ist die relative Ruhe der Hauptbronchien durch ihre „funktionelle Zentrierung“ erklärt, so muss die mehr „anatomische Zentrierung“ bei den Seitenbronchien im Sinne einer inspiratorischen Spreizbewegung unter Geradrichtung und Vergrösserung der Teilungswinkel wirken. Bei der Endoskopie können auch diese Bewegungen entsprechend der jeweiligen Verdrängungsrichtung des Tubus vergrössert oder auch verkleinert erscheinen.

Respiratorische Lumenänderungen.

Auch über diese Bewegungsform und ihre Ursachen herrschen vielfach noch kontroverse Anschauungen. Es wird sich deshalb empfehlen, zunächst wieder den Sinn und die Grösse der wirksamen Faktoren aus bekannten Tatsachen abzuleiten und danach die theoretischen Ergebnisse der Kontrolle durch Beobachtung und Experiment zu unterwerfen.

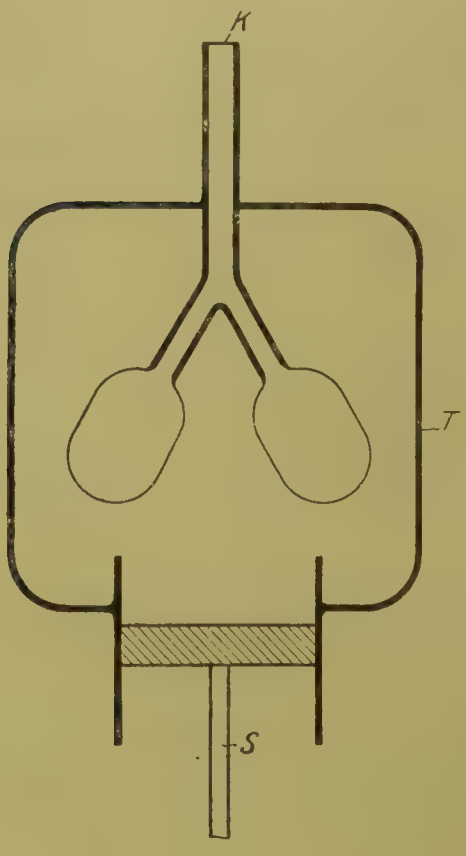

Fig. 78.

Wir können uns zu diesem Zweck ohne prinzipiellen Fehler den Tracheobronchialbaum und seine alveolären Enderweiterungen zu einem Gabelrohr mit zwei Säckchen (Fig. 78) vereinfacht denken. Die verschiedenen Widerstandsgrade der Wandungen sind durch verschieden dicken Kontur in 3 Stufen wiedergegeben. T stellt die starre Thoraxwand dar, deren Innenraum durch das Zwerchfell ersetzenden Spritzenstempel S vergrössert und verkleinert werden kann. Unwesentlich bei diesem Schema ist, dass zwischen Lungengewebe und Brustwand ein die Übersicht erleichternder Abstand angenommen ist, den man sich, der Wirklichkeit entsprechend, als inkompressibel, also etwa durch Flüssigkeit gefüllt,

vorzustellen hat. Prinzipielle Bedeutung hat dagegen die Tatsache, dass ein beträchtlicher Teil der Luftröhre mit dem Kehlkopf ausserhalb des Thoraxraumes liegt.

Übe ich nun bei geschlossenem Kehlkopf K einen elastischen Druck auf dem Spritzenstempel S aus, so wird der kompressible Thoraxinhalt, d. h. die in den Alveolen, Bronchien und der Trachea enthaltene Luft, komprimiert, sodass ihr Volumen bei maximaler Exspirationsbewegung (= 1—1,5 Atm.) auf die Hälfte oder weniger sinkt. Da sich hierbei innerhalb des Trachealbaumes überall der gleiche Druck einstellt, wird die der Volumenabnahme entsprechende Wandverkleinerung sich umgekehrt auf die einzelnen Abschnitte verteilen wie deren Widerstandsverhältnisse. Es werden nahezu ausschliesslich die im Vergleich zu den Luftröhrenästen höchst nachgiebigen Alveolen komprimiert, bis ein neuer Gleichgewichtszustand zwischen pleuralem und pulmonalem (= Innendruck des Trachealbaumes + Alveolen) Druck erreicht ist.

Eine plötzliche Störung des erreichten Gleichgewichtes kann nun dadurch eintreten, dass sich der Kehlkopf plötzlich öffnet. In diesem Moment verteilt sich der pulmonale Druck nach den Gesetzen des freien Ausströmens komprimierter Gase. In der Höhe des Kehlkopfes, den wir uns hier als oberes Ende der Luftwege denken, sinkt er momentan auf Null, um in der Richtung auf die Alveolen hin derart zuzunehmen, dass seine Grösse in jedem Querschnitt der Summe aller der Reibungswiderstände proportional ist, welche die ausströmende Luft laryngealwärts zu überwinden hat. Die unmittelbare Folge ist, dass das in der Alveole noch bestehende Gleichgewicht zwischen pleuralem und pulmonalem Druck um so erheblicher zu ungunsten des Tracheobronchialbaumes gestört wird, je weiter wir uns von der Alveole zum Kehlkopf hin entfernen. Deshalb muss im Moment der Kehlkopfsprengung ein laryngealwärts zunehmender Druck von aussen her auf den Tracheobronchialbaum einwirken, dessen lumenverengernder Effekt an jeder Stelle durch das örtliche Verhältnis von Druckdifferenz und Wandwiderstand bestimmt ist.

Für die wirklichen Verhältnisse ist dabei ausschlaggebend, dass die bronchiale Wandversteifung von der Alveole zum Kehlkopf offenbar in rascherer Progression zunimmt als die Druckdifferenz.

Es braucht kaum besonders hervorgehoben zu werden, dass diese Betrachtung nach Umkehrung der Druck- und Bewegungsrichtungen auch für den umgekehrten Fall — Inspiration bei geschlossenem und plötzlich geöffnetem Kehlkopf — Geltung hat.

Ich habe hier einen extremen Fall der Atmungsmechanik gewählt, weil bei ihm die Vorgänge am anschaulichsten sind. Im Prinzip sind bei jeder gewöhnlichen Inspiration und Exspiration die mechanischen Wirkungen die gleichen wie bei der Drucksteigerung mit plötzlicher Kehlkopfsprengung, welche etwa einem Hustenstoss entspricht. Denn bei jeder Exspiration gilt der oben abgeleitete Satz, dass der alveolare Innendruck dem Pleuraldruck am nächsten, der tracheale Innendruck am fernsten liegt und dass die Druckdifferenz für jeden Querschnitt der Summe der laryngealwärts gelegenen Luftwiderstände proportional ist.

Wir werden die praktischen Wirkungen dieses Gesetzes später noch kennen lernen, doch muss ich hier vorher eine Einschränkung einfügen, welche ich im Interesse der Darstellung bisher vernachlässigt habe: Ein beträchtlicher Teil der Luftröhre liegt in Wirklichkeit extrathorakal (s. Fig. 72a, S. 216a), sodass für ihn ganz andere mechanische Bedingungen mafsgebend sind. Da nämlich auf diesen Abschnitt von aussen her in der Hauptsache nur der atmosphärische Druck einwirkt, so unterliegt er bei jeder Abweichung des endotrachealen Druckes einfach einer der Grösse dieser Abweichung proportionalen Kompressions- bezw. Dilatationswirkung. Ein Beispiel dieser Wirkung kann man ohne weiteres nachweisen. Wenn man bei geschlossener Glottis eine energische Exspirationsbewegung ausführt, so steigt der Kehlkopf unter Dehnung des extrathoracischen Trachealabschnittes beträchtlich nach oben, um bei plötzlicher Glottisöffnung (Husten) wieder in die frühere Lage zurückzuschnellen.

Eine zweite Einschränkung der für die passiven respiratorischen Lumenänderungen mafsgebenden Gesetze kann durch aktive Betätigung der Bronchialmuskulatur wenigstens an den knorpelfreien Bronchial-

ästen gegeben sein, deren Lumen 1 mm nicht überschreitet. In der Tat steigt bei passiv respirierten Kurare-Tieren der gemessene Reibungswiderstand der Atemluft bei nasalen oder bronchialen Reizen (Gase, Dämpfe) an, was sich nur durch Kontraktionswirkung der glatten Ringmuskulatur feiner und feinster Bronchien erklären lässt[1]).

Bei dem Versuch, die vorstehend entwickelten theoretischen Anschauungen durch das Experiment zu kontrollieren, bin ich in folgender Weise vorgegangen:

Auf kurze tracheoskopische Rohre von verschiedener Weite war eine durch schräggestellte Spiegelscheibe verschlossene Kappe luftdicht aufgeschliffen. Seitlich besass die Kappe einen Tubusansatz, den man stufenweise verengern oder durch Schlauch mit einem Manometer verbinden konnte. Auf diese Weise stellte ich mir also gewissermafsen einen durchsichtigen Kehlkopf am Ende des durch den Tubus verlängerten Trachealrohres her, durch welchen ich auch bei geschlossener Glottis die Wirkung von Druckschwankungen auf die Lumenverhältnisse verfolgen konnte.

Zur Beobachtung der Trachea führte ich bei gut autoskopierbaren Personen einen weiten Tubus dieser Art nur wenig durch den Kehlkopf ein, sodass er hier inspiratorisch ganz oder nahezu luftdicht abschloss. Ein exspiratorischer Abschluss gelingt auf diese Weise nie vollständig, da bei erheblicher Drucksteigerung immer noch Luft nebenher ausgepresst werden kann. Ich habe deshalb für diese Zwecke einen tracheotomierten Kranken benutzt, bei dem sich ein guter Verschluss an der Trachealöffnung erzielen liess. Dadurch lassen sich die Versuche in sehr bequemer und exakter Weise ausführen. Zur Bronchialbeobachtung wurde ein längerer Tubus bis in die Nähe der Bifurkation vorgeschoben, sodass sich der rechte Hauptbronchus unter entsprechender Verdrängung mehr oder weniger weit übersehen liess. Eine Absperrung des Hauptbronchus selbst, welche ja leicht exakt zu erreichen ist, entspricht nicht den Voraussetzungen der Versuchsanordnung, da bei Freigabe der anderen Lungenhälfte in dem abgesperrten Bezirk nie der volle Exspirationsdruck zu erreichen ist.

Die Spiegelglasscheibe wurde zur Vermeidung des Beschlagens mit Diaphanin eingerieben, doch war es bei längeren Beobachtungen ausserdem nötig, die Seitenöffnung bei jeder Exspiration zu verschliessen, damit der Luftstrom die Scheibe nicht direkt traf, sondern sich zwischen Rohr und Kehlkopf herauspresste.

Mit dieser Versuchsanordnung konnte ich zunächst die Richtigkeit meiner ersten theoretischen Schlussfolgerung verifizieren, nach

---

[1]) Näheres hierüber bei Lazarus, Archiv f. Anat. u. Physiologie 1891, Einthoven, Pflügers Archiv, Bd. LI, 1892.

welcher sich das Lumen der Luftröhre und der grossen Bronchien auch bei höchster Steigerung der positiven und negativen Schwankungen des pleuralen Druckes nicht merklich ändert, solange die Glottis geschlossen ist. Die Versuche wurden so ausgeführt, dass die Patienten zunächst ohne Verschlusskappe oder aber mit voller Seitenöffnung atmeten und dann nach luftdichtem Abschluss mit voller Kraft einige (frustrane) Atembewegungen auszuführen hatten. Da hierbei Druckschwankungen um mehr als 1 Atm. stattfinden, müssten auch bei denjenigen Bronchien starke Lumenschwankungen eintreten, welche auf drei Seiten durch Knorpelspangen versteift sind. Man kann deshalb mit einem hohen Grad von Wahrscheinlichkeit unter den gegebenen Bedingungen auch in den nicht mehr direkt sichtbaren Bronchien niederer Ordnung respiratorische Lumenschwankungen ausschliessen.

Mit Sicherheit liess sich ebenfalls die Richtigkeit der zweiten theoretischen Schlussfolgerung nachweisen, nach welcher bei plötzlicher Sprengung des Glottisverschlusses eine starke Verengerung der Luftröhre und grossen Bronchien eintreten muss. Der Versuch wurde so ausgeführt, dass ich auf der Höhe des Exspirationsdruckes plötzlich die Verschlusskappe aufspringen liess oder die Seitenöffnung freigab. Man sah dabei eine momentane Verkleinerung der Bronchialmündungen und einen Kollaps des unteren Luftröhrenabschnittes, im Wesentlichen durch Vorwölbung der hinteren membranösen Wand. Ein genaues Verfolgen der einzelnen sich momentan abspielenden Vorgänge ist sehr schwierig, da der Exspirationsstrom beim Abnehmen der Kappe in unerträglicher Weise die Kornea trifft, bei Freigabe der Seitenöffnung aber rasch die Glasscheibe beschlägt.

Bei allmählichem Verschluss der Seitenöffnung — ein Zustand also, welcher alle Grade von Stenosenatmung verwirklicht — trat entsprechend den theoretischen Voraussetzungen auch unter angestrengter Atmung keine sichtbare Lumenänderung ein, da hier ja die Bedingungen für die Entstehung plötzlicher Differenzen zwischen pleuralem und pulmonalem Druck nicht gegeben sind.

Man kann nun die mechanischen Bedingungen des zweiten Versuches — die plötzliche Glottisöffnung bei starkem Exspirationsdruck — auch in der Weise nachahmen, dass man bei offener Glottis möglichst plötzlich den pleuralen Druck steigert. Spontan findet dieser Vorgang nur statt, wenn bei gelähmten Stimmlippen Hustenversuche gemacht werden. Durch das eingeführte Rohr kann man ihn bei jedem Hustenstoss beobachten. Es zeigt sich auch hierbei regelmäfsig eine ganz momentane Verkleinerung des trachealen und bronchialen Lumens, hauptsächlich infolge Vorwölbung der hinteren Wand[1]). Ich vermute, dass die so erzeugte Lumenänderung nie so hochgradig ist, wie die durch plötzliche Glottissprengung erzeugte, denn es kommt ja bei diesen Vorgängen lediglich auf die Schnelligkeit, die Steilheit der Druckschwankungen an. Eine pleurale Drucksteigerung kann aber bei dem grossen Luftgehalt der Lungen niemals so steil verlaufen als der durch Glottissprengung erzeugte plötzliche Abfall.

Es mag hiermit auch zusammenhängen, dass das Aushusten von Sekret bei Stimmbandlähmung erschwert ist, weil dessen Beförderung nicht nur von der durch die Druckdifferenz bestimmten Geschwindigkeit des Exspirationsstromes abhängt, sondern weil bei gleicher Druckdifferenz die Stromgeschwindigkeit dem Quadrat des Rohrdurchmessers umgekehrt proportional ist, d. h. bei exspiratorischen Lumenverengerungen sehr stark zunimmt.

Die Bedeutung dieser Tatsache leuchtet ohne weiteres ein, wenn man sich vergegenwärtigt, wie schwer der Wand anhaftendes bronchiales und tracheales Sputum durch den exspiratorischen Luftstrom nach aussen getrieben werden könnte, falls es sich um vollständig starrwandige Rohre handelte. Die exspiratorische Lumenverengerung hat nämlich nicht nur die Wirkung, die Stromgeschwindigkeit in

---

[1]) Es ist wohl selbstverständlich, dass bei diesen endoskopischen Beobachtungen der normalen Atmungsvorgänge, wie man sie bei jeder Endoskopie machen kann, Prioritätsfragen nicht am Platze sind. Das Verdienst der ersten genaueren Angaben kommt Pieniazek zu. Später haben sich namentlich F. Ingals und H. v. Schrötter zu der Frage geäussert, ohne zu einer begründeten Theorie zu gelangen.

dem verengten Bezirk — und zwar um das 10—20fache! — zu steigern, sondern sie kann bei dem vorübergehenden völligen Kollaps durch heftige Hustenstösse die reibende Wirkung des Luftstromes auf das Sputum in eine direkt treibende verwandeln. Am wichtigsten ist dieser Mechanismus natürlich für die weite Trachea und ich glaube nicht fehlzugehen mit der Annahme, dass die physiologische Bedeutung der Paries membranacea in erster Linie in der durch sie gebotenen Möglichkeit einer passiven exspiratorischen Lumenverengerung zu suchen ist.

Aktive Kontraktionen der glatten Muskulatur im Bereich der Trachea und der grossen Bronchien sind in der Physiologie nicht bekannt[1]). Wenn Landois (Lehrbuch der Physiologie, 10. Auflage, 1900) den Zweck der glatten Muskelfasern darin sieht, dass sie „dem erhöhten Drucke (wie bei allen forcierten Exspirationen: Sprechen, Singen, Blasen, Pressen) innerhalb der Luftkanäle Widerstand“ leisten sollen, so liegt dieser Anschauung der verbreitete Irrtum zu Grunde, dass der Exspirationsdruck im Sinne einer Dehnung auf die Luftwege wirkt. Das kann niemals der Fall sein, da der pulmonale (Innen-) Druck immer hinter dem pleuralen (Aussen-) Druck zurückbleibt.

Es wurde schon oben betont, dass die gewöhnliche Respiration im Prinzip den gleichen Vorgang darstellt, wie die plötzliche Glottissprengung oder der Husten bei eingeführtem Rohr. Nur erreichen bei ihr die Druckdifferenzen wegen des allmählichen Ausgleich niemals solche Höhen, dass erhebliche Lumenänderungen in den endoskopisch sichtbaren Bronchialgebieten eintreten können. In der Tat sieht man bei Erwachsenen in der Luftröhre und den grossen Bronchien überhaupt keine respiratorische Schwankungen, ja ich konnte sie bei gewöhnlicher Atmung auch mit feineren Messwerkzeugen — deren Technik ich hier übergehe — nicht nachweisen. Wenn im

---

[1]) Die Angabe von Nicaise (Physiologie de la trachée et des bronches, Rev. de méd. Nov. 1889), dass sich die Trachealmuskulatur bei tiefer Inspiration verkürzt, bei stärkster Exspiration erschlafft, hat bisher keine Bestätigung gefunden. Vgl. auch Lejars l. c., S. 211.

Gegensatz dazu von einigen Autoren solche Lumenänderungen behauptet wurden, so hat es sich entweder um jugendliche Personen oder um abnorm starke Atmung gehandelt. Denn das braucht ja nicht besonders erwähnt zu werden, dass es zwischen ruhiger Atmung und hustenähnlichen Stössen (bei eingeführtem Rohr) alle Übergänge gibt.

Die soeben erwähnten jugendlichen Personen oder sagen wir gleich Kinder, zeigen die respiratorischen Lumenänderungen ausserordentlich viel stärker als Erwachsene. Es rührt dies davon her, dass bei ihnen die Wandversteifung der Trachea und ihrer Äste noch so unvollkommen ist, dass auch die geringeren kindlichen Druckwerte hochgradige Lumenschwankungen zu erzeugen vermögen. So kann man bei kleinen Kindern nicht selten sehen, dass die Lichtungen der Luftröhre und der Hauptbronchien bei forcierten Exspirationen vollständig verschwinden. Ich habe ferner oft beobachtet, dass die kleinen Patienten noch mit laut hörbarem Ton husteten, nachdem das Rohr längst den Kehlkopf, ja bereits die Bifurkation passiert hatte. Der Hustenschall entsteht hier durch den momentanen exspiratorischen Verschluss der Luftwege. Er hat ganz den rauhen Charakter des sogn. Krupphustens, bei dem es sich ja auch um einen exspiratorischen Verschluss unterhalb der Stimmlippen handelt.

Die hochgradigen Lumenschwankungen der Kinder sind von grosser Wichtigkeit bei der endoskopischen Untersuchung. Man hat bei ihnen häufig überhaupt nur inspiratorisch ein Gesichtsfeld vor sich und ist genötigt, in den kurzen Momenten der beschleunigten Atmung diagnostische Entscheidungen oder Eingriffe auszuführen. Es wird später noch von dieser Schwierigkeit die Rede sein.

Zusammenfassung: Fasse ich auch hier wieder die Ergebnisse meiner Untersuchungen über respiratorische Lumenänderungen kurz zusammen, so lässt sich etwa folgendes sagen:

1. Wenn bei starkem Exspirationsdruck die Glottis plötzlich gesprengt oder aber bei geöffneter Glottis ein plötzlicher Exspirationsdruck erzeugt wird (Husten), entsteht eine starke Differenz zwischen pleuralem und pulmoralem Luftdruck

und zwar in einem vom Kehlkopf zur Alveole hin abnehmendem Mafse. Die Folge ist eine momentane Verengerung der Lumina von Luftröhre und sichtbaren Bronchien, deren Betrag von dem Verhältnis zwischen Druckdifferenz und Nachgiebigkeit der Wandung bestimmt wird.

2. Die ruhige Atmung verläuft unter den gleichen Bedingungen wie die eben genannten extremen Fälle. Bei ihr sind aber an erwachsenen Personen wegen der geringen Grösse der eintretenden Druckschwankungen keine respiratorischen Lumenänderungen in der Luftröhre und den sichtbaren Bronchien wahrzunehmen. Es muss besonders betont werden, dass auch bei erschwerter Atmung durch Stenosen des Kehlkopfes oder der Luftröhre keine Bedingungen für stärkere Lumenschwankungen gegeben sind.
3. Bei Kindern sind wegen der Nachgiebigkeit der Wandungen alle respiratorischen Lumenänderungen viel stärker ausgeprägt als bei Erwachsenen, sodass bei stärkeren Exspirationsstössen ein vollständiger Verschluss der Trachea und der Hauptbronchien mit hustenartigem Geräusch eintritt. An kleinen Kindern kann man nicht selten auch schon bei ruhiger Atmung erheblichen respiratorischen Lumenschwankungen begegnen.

Ich habe zum Schluss noch einige Worte über den extrathoracischen Luftröhrenabschnitt zu sagen, der ja, wie wir oben gesehen haben, ganz besonderen Bedingungen unterliegt. Bei ihm muss, da die Kompensationen durch die pleuralen Druckschwankungen fortfallen, jede endotracheale Druckänderung in ihrem vollen Werte im Sinne einer Erweiterung oder Verengerung, einer Verkürzung oder Verlängerung wirken (respiratorische Auf- und Abbewegung des Kehlkopfes bei laryngealen Stenosen).

Bei der gewöhnlichen Atmung sind nun die Druckschwankungen im oberen Luftröhrenabschnitt sehr geringe. Sie vermögen nicht einmal an der hinteren membranösen Wand oder im Bereich durch Knorpelschwund erschlaffter Wandpartien merkliche Lumenschwankungen zu erzeugen. Anders wird das schon unter forcierter Atmung, durch welche nachgiebige Stellen oft erheblich inspiratorisch

einsinken, sodass es bei schon vorhandener Enge zu inspiratorischen Stenosen kommt. Durch die hier begründete Mechanik der respiratorischen Lumenbewegungen erklärt sich auch das verschiedene Verhalten extra- und intrathorakaler Stenosen: Die ersteren müssen, sofern nicht besondere Ventilmechanismen im Spiele sind, stets die Einatmung, die letzteren stets die Ausatmung erschweren.

Sehr schön kann man die Nachgiebigkeitsverhältnisse des extrathoracischen Luftröhrenabschnittes mit Hilfe des oben beschriebenen geschlossenen Beobachtungsrohres untersuchen. Erschwert man nämlich durch allmähliche Verengerung des Seitentubus die Atmung, so geben sich schlaffe Wandstellen bald durch inspiratorische Vorwölbung zu erkennen. In Fällen erschwerten Dekanulements kann man so entscheiden, ob Wandkollaps eine wesentliche Rolle spielt, bei Strumakompressionen gewinnt man ein Urteil darüber, ob im Bereich der Stenose bereits eine erhebliche Wanderschlaffung eingetreten ist usw. Leider ist die Anwendbarkeit der Methode an besonders gute Autoskopierbarkeit geknüpft.

Pulsatorische Bewegungen.

Die unmittelbare Nachbarschaft des Herzens und der grossen Schlagadern lässt es verständlich erscheinen, dass sich ihre pulsatorischen Bewegungen auf den Tracheobronchialbaum übertragen. Eine nennenswerte methodologische Bedeutung kommt den hierdurch hervorgerufenen Erscheinungen nicht zu, sodass wir kurz über sie hinweggehen können.

Man sieht, am besten bei hochstehendem Tubus, regelmäfsige pulsatorische Bewegungen des Bifurkationsspornes, welche mit der Herzsystole zeitlich zusammenfallen. Neben diesen pulsierenden Lokomotionen, an welchen in beträchtlicher Ausdehnung die tracheale und bronchiale Umgebung der Bifurkation teilnimmt, kann man regelmäfsig noch systolische Vorwölbungen im untersten Abschnitt der linken Trachealwand beobachten.

Es unterliegt keinem Zweifel, dass es sich hier um passive Mitbewegungen der Luftwege mit den Pulsationen der grossen

Gefässe und vielleicht auch des Herzens handelt. Die sehr komplizierten Lagebeziehungen — der rechte Ast der hinter der Aorta gelegenen A. pulmonalis zieht vor dem rechten Hauptbronchus und unter dem rechten Oberlappenast zum Hilus, während der linke Ast nach spitzwinkeliger Kreuzung des durch die Aortenschlinge ziehenden linken Hauptbronchus oberhalb des Oberlappenastes verläuft — die Kompliziertheit dieser Lagebeziehungen im Verein mit den zeitlichen Differenzen der verschiedenen Pulse macht es verständlich, dass die Bifurkationsbewegung als Resultante wechselnder örtlicher und zeitlicher Komponenten einen inkonstanten und wenig gesetzmäfsigen Charakter besitzt. Neben fast vollständigem durch zufällige Interferenz bedingtem Fehlen kommt 3—4 mm starke Lateralbewegung vor, welche mit einer mehr oder weniger starken ventro-dorsalen Komponente kompliziert zu sein pflegt. Nicht einmal die Richtung der lateralen Pulsation ist konstant, sodass sich das ganze Phänomen wegen ungenügender Definition keineswegs zur Unterlage für Schlussfolgerungen eignet.

Einen sehr viel konstanteren und eindeutigeren Charakter besitzt die systolische Vortreibung der linken Trachealwand durch die anliegende Aorta, wenn auch hier in der Norm schon erhebliche quantitative Unterschiede vorkommen. Die Erscheinung gewinnt gelegentlich diagnostische Bedeutung, da Aneurysmen der Aorta je nach Sitz und Ausdehnung quantitativ und qualitativ abnorme Pulsationen hervorrufen können, deren Beschreibung nicht mehr hierher gehört.

Es versteht sich, dass auch die grösseren Bronchien durch ihre ständigen Begleiter, die Äste der Pulmonalarterie in pulsatorische Schwingungen versetzt werden, deren Richtung natürlich eine sehr wechselvolle ist. Gelegentlich können diese Bewegungen so ausgiebig sein, dass das Bronchiallumen rhythmisch aus dem Gesichtsfeld verschwindet und feinere Beobachtungen bezw. Operationen wesentlich erschwert werden.

Die gesamten Pulsationen nehmen entsprechend der inspiratorischen Blutdrucksenkung inspiratorisch an Intensität ab, um bei der Exspiration wieder über das Mafs der Atempause hinaus anzuschwellen. Kommt bei heftigen Exspirationen die oben beschriebene

bronchiale Lumenverengerung hinzu, so gewinnt der Luftstrom gelegentlich einen hörbaren saccadierten Charakter im Rhythmus des Pulses. Es hat diese Erscheinung gar nichts mit der kardiopneumatischen Luftbewegung zu tun, welche ja auch in der Atempause fortbesteht. Ich habe beide mit Hilfe einer sehr empfindlichen Multiplikator-Aneroid-Registrierung voneinander getrennt.

Bemerkenswert ist für den Neuling die ausserordentliche Kraft, mit der sich die pulsatorischen Bewegungen auf den eingeführten Tubus übertragen. Am auffallendsten ist die Erscheinung, wenn man bei unterer Bronchoskopie in den linken Hauptbronchus eingeht, sodass das Rohr von dem Aortenbogen umfasst wird. Das obere Ende des beweglichen Tubus macht dann sichtbare Exkursionen, die sich beim Festhalten mit unheimlicher Kraft auf den Arm des Untersuchers übertragen.

Zum Schluss erwähne ich noch eine Lumenbewegung der Trachea, die man als „deglutatorische Kompression“ von der auf- und absteigenden Schluckbewegung unterscheiden kann. Wegen der unmittelbaren Berührung der Paries membranacea mit der Speiseröhre muss ein geschluckter Bissen von ausreichendem Umfang die hintere Trachealwand vorwölben, sodass bei jedem Schluckakt eine Art von peristaltischer Verengerung an ihr entlang läuft. Eine erhebliche Verengerung kommt hierdurch jedenfalls nur bei Kindern mit sehr kompressibler Luftröhre zustande. Zu beachten ist die ösophageale Kompressibilität der Luftröhre bei der Oesophagoskopie, da durch ungeschickte Tubusführung eine Erschwerung der Atmung eintreten kann.

Von der passiven Beweglichkeit des Tracheobronchialbaumes durch den eingeführten Tubus und den endoskopischen Bildern wird im nächsten Kapitel die Rede sein.

Kapitel V.

Die direkte Tracheo-Bronchoskopie.

Die systematische Untersuchung und Behandlung der Trachea und der Bronchien durch perorale Einführung grader Rohre ist von Killian 1896 begonnen und nach erfolgreicher Anwendung bei einem Bronchialfremdkörper 1897 als klinische Methode empfohlen.

Eine Inspektion der Trachea und — soweit das ohne Verdrängung möglich ist — der Eingänge in die Hauptbronchien war von der Tracheotomiewunde aus schon 1875 von Voltolini[1]) und nach ihm namentlich von Pieniazek und L. v. Schrötter mit Hilfe ohrtrichterartiger Specula ausgeführt. Auch haben sich die Oesophagoskopiker in Fällen verminderter laryngealer Reflexerregbarkeit nach Zurückziehen des Mandrins gelegentlich in der Trachea entdeckt, um nach Erkenntnis des Irrtums rasch den Rückzug anzutreten. Nur v. Hacker und Rosenheim[2]) wagten auch in dieser „gefährlichen Gegend“ diagnostische Umschau zu halten, bis dann 1895 Kirstein damit begann, absichtlich das gerade Rohr durch den Kehlkopf einzuführen. Allein auch er zog den aussichtsreichen Schritt, wohl in erster Linie unter dem Eindruck der Gefährlichkeit, aus dem pulsierenden reflexerregbaren unergründeten Gebiet wieder zurück.

Dieses Vorurteil ist dann von Killian widerlegt, dem wir nicht nur die direkte obere Tracheoskopie als Methode verdanken, sondern der in planmäfsigem Vordringen ein neues, praktisch noch wichtigeres Gebiet erschloss, den Bronchialbaum.

1) Berliner klin. Wochenschr. 1875.

2) Vgl. Killian, Verh. d. Ver. südd. Laryngol. 1898.

In der Bronchoskopie lag eine — wenigstens in Bezug auf die Luftwege — neue endoskopische Aufgabe vor: Die Gradstreckung der ja stark winkelig verlaufenden Luftröhrenäste. Waren ähnliche Verdrängungen schon bei der Endoskopie der Speisewege und der Harnröhre ausgeführt, so handelte es sich hier um ein Organ, dessen Wandungen normaler Weise nur der zarten Berührung mit einem gasförmigen Medium ausgesetzt sind und das sich durch starke Reflexe gegen das Eindringen konsistenter Fremdkörper wehrt, ein Organ ausserdem, welches ohne Unterbrechung seiner lebenswichtigen Funktion untersucht werden muss.

Killian hat gezeigt, dass das möglich ist und damit eine Methode geschaffen, der wie keiner anderen Endoskopie unmittelbar lebensrettende Aufgaben gestellt sind.

Es kann nicht hoch genug bewertet werden, dass Killian, mit unvollkommenem Werkzeug beginnend, unablässig an dem Ausbau seiner Methode, an ihrer klinischen Ausbeute, an ihrer Propagation in Wort und Schrift gearbeitet hat, sodass schon im Jahre 1904 v. Eicken an einem reichen Material die klinische Verwertung der „direkten Untersuchungsmethoden“ zum ersten Male darstellen konnte.[1]) Heute ist es nicht mehr nötig, der bronchoskopischen Methodik eine Schilderung ihrer klinischen Bedeutung vorauszuschicken, wie ich es bei der direkten Laryngoskopie noch getan habe. Die Killiansche Methode ist integrierendes Glied der laryngologischen Technik geworden, ja, das durch die neuen Hilfsmittel vereinfachte „spezialistische Kunststück“ fängt an, auch in chirurgischen und internen Kliniken Bürgerrechte zu erwerben.

Es wird dem Leser schon bekannt sein, dass die Killiansche Methode auf natürlichem Wege, peroral, als „Direkte obere Tracheo-Bronchoskopie“ und von der operativ eröffneten Luftröhre aus als „Direkte untere Tracheo-Bronchoskopie“ ausgeführt wird. Daraus ergiebt sich von selbst eine Einteilung für die Darstellung, die im übrigen die Kenntnis der Kap. I—V durchaus voraussetzt und sich demgemäfs auf das rein Praktische beschränkt. Nur bezüglich der allgemeinen Handhabung des broncho-

[1]) Arch. f. Laryngologie Bd. XV, Heft 3.

skopischen Rohres, sofern es als Beobachtungsinstrument syringoskopischer Bilder dient, glaube ich einige kurze, mehr theoretische Bemerkungen vorausschicken zu sollen, welche nicht allein die spätere Darstellung des normalen Untersuchungsganges vereinfachen, sondern auch für die Behandlung atypischer Aufgaben von Wert sein können. Danach soll ein als „Vorbereitungen“ überschriebener Abschnitt folgen, in welchem einige allgemeine Fragen (Asepsis, Auswahl des Rohres u. A.) zusammengefasst sind.

A. Das syringoskopische Bild.

Schon in Kapitel I des ersten Teiles habe ich auseinandergesetzt, dass die optischen und photischen Bedingungen für die Kystoskopie (die Betrachtung blasenförmiger Körperhöhlen) so sehr von denen der „Syringoskopie“, der okularen Untersuchung röhrenförmiger Organe abweichen, dass die Untersuchungsinstrumente für beide Aufgaben prinzipiell verschiedenen Bau haben müssen. Demgemäfs unterscheidet sich auch ihre mechanische und optische Handhabung, die „Einstellung“ und „Beurteilung“ des Bildes. Praktisch sind beide Aufgaben natürlich nicht immer voneinander zu trennen, wenn auch eine viel weitgehendere gegenseitige Unabhängigkeit besteht, wie bei der Kystoskopie. Theoretisch dagegen empfiehlt sich eine gesonderte Darstellung, bei welcher sowohl die verschiedenen Prinzipien wie die daraus abzuleitenden allgemeinen Regeln besser zum Ausdruck kommen.

1. Die Einstellung des Bildes.

Kommt es bei der Kystoskopie lediglich auf die Beobachtung einer zur Blickrichtung mehr oder weniger senkrecht orientierten Fläche an, so stellt die Syringoskopie noch eine zweite, vielfach wichtigere Aufgabe: die Beurteilung des Lumens. Man kann demnach schematisch

Lumenbilder und Wandbilder

unterscheiden, welche beide eine verschiedene Rohreinstellung verlangen.

Da nämlich bei allen röhrenförmigen Organen mit präformiertem Lumen dieses weiter ist als das eingeführte Beobachtungsrohr, muss immer ein mehr oder weniger grosser Teil der dem Rohrende benachbarten Organwand (a—b, Fig. 79) ausserhalb des Gesichtsfeldes fallen, welches bei zentraler Einstellung erst unterhalb b beginnt. Von diesem Punkt ab kann der gesamte Wandumfang des Organes, also auch das Lumen, gleichzeitig übersehen werden, sodass sich der Tubus hierfür in Lumeneinstellung befindet. Innerhalb der Strecke a—b lässt sich nur eine Wandeinstellung erzielen, bei welcher die Zirkumferenz in einzelnen Teilen nacheinander untersucht werden muss.

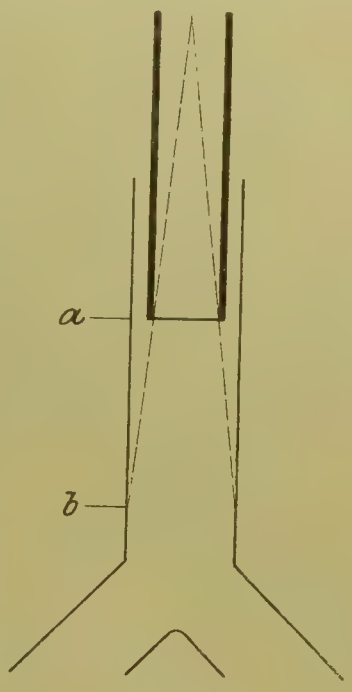

Fig. 79.

Es ist klar, dass die Länge der Strecke a—b von der Form des Tubus (Verhältnis von Länge zur Weite) und der Differenz zwischen seiner Weite und der des Organes abhängt, doch gilt die allgemeine Regel, dass Lumenbilder mit „hochstehendem", Wandbilder mit „tiefstehendem" Tubus untersucht werden sollen und dass der Beurteilung jeden Wandbildes die des zugehörigen Lumenbildes vorauf-zugehen hat.

Anfänger sind nun immer mit einem grossen Drang in die Tiefe behaftet, sie rücken, wenn der Befund unter b liegt, sofort dahin vor und erschweren sich dadurch die Beurteilung aller derjenigen Affektionen, bei denen es in erster Linie auf das Lumenbild ankommt, also Erweiterungen, Verengerungen und Deformationen des Lumens, Krümmungen und Verschiebungen des ganzen Organes, lokomotorische Bewegungen u. A. Untersuchung derartiger Befunde mit tiefstehendem Tubus kann direkt zu falschen Ergebnissen führen, weil z. B. Deviationen, Deformationen und Bewegungen durch das eingeführte Rohr entstellt oder aufgehoben werden.

Handelt es sich um Beobachtung von Wandbildern (Schleimhautveränderungen etc.), so untersucht man mit tiefstehendem Tubus und einer je nach dem besonderen Zweck verschieden starken Schrägstellung. Es ist dabei zu berücksichtigen, dass die Ausdehnung des Gesichtsfeldes mit zunehmender Schrägstellung sinkt, die scheinbare Gegenstandsgrösse wächst: In dem einen Grenzfall projiziert sich die ganze 12 cm lange Trachealwand perspektivisch verkürzt in das Tubusende (tangentiale Stellung), im anderen Grenzfall wird es durch 2—3 Trachealringe ausgefüllt (senkrechter Aufblick).

Das Charakteristische der Wandbildeinstellung ist die schräge Richtung des Beobachtungsrohres zur Organaxe. Sofern diese nicht an sich einen gekrümmten Verlauf hat, muss die Schrägrichtung durch seitliche Bewegungen des Tubus erzeugt werden Wir kommen damit zu dem für die Syringoskopie so wichtigen Hilfsmittel der

Verdrängung

für dessen Anwendung sich wieder einige allgemeine Regeln aufstellen lassen.

Zunächst ergeben sich Unterschiede im Gebrauch des Rohres, je nachdem dasselbe mit einem graden oder schrägen Ende versehen ist. Die Fig. 80 zeigt chematisch, dass bei der Rohrstellung II nicht nur die Respiration durch den Tubus aufgehoben ist, sondern auch das Gesichtsfeld durch seinen Rand berührt wird, was sich bei vielen Affektionen verbietet. Aus dem Vergleich mit der Rohrstellung I ergiebt sich die Regel, dass Verdrängungen beim Gebrauch von Spatelrohren immer

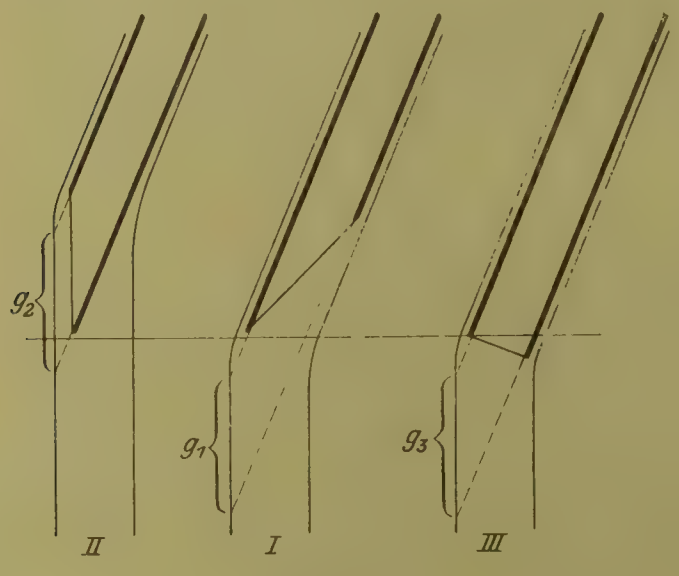

Fig. 80.

mit der längsten Rohrseite ausgeführt werden sollen. Die Fig. 80 III lässt im Übrigen erkennen, dass die Grösse des Gesichtsfeldes (g_1, g_2, g_3) von der Art der Rohrendigung unabhängig ist.

Bei schrägem oder gekrümmtem Verlauf des Organrohres haben die seitlichen Verdrängungsbewegungen noch einen anderen Zweck. Man erhält nämlich in diesem Falle zunächst nur Flächenbilder der unteren Organwand, welche weder über die Form des Lumens noch über dessen Richtung etwas aussagen. Ein blindes Vorschieben des Tubus verbietet sich unter solchen Umständen durch die syringoskopische Grundregel, nach welcher in jedem Falle das Auge der Führer der Hand sein soll. Denn nur dadurch wird die Untersuchung ungefährlich und sicher, dass man jede Stelle

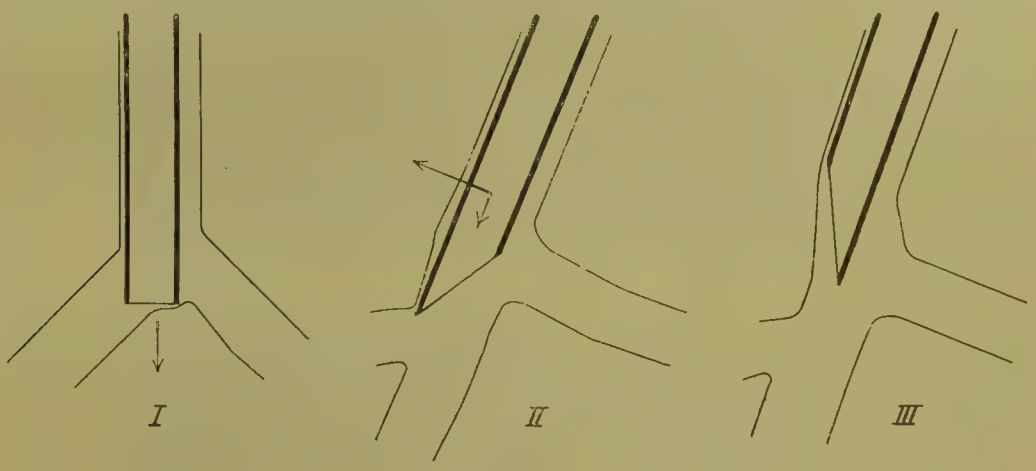

Fig. 81.

sieht, ehe das Rohr zu ihr hingelangt. Das ist aber bei schräg verlaufenden Organen wiederum nur durch Verdrängungen zu erreichen, denen in diesem Falle drei verschiedene Aufgaben zufallen: Orientierung, Gradstreckung und Einstellung von Seitenästen.

Die Orientierung erfordert im Bronchialbaum Lumenbilder von grösserer Ausdehnung, da die Lage des Rohres in der Regel nur aus dem gleichzeitigen Übersehen mehrerer Abzweigungen, ihrer gegenseitigen Stellung und Entfernung erschlossen werden kann. Wichtiger noch ist die Gradstreckung beim Vorschieben des Rohres. Würde ich nämlich zum Ausgleich eines Bronchialwinkels entsprechend Fig. 81 Schema I den Tubus einfach nach unten schieben, so entstände bei steilen Winkeln eine sehr bedenkliche

Reibung auf der unteren Bronchialwand. Ein solches Vorgehen, welches bei pathologischen Veränderungen schon zu falschen Wegen geführt hat, ist durchaus unerlaubt. Denn die Seitenreibung des Tubus schränkt das Gefühl für die angewendete Kraft in hohem Maſse ein und lässt eine ruckweise Bewegung nicht immer vermeiden. Bringt man dagegen durch starke Seitenverdrängung der Bifurkation (Schema II) den Bronchus zunächst in die Richtung der Rohraxe und lässt dann erst den Tubus hineingleiten, so fällt auch unter pathologischen Verhältnissen jede Gefahr fort, da man das zur Streckung erforderliche Kraftmaſs vorher beurteilen kann.

Es ist auch bei dieser Einstellung wieder die Regel zu befolgen, dass die Verdrängung mit der längsten Seite des abgeschrägten Spatelrohres zu erfolgen hat (Schema II). In umgekehrter Stellung (III) gelingt es — namentlich bei Kindern — kaum, eine Streckung ohne Verlust des Gesichtsfeldes zu erzielen. In jedem Falle mache man es sich zur Regel, nicht vorzurücken, bevor die Einstellung des Lumens gelungen ist.

Die dritte Aufgabe der Verdrängung ist die Einstellung von Seitenästen, sei es, dass man mit dem Rohr in diese einzudringen beabsichtigt, oder, bei kleinen Bronchien niederer Ordnung, durch Einstellung ihrer Achse in die Blickrichtung sich ein Lumenbild von ihnen verschaffen will. Die extremsten Verdrängungen erfordert die Einstellung der Oberlappenbronchien, da sie von der lateralen Wand abgehen und eine horizontale, nicht selten sogar etwas aufsteigende Verlaufsrichtung haben. Wie die Nachgiebigkeit des Zungengrundes eine Voraussetzung für die direkte Laryngoskopie bildet, so stellt die Ausführbarkeit derartiger bronchoskopischer Aufgaben weitgehende Anforderungen an die Beweglichkeit der Luftröhre und des Bronchialbaumes. Abnorme Fixationen, deren palpatorische Diagnose durch den Tubus einen häufigen und wichtigen Befund bildet, können schon die Untersuchung der Hauptbronchien erschweren oder unmöglich machen. Normaler Weise aber lässt der Bau der Luftröhren, ihre fibrös-elastische, von federnden Knorpelspangen durchsetzte Wand und die Einlagerung in höchst lockeres Bindegewebe bezw. Lungen-

Fig. 82.



Parallel-Bronchoskop.

Fig. 83.

Orthodiagramm des Tracheo-Bronchialbaumes
(Quecksilberschlauch-Markierung).

Fig. 87.

Untere Bronchoskopie.
(Einstellung des rechten Oberlappenbronchus.)

parenchym ganz ungewöhnliche, für den Patienten weder gefährliche noch schmerzhafte Verschiebungen zu.

In Figg. 84 u. 85, Seite 250a u. b habe ich vier

typische Rohrstellungen

wie sie bei Einstellung der Ober- und Unterlappen-Bronchien erforderlich sind, zur Darstellung gebracht und zwar in der Weise, dass man die endoskopische Verdrängung des Bronchialbaumes im Vergleich zu seiner normalen Lage beobachten kann, was wesentlich instruktiver ist als die Röntgenographie eingeführter Rohre oder Sonden.

Die Bilder sind folgendermafsen hergestellt: Ein besonders starrer, 35 cm langer bronchoskopischer Tubus (Fig. 82) wurde durch ein bewegliches Scharnier mit einem gleich langen, in Centimeter geteilten Paralleltubus verbunden, sodass sich beide wie ein Zirkel öffnen und schliessen liessen. Dem Phantom-Patienten waren vorher durch sukzessives Einlegen von Quecksilberschläuchen Luftröhre und Stammbronchien in sitzender Stellung orthodiagraphisch auf die Brust gezeichnet (Fig. 83). Nach der Einführung des Rohres und vollendeter Einstellung wurde dann der Paralleltubus der Brustwand angelegt und seine Lage zum Bronchialbaum photographiert. (Das Objektiv der horizontal gerichteten Kamera befand sich dabei in der Höhe der Bifurkation und der photographierende Kollege hatte darauf zu achten, dass sich die Parallelrohre, bezw. ihre aussen befindlichen Enden, genau deckten.)

Es ist auf diese Weise gelungen, die bronchoskopischen Verdrängungen genau darzustellen. Fig. 84 zeigt die Einstellung der Oberlappenbronchien. Man sieht — der Untersucher nimmt absichtlich seitliche Stellung ein —, dass das Rohr durch Verdrängung der Bifurkation und Ausnutzung des gegenüberliegenden Mundwinkels bei seitwärts geneigtem Kopf eine starke Schrägstellung erhält. Sein Drehungspunkt fällt ziemlich genau mit dem Kehlkopf zusammen, dessen Stellung durch die Kopfstreckung ja relativ fixiert wird. Die stärkste Verdrängung tritt bei der Einstellung des linken Oberlappenastes ein (Fig. 84 A): der Bifurkationssporn — und mit ihm die grossen

Gefässe - erleidet hier eine seitliche Verschiebung um stark 5 cm (als Mafsstab dient die sichtbare Teilung des Paralleltubus). Der Winkel des Rohres mit der Körperachse bezw. der orthodiagraphierten Trachea misst ca. 30 Grad. Etwas steiler steht der Tubus bei der leichteren Einstellung des rechten Oberlappenbronchus, doch beträgt auch hier die bifurkale Verschiebung 5 cm. Die Teilungsstelle mit ihrer trachealen und bronchialen Umgebung hat also im Ganzen die enorme Exkursionsbreite von 10 cm auszuführen.

Ein ganz anderes Verdrängungsbild bietet die Einstellung der Unterlappenbronchien. Auf der rechten Seite (Fig. 85 A) erfolgt bei steilstehendem Tubus entsprechend dem flachen Winkel zwischen Trachea und Hauptbronchus nur eine geringe Streckung mit einer bifurkalen Verschiebung von etwa 1,5 cm. Links (Fig. 85 B) verschiebt sich die Teilungsstelle und der hier steiler verlaufende Stammbronchus um etwa 1,5 bezw. 2 cm im Sinne einer Gradstreckung. Eine besondere seitliche Verdrängung des Tubus ist, abgesehen von der durch die Mundwinkelstellung gegebenen schrägen Richtung nicht erforderlich.

Es liegt auf der Hand, dass bei der unteren Bronchoskopie schon durch geringere Verdrängungen eine genügende Schrägrichtung des Rohres zu erzielen ist, weil sein Drehpunkt hier bei der grossen Verschieblichkeit der Luftröhre weit unterhalb die Trachealfistel fällt (vgl. Fig. 87, Seite 248 a), ja, sich (bei unterer Tracheotomie) sogar mehr der Bifurkation nähert. So war es in Fig. 87 möglich, bei einem Neigungswinkel des Rohres gegen die Körperachse von ca. 24 Grad ohne Mühe den Anfang des rechten Oberlappenbronchus einzustellen.

2. Die Beurteilung des Bildes.

Gemeint ist natürlich nicht eine klinische Diagnostik, sondern die optische Deutung von Röhrenbildern in ihrer durch die Untersuchungsmethode bedingten Eigenart. Eine theoretische Behandlung der dabei auftretenden Probleme des einäugigen perspektivischen Sehens bringt wenig Nutzen, sodass ich mich darauf beschränken kann, kurz auf einige der am häufigsten vorkommenden Schwierig-

Typische Rohrstellungen.

Fig. 84.

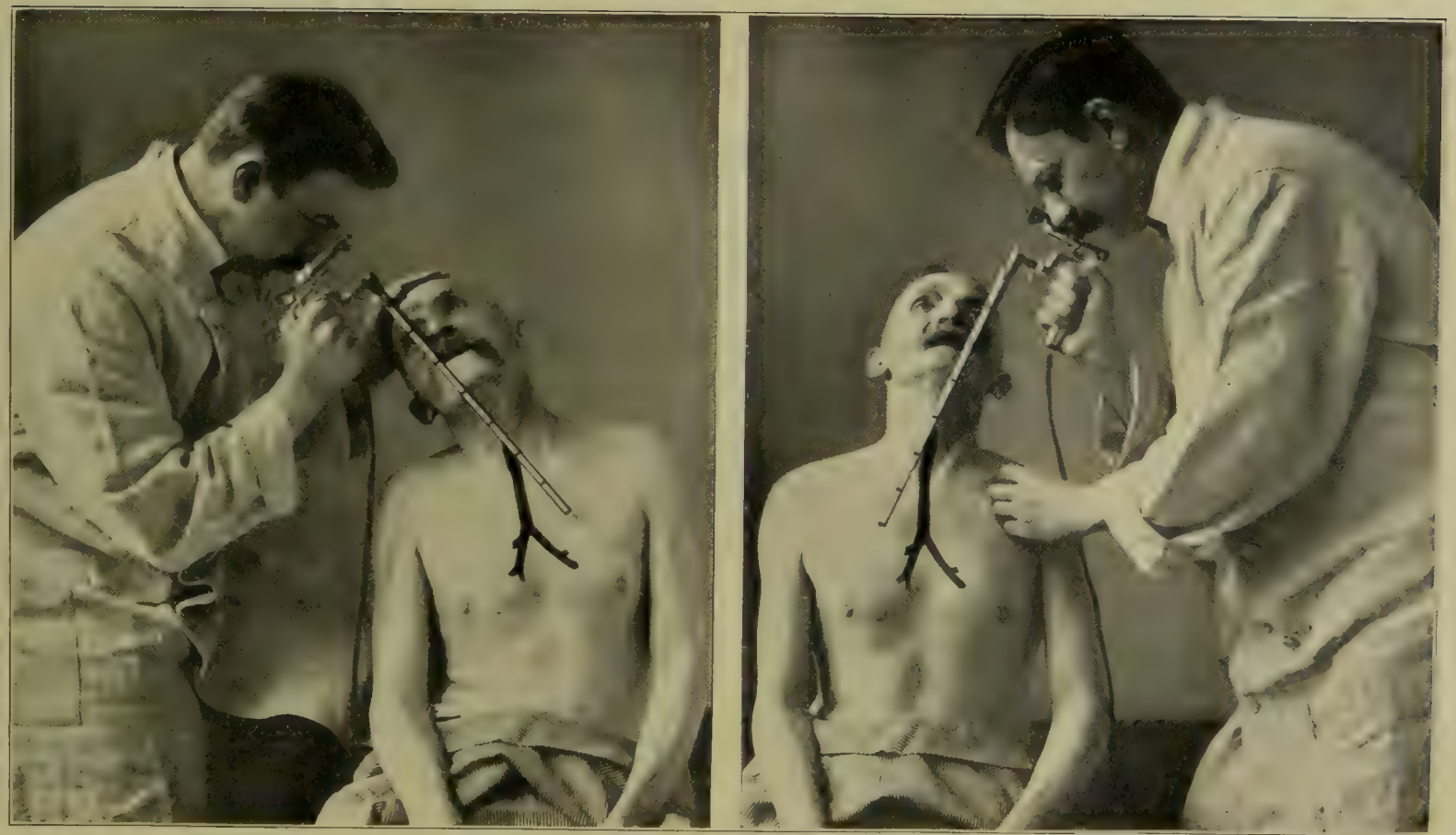

A.
Einstellung des linken Oberlappenbronchus.

B.
Einstellung des rechten Oberlappenbronchus.

Typische Rohrstellungen.

Fig. 85.

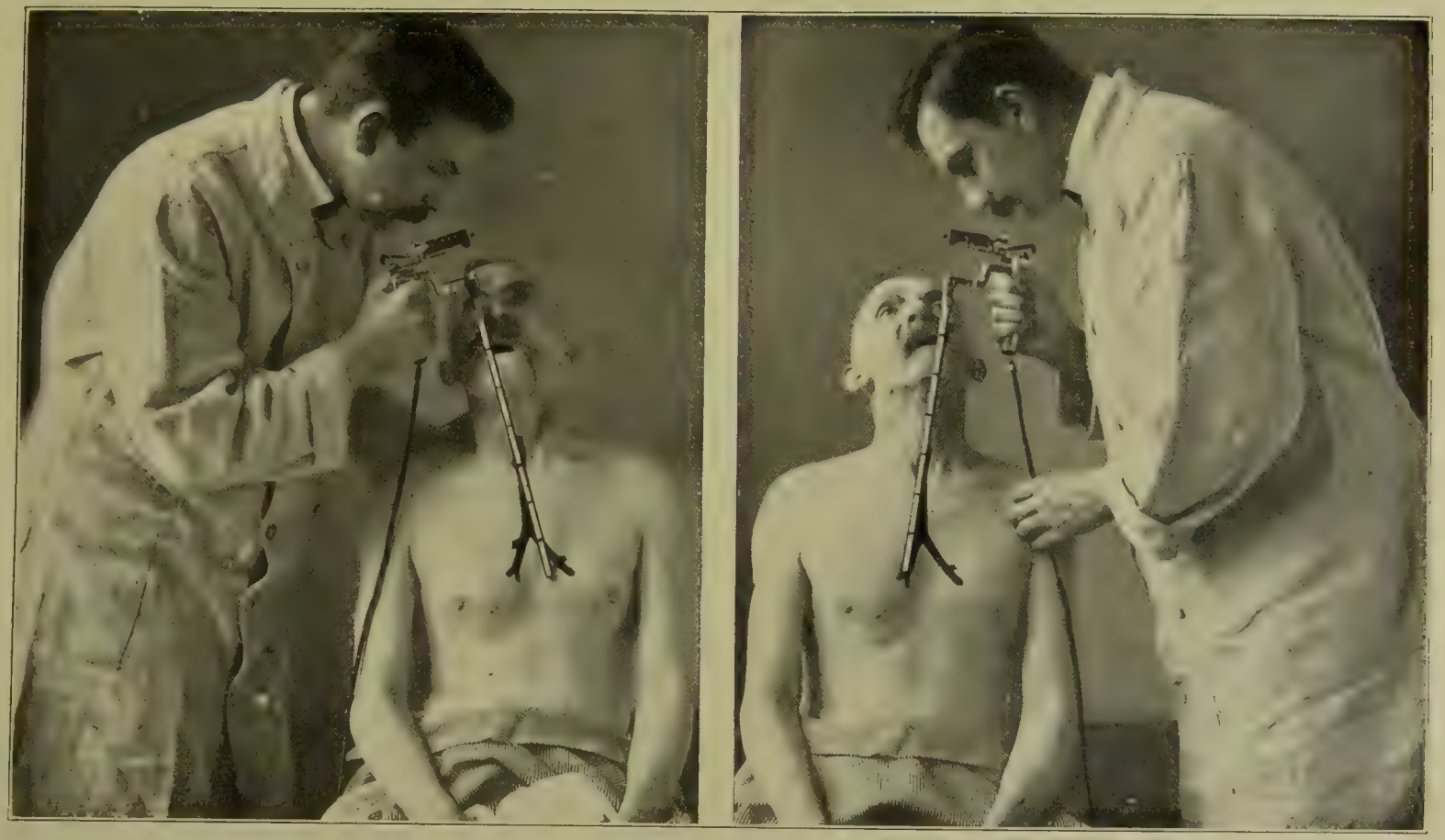

A.
Einstellung des linken Unterlappenbronchus.

B.
Einstellung des rechten Unterlappenbronchus.

keiten hinzuweisen. Die frühere Einteilung in Wandbilder und Lumenbilder kann auch hier beigehalten werden. Bei der

Beurteilung von Wandbildern

liegt die allgemeine Aufgabe vor, eine Fläche einäugig durch ein zylindrisches strukturloses Rohr hindurch zu beobachten. Man findet bei einem derartigen Versuch, zumal wenn die parallelstrahlige Beleuchtung mit der Blickrichtung zusammenfällt, dass es unmöglich ist, den Neigungswinkel der Fläche direkt zu erkennen, da die Entfernungsunterschiede für monokulare Wahrnehmung viel zu geringe sind und sichtbare Schattenbildungen in der Beobachtungsrichtung nicht auftreten können. Die Unsicherheit in der Erkennung des Neigungswinkels wächst natürlich mit der Rohrlänge: Sie beginnt schon bei den strukturlosen Wandbildern des Pharynx, wird im Verlauf der Speiseröhre immer fühlbarer und macht schliesslich im Magen jedes Urteil über die Lage des eingestellten Flächenbildes unmöglich.

Das ist insofern von praktischer Bedeutung, weil nicht nur die Beurteilung der Form- und Grössenverhältnisse im Bereich des Wandbildes, sondern auch die Orientierung, die Richtung des Vorgehens, eine Kenntnis des Neigungswinkels zur Voraussetzung hat. Nicht selten ist man deshalb einfach aufs Probieren angewiesen: Seitliche Verdrängungen in verschiedenen Richtungen ergeben entweder unmittelbar die Lage des Lumens oder sie ändern den Neigungswinkel doch so auffallend, dass über die Stellung des Rohres kein Zweifel mehr bestehen kann. Auf zwei Merkmale der Winkeländerung ist dabei besonders zu achten, auf Beleuchtungs- und Grössenunterschiede. Die Helligkeits- und die Grössendifferenz zwischen den dem Rohrende näheren und den entfernteren Teilen der eingestellten Fläche wird nämlich um so geringer, je mehr sich die Rohrrichtung der senkrechten nähert. Eine genauere Auseinandersetzung dieser Verhältnisse erübrigt sich, da man sich in der Praxis doch mehr durch instinktive Rohrbewegungen zurechtfindet als durch theoretische Überlegungen.

In den Luftwegen besitzen wir nun glücklicherweise einen sehr wichtigen Wegweiser zur Beurteilung der Lage des Wandbildes, die Knorpelring-Zeichnung, welche nicht nur jederzeit über den Wand-

winkel, sondern auch über die Lage des Lumens orientiert. Zur Veranschaulichung des Prinzips habe ich in Fig. 86 das Bild eines 4 cm weiten Rohres von kreisförmigem Querschnitt dargestellt, auf dessen Innenwand der Beschauer durch einen Tubus mit einem Neigungswinkel von 90 (a), 75 (b) und 45 (c) Grad blickt.

Die Figuren b und c zeigen, dass die Form der Ringzeichnung unmittelbar die Lage des Lumens angibt. Auch lässt sich sowohl aus der Ring-Krümmung wie aus der gesetzmäfsigen Abnahme ihres scheinbaren Abstandes die grössere oder geringere Steilheit eines abzweigenden Bronchialastes beurteilen, bevor man mit

Fig. 86.

dem Rohr in ihn eingedrungen ist und dadurch seine Verlaufsrichtung beeinflusst hat. Das alles stellt ein sehr wesentliches Hilfsmittel dar, ohne welches die Endoskopie des komplizierten Bronchialbaumes sehr viel unsicherer sein müsste.

Die Beurteilung von Lumenbildern

zieht ebenfalls aus der Ringknorpelzeichnung den grössten Nutzen, ohne welche namentlich die Entscheidung, ob eine konzentrische oder einseitige Verengerung oder Erweiterung vorliegt, mit grossen Schwierigkeiten verknüpft sein würde. Solange wir allerdings die fragliche Partie in „Lumeneinstellung“ bringen können, pflegt schon der unmittelbare Eindruck keinen Zweifel darüber zu lassen, ob es sich um eine wirkliche Verengerung der Lichtung oder um scheinbare perspektivische Verjüngung handelt. Im ersteren Falle wird nämlich der gleichmäfsige Abstand der Knorpelringe in dem verengten Gebiet grösser, da man hier unter steilerem Winkel auf die Wandung blickt. Auch geben die abweichenden parallaktischen Verschiebungen bei seitlichen Tubusbewegungen darüber Aufschluss, ob ein zylindrisches oder ein konisches Rohr vorliegt.

Diese Hilfsmittel lassen mehr oder weniger im Stich, sobald das Organrohr schräg verläuft oder gekrümmt ist, sodass seine Lichtung nicht mehr zu übersehen ist. Die Unterscheidung von Deviationen und Kompressionen ist dabei oft nicht leicht, da sich durch die zur Lumeneinstellung erforderlichen Verdrängung die Wandform ändert. Man versuche deshalb zunächst immer, schon mit hochstehendem Tubus ein Urteil zu gewinnen unter genauer Beachtung aller Ringformen. Namentlich bei den Überschneidungen schräger Wandstellen entsteht leicht der Eindruck eines ovalen Lumens, da sich Ringe aus verschiedener Höhe scheinbar zu einer Ellipse ergänzen. Es ist dies auch die Ursache, weshalb der Anfangsteil schräg abzweigender Bronchialäste häufig ovalen Querschnitt zu haben scheint. Den sichersten Schutz gegen derartige Irrtümer bietet eine aufmerksame Beachtung aller Höhenunterschiede, durch welche sich eine gegenseitige Ergänzung nicht zusammengehöriger Ringstücke vermeiden lässt. Auch die richtige Verwertung der Krümmungsform kleinerer Ringsegmente kann oft schon den Schluss zulassen, ob sie Teile eines Kreises, einer mehr oder weniger gestreckten Ellipse oder gar eines Säbelscheiden- bezw. herzförmigen Querschnittes sind.

Bei erheblichen konzentrischen oder exzentrischen Stenosen ist die Beurteilung natürlich leicht, doch muss man sich hier sehr vor Irrtümern durch perspektivische Verkürzung hüten, welche nur durch genaue

bronchoskopische Messungen

von Längen und Durchmessern sicher auszuschliessen sind. Da solche Messungen bei gewissen Aufgaben (Dilatation, Intubation u. a.) unerlässlich sind, bedarf ihre Methodik noch einer kurzen Besprechung.

Einäugige Schätzung von Entfernungen — z. B. des Abstandes der Bifurkation vom unteren Rohrende — ist aus den in Kap. II (Seite 134) genannten Gründen im höchsten Maſse unsicher, auch dann, wenn die ganze Strecke in Lumeneinstellung gebracht werden kann. Es hält sogar schon schwer, bei Lumeneinstellung einen bestimmten Wandpunkt mit dem Rohrende auf gleiche Höhe zu bringen. Man verfährt deshalb bei derartigen Messungen am

besten so, dass man zuerst mit dem Tubus bis zum unteren Ende der betreffenden Strecke vorrückt und dann beim Zurückziehen an der Rohrteilung die zurückgelegte Entfernung in cm abliest. Schonender ist es in vielen Fällen, die Messung bei hochstehendem Rohre mit einer metallenen Sonde, Watteträger oder dergl. vorzunehmen. Häufig genügt auch schon eine Abzählung der Trachealringe, deren Abstand sich aus der jeweiligen Tracheallänge (Seite 222) und der normalen Ringzahl von 16—20 berechnen lässt.

Schwierig ist stets die Beurteilung der Länge einer Stenose, da man beim Hindurchgehen mit dem Rohr wegen der fehlenden Lumeneinstellung das untere Ende der verengten Strecke nicht genau wahrnimmt. Ist die Stenose überhaupt nicht passabel, so kann die Palpation mit einer starren Olivensonde noch Aufschluss über ihre Längenausdehnung geben. In Ermangelung eines derartigen Instrumentes benutze man einen sehr festen, kugelförmigen, eingefetteten Wattepinsel.

Zur senkrechten Projektion endoskopisch eingestellter Punkte auf die äussere Brustwand dient der auf Seite 297 beschriebene „Tracheograph", mit welchem sich auch direkte Längenmessungen ausführen lassen.

Bei der Schätzung von Lumenweiten und dergl. wird häufig die Lichtung des eingeführten Tubus als Vergleichsobjekt benutzt. Dabei ist jedesmal die perspektivische Verkürzung in Rechnung zu setzen, falls sich das Messobjekt nicht in unmittelbarer Nähe der unteren Rohrmündung befindet. Beträgt z. B. die Tubuslänge (+ der Distanz des Auges vom oberen Tubusrand) 25 cm, so muss bei einem Abstand des Messobjektes vom unteren Tubusende um 5, 10, 15 . . . cm die (durch Vergleich mit der Lichtung) abgeschätzte Grösse mit 5/6, 5/7, 5/8 . . . multipliziert werden. Sicherer ist in solchen Fällen die Messung des Objektes durch einen unmittelbar angelegten Vergleichskörper, beispielsweise die Hohlkörper- oder die Bohnenzange, deren Spreizweite man mit Hilfe der Arretierungsschraube nach Art eines Zirkels einstellt. Ringförmige Stenosen mit fester Wandung misst man natürlich am sichersten mit Hilfe zylindrischer Bougies von steigender Dicke. Ich verweise hier auf das, was in Kap. II,2 des ersten Teiles über die Methodik der Sondierung und der Dilatation gesagt wurde.

Sehr schwierig ist die Messung der so häufigen exzentrischen Verengerungen deviierter Wandabschnitte, welche sich überhaupt nicht ohne Kaliberänderung in Lumeneinstellung bringen lassen. Auch Lumenerweiterungen sind ohne besondere Messinstrumente kaum einigermafsen exakt festzustellen.

Zum Schluss sei daran erinnert, dass zur Beurteilung des endoskopischen Bildes auch die Beobachtung seines pulsatorischen und respiratorischen Verhaltens (Hustenstösse) gehört.

B. Allgemeine Vorbereitungen.

Im bronchoskopischen Kursus pflege ich die allgemeinen Vorbereitungen, soweit sie die Asepsis, Auswahl der Rohre, Vorbereitung der Operationsinstrumente etc. betreffen, an der Hand einer Reihe typischer klinischer Beispiele zu besprechen. Hier in der schriftlichen Darstellung bin ich durch Ausscheidung alles Klinischen zu einer etwas allgemeineren Behandlungsweise genötigt, obwohl eine solche bei der Verschiedenartigkeit der einzelnen Fälle die Gefahr des Schematismus in sich birgt. Jedenfalls muss zuerst die Vorfrage:

Obere oder untere Methode?

erledigt werden, deren Entscheidung ja keineswegs nur Sache der persönlichen endoskopischen Routine, sondern auch der dem einzelnen Fall anzupassenden klinischen Indikationsstellung ist.

Sehen wir uns zunächst die Statistik an, so ergiebt sich aus der Gottsteinschen Zusammenstellung, dass unter sämtlichen Fällen in 37% die obere Methode, in 37% die untere Methode und in 17% beide zur Anwendung kamen, dass sich also bei der Gesamtstatistik die obere und untere Bronchoskopie das Gleichgewicht halten. Etwas anderes wird das Verhältnis, wenn man die Zahlen auf die verschiedenen Altersstufen berechnet, wie ich das in der nachfolgenden Tabelle getan habe:

Alter (Jahre)	Untere Bronchoskop.	Obere Bronchoskop.	Obere + Untere B.
0–6	47%	33%	20%
7–12	32%	53%	15%
13–60	24%	52%	24%

Man sieht also, dass die Häufigkeit der Tracheotomie jenseits der Altersgrenze von 6 Jahren stark abnimmt, um nach dem 12. Jahre noch weiterhin erheblich zurückzugehen. Allerdings sind hier die Fälle der dritten Kolonne (Obere + Untere Bronchoskopie) nicht mit eingerechnet. Sie gehören, da es meist wegen Versagens der Oberen Methode zur Tracheotomie kam, fast alle in die erste Kolonne.

Für die Interpretation dieser Statistik ist zunächst zu berücksichtigen, dass es sich immer um operative Aufgaben (Fremdkörper) handelt, bei denen nicht selten schon die Schwere der Erscheinungen eine perorale Rohreinführung von vornherein kontraindizierte. Auch kamen die Patienten in manchen Fällen erst nach Ausführung der Tracheotomie in endoskopische Behandlung. Trotzdem erscheint der Prozentsatz an Unterer Bronchoskopie im Vergleich zu den Zahlen der Killianschen Klinik sehr hoch, was sicher zum Teil auf die noch ungenügende Beherrschung der Methode — die sich hier ja noch in den ersten Jahren ihrer Entwicklung befindet — zum Teil auf unvollkommene instrumentelle Ausrüstung zurückzuführen ist. Bedenkt man die früheren Schwierigkeiten der Kehlkopf-Passage mit langem engem Rohr unter Stirnlampen-Beleuchtung, so ist mit Sicherheit ein starker Rückgang der Unteren Methode nach Einführung der neuen Hilfsmittel zu erwarten.

Trotzdem wird auch in Zukunft die Untere Bronchoskopie innerhalb ihres Indikationsbereiches zu Recht bestehen bleiben, denn sie ist nicht nur technisch sehr viel leichter ausführbar, sondern bietet in bestimmten Fällen auch grössere Gewähr für die Sicherheit und Gefahrlosigkeit des endoskopischen Eingriffes.

Praktisch kommen für die Indikationsstellung hauptsächlich 3 Gruppen von Fällen in Betracht, je nachdem:

1. der Kranke bereits mit einer Trachealfistel zur Untersuchung gelangt oder aber
2. die Tracheotomie auch andere, nicht endoskopische Vorteile bringen würde, oder endlich
3. der Luftröhrenschnitt lediglich dem Zwecke der Tracheo-Bronchoskopie dient.

Im ersten Falle kommt selbstverständlich nur die untere Untersuchungsmethode in Frage, falls es sich nicht etwa darum handelt, das Lumenbild der Luftröhre im Bereich der Tracheafistel zu studieren.

Schwieriger ist die Entscheidung im zweiten Falle, wenn nämlich schon aus anderen Gründen (laryngeale Dyspnoe etc.) die Frage der Tracheotomie erwogen wird. Hier fällt nicht nur ins Gewicht, dass die untere Tracheo-Bronchoskopie ausserordentlich viel leichter auszuführen ist als die obere Methode, sodass sie auch in der Hand des Anfängers sicher zum Ziele führt, sondern es ist ausserdem damit zu rechnen, dass selbst im Falle des Gelingens der oberen Rohreinführung gelegentlich noch eine nachträgliche Tracheotomie nötig werden kann, die dann meist am erschöpften und schwer dyspnoischen Patienten oft in grösster Eile ausgeführt werden muss. Es kommt endlich noch in Betracht, dass die untere Methode unter allen Umständen eine bei Atemhindernissen gefährliche Narkose erspart und den Kranken viel weniger angreift, was namentlich in Fällen mehrfacher Untersuchung oder längerer endoskopischer Behandlung Berücksichtigung verdient.

Diese Erwägungen führen mit allen Übergängen zu dem dritten Fall hinüber, in welchem die Tracheotomie lediglich dem Zweck der endoskopischen Untersuchung bezw. Operation dienen würde. Ich meine damit nicht die Rohreinführung, sondern setze zunächst einen solchen Grad von Übung voraus, dass die Untersuchung an den Einführungsschwierigkeiten nicht scheitert. Selbst in diesem Falle kann der Luftröhrenschnitt streng indiziert sein, wenn anders bei schwerer gleichzeitiger Dyspnoe eine Narkose nötig sein würde oder wenn es sich um besonders schwierige endoskopische Operationen handelt. Dazu gehören natürlich in erster Linie schwierige Fremdkörperfälle, sei es, dass die Form oder Grösse des Corpus alienum ein Hindurchziehen durch den Larynx unsicher erscheinen lässt, sei es, dass Einstellungs- oder Lösungsschwierigkeiten zu erwarten sind, dass tanzender Fremdkörper der Luftröhre vorliegt oder endlich die ganze Operation durch unstillbare Reizbarkeit und unaufhörliche Sekretion in einem den Erfolg gefährdenden Grade erschwert wird.

Ganz besonders ist das alles bei Kindern zu berücksichtigen, bei denen allein schon die Kleinheit der räumlichen Verhältnisse ein erschwerendes Moment von grösster Bedeutung bildet. Man zögere deshalb hier nicht mit der Tracheotomie, wenn sich bei der oberen Untersuchung irgend welche besonderen Schwierigkeiten ergeben, ja, wenn auch nur eine ungewöhnlich lange Dauer der Untersuchung mit ihrer beim Kinde rasch wachsenden Kokain- und Narkosegefahr vorauszusehen ist. Beim Säugling endlich kommt für operative bronchoskopische Aufgaben im allgemeinen nur die untere Methode in Betracht.

Ich habe bei diesen allgemeinen Regeln die Beherrschung der Bronchoskopie oder wenigstens das Gelingen der Rohreinführung vorausgesetzt. Scheitert der Anfänger schon hieran, so liegt eine weitere absolute Indikation für den Luftröhrenschnitt vor, sofern es sich um ernste bronchoskopische Aufgaben handelt. Die Operation, welche man am Erwachsenen immer in lokaler Anästhesie ausführen wird, hat ja an sich nur eine minimale Mortalität und die Gefahren der Kanülenatmung, sowie die Missstände des erschwerten Dekanülements fallen ganz fort. Es ist deshalb nicht richtig, die Tracheotomie um jeden Preis im Interesse der eleganteren oberen Methode umgehen zu wollen oder diese auch nur in einer Weise zu forcieren, die nicht mehr mit dem Wohl des Patienten in Einklang steht.

Für den Kranken ist nämlich – ganz abgesehen von den Anforderungen an seine Standhaftigkeit und Geduld – die Dauer des endoskopischen Eingriffes höchst bedeutungsvoll. Ja, man kann vielfach sagen, dass die

Gefahren

der Bronchoskopie in erster Linie in ihrer Dauer liegen und dass bei den letal verlaufenen Fällen, soweit sie der Methode selbst zur Last gelegt werden dürfen, die Dauer der Untersuchung eine wesentliche Rolle gespielt hat.

Die Gründe hierfür liegen auf der Hand: Einmal wächst mit zunehmender Untersuchungsdauer sehr rasch die Kokaingefahr, da wir ja oft schon bei der Rohreinführung uns der zulässigen

Dosis des Mittels nähern. Dann ist zu bedenken, dass die Untersuchung durch psysische Aufregung, Reflex und direkte Behinderung sehr gesteigerte Anforderungen an Herz und Atmung stellt und dass wir es vielfach mit einer erkrankten oder partiell ausgeschalteten Lunge, mit einem durch längere Dyspnoe geschädigten Atemzentrum zu tun haben, welche der plötzlichen Mehrleistung auf längere Dauer nicht gewachsen sind. Und endlich kann bei der Arbeit ohne Narkose auch eine übermäfsige Verlängerung des operativen Chocks in Verbindung mit den beiden anderen Schädlichkeiten zu irreparabelem Kollaps führen.

Ist keine Gefahr im Verzuge, so verteile man eine schwierige bronchoskopische Aufgabe also lieber auf mehrere Sitzungen, als dass die Dauer der Rohreinführung bis zur Erschöpfung des Patienten ausgedehnt wird. Mehrfache, mit reiflicher Überlegung vorbereitete Untersuchungen führen meist weiter als eine forcierte einmalige Sitzung. Ich erinnere in dieser Beziehung an einen von Killian und mir behandelten Bronchial-Fremdkörper [1]), dessen Extraktion erst nach 10 Sitzungen gelang, von denen manche die enorm lange Dauer von 2 Stunden erreicht haben.

Eine Normalzeit und eine Maximalzeit lässt sich für bronchoskopische Eingriffe natürlich nicht angeben. In der Regel liegt die Dauer des eingeführten Rohres zwischen 5 und 15 Minuten. Ich konnte einmal einen günstig gelegenen Knochen in weniger als 3 Minuten (von dem Beginn der Rohreinführung gerechnet) aus dem rechten Hauptbronchus ziehen.

Glücklicherweise sind die hier aufgezählten, in der Regel vermeidbaren Gefahren so ziemlich die einzigen, mit denen die Bronchoskopie als solche verbunden ist. Ich führe deshalb, um ein ungefähres Bild von der Wirklichkeit zu geben, eine Statistik Jacksons über 94 Fälle von oberer und unterer Bronchoskopie bei Fremdkörper an mit einer Mortalität von 9,6 %. 6 Fälle zieht Jackson selbst hiervon ab, da die Untersuchung in einem Zustande vorgenommen wurde, der den tödlichen Ausgang ohnehin wahrscheinlich machte,

[1]) Zeitschr. f. Ohrenheilk. u. Krankh. d. Luftwege Bd. LV, H. 1.

sodass nur 3,2% verbleiben. 2% davon betreffen, dem oben Gesagten entsprechend, Kinder.

Es handelt sich bei diesen Fällen, wie gesagt, um operative bronchoskopische Aufgaben, deren genauere Erörterung nicht mehr in das Gebiet der Methodik fällt. Bei rein diagnostischen Rohreinführungen kann von einer erheblicheren Gefahr überhaupt nicht die Rede sein, da Perforationen und Infektionen bei einigermafsen kunstgerechtem Vorgehen so gut wie ausgeschlossen sind. Der letztere Punkt ist noch etwas näher auszuführen.

Asepsis.

Wenn man die relative Ungefährlichkeit auch grösserer Lungenverletzungen — von Blutungen und Pneumothorax abgesehen — bedenkt und die Tatsache hinzunimmt, dass auch schwer septische Bronchialfremdkörper (z. B. kariöse Zähne) nach rechtzeitiger Extraktion selbst dann keine progredienten Eiterungen hinterlassen, wenn die Bronchialschleimhaut verletzt wurde; so kann von einer erheblichen Infektionsgefahr in den Bronchien nicht die Rede sein. Die Luftwege wirken offenbar mit ihrer prompten Beseitigung des Sekrets im Sinne einer sehr vollkommenen offenen Wundbehandlung, die nur dann gestört wird, wenn der Fremdkörper oder die reaktive Schwellung eine freie Passage mehr oder weniger verhindert. Nur in diesem Falle drohen dem peripheren Lungenkegel Bronchitis, Bronchiektasie, Pneumonie, Abszess, Gangrän mit ihren Folgezuständen.

Wäre dem nicht so, dann hätte die bronchoskopische Asepsis einen schweren Stand, denn es ist schlechterdings unmöglich, ein bronchoskopisches Rohr aseptisch durch die Mundflora hindurchzubringen, so gut wie es unmöglich ist, Speichelaspirationen bei anästhesierten Luftwegen auszuschliessen. Von diesem Gesichtspunkt aus muss man auch Fremdkörperexperimente beurteilen, wie ich sie an freiwilligen Versuchspersonen ausgeführt habe: solange man der Extraktion sicher ist, besteht kaum eine grössere Gefahr als wenn man den betreffenden Fremdkörper in den Mund nähme.

Die bronchoskopische Asepsis kann sich deshalb im Allgemeinen darauf beschränken, Rohre und Zangen in aseptischem Zustand mit gewaschenen Händen in Anwendung zu bringen. Ist das Instru-

mentarium durch Diphtherie, Lues, Tuberkulose etc. beschmutzt, so mag man auch die Zangen vor der Seifenspiritus-Desinfektion noch kochen. Das Elektroskop kann an den beim Gebrauch überhaupt erreichbaren Stellen gründlich mit Seifenspiritus oder Karbollösung abgewaschen werden. Wem das nicht genügt, der ist auf die für Kystoskope etc. übliche Formalin-Wasserdampf-Desinfektion angewiesen.

Von einer besonderen Desinfektion des Patienten kann im Allgemeinen abgesehen werden, wenn auch die von Jackson empfohlene Mundreinigung — Zahnbürste, zweistündige Ausspülung mit 30%-igen Alkohol — zweifellos von Wert ist. Das gilt namentlich für alle Fälle mit infektiösen Mundaffektionen oder granulierenden Wunden im Bereich der oberen Luftwege. Denn der in dem Sekret normaler Mundhöhlen ja sehr geringe Virulenzgrad der meisten Bazillen steigt bekanntlich schon bei leichter Angina und Katarrh zu seiner vollen Höhe an. Auch darin wird man Jackson zustimmen, dass er einen vorher zur oberen Tracheoskopie benutzten Tubus nicht ohne erneute Sterilisation durch eine inzwischen angelegte Trachealfistel führt. In sekundärer Heilung begriffene Tracheotomiewunden sollte man vor der Rohrpassage etwa mit Wasserstoff-Superoxyd oder Jodtinktur möglichst steril machen.

Die persönliche Asepsis des Untersuchers hat die auch sonst üblichen Regeln zu befolgen. Besondere Reinlichkeit ist namentlich beim Andrehen der Watte an die Stieltupfer am Platze.

Wahl des Rohres.

Bei der Verwendung meiner verlängerbaren Bronchoskope hat die Wahl in normalen Fällen nur die Rohr-Dicke zu berücksichtigen unter Zugrundelegung der Regel, dass von jeder Bronchoskop-Nummer, deren Spatelrohr den Kehlkopf zu passieren vermag, das Vorschieberohr in die Haupt- und Stammbronchien eingeführt werden kann. Es ergibt sich daraus, dass für Tracheoskopie und Bronchoskopie die gleiche Rohrnummer anzuwenden ist.

Um eine bequeme Übersicht über die den verschiedenen Lebensaltern zukommende Rohrdicke zu geben, habe ich in den nach-

stehenden Tabellen für die 4 Rohrnummern[1]) die in Betracht kommenden Lebensjahre eingeklammert.

I. Obere Tracheo-Bronchoskopie.

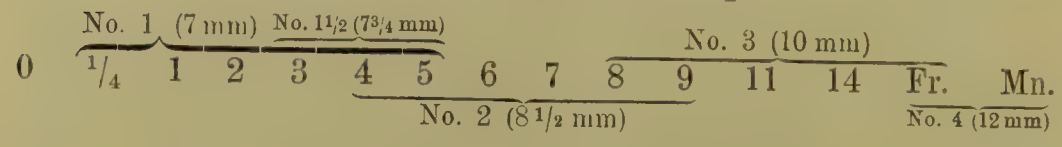

II. Untere Tracheo-Bronchoskopie.

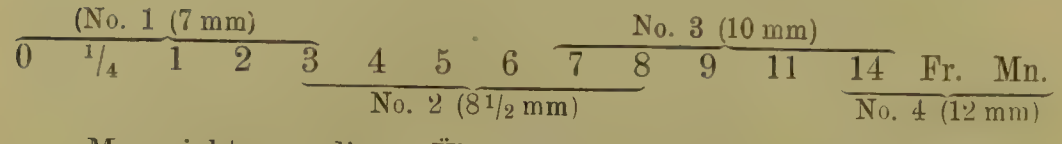

Man sieht aus dieser Übersicht, dass bei einigen Lebensaltern verschiedene Rohrnummern in Frage kommen. Die Wahl hat in diesen Grenzfällen nach der Regel zu erfolgen, dass man bei Kindern eher zu dem weiteren Rohr greift, weil bei ihnen das Gesichtsfeld ohnehin sehr klein, die Autoskopierbarkeit und die Dehnungsfähigkeit des Kehlkopfes dagegen gross ist. Bei halb und ganz Erwachsenen dagegen wird man in Rücksicht auf den Verdrängungsdruck und die Bewegungsfähigkeit des Rohres eher die dünnere Nummer wählen. Im Übrigen spielt in der Rohrwahl die persönliche endoskopische Routine, die individuelle Autoskopierbarkeit und Toleranz eine ausschlaggebende Rolle.

Die Tabelle I zeigt ferner, dass man bei Verwendung der vier regulären Nummern meines Besteckes schon erhebliche Kompromisse schliessen muss, da sehr verschiedene Körpergrössen unter die gleiche Rohrdicke fallen. Das trifft besonders für die dünnste Nummer zu, deren eigentliches Anwendungsgebiet zwischen 1 und 3 Jahren liegt. Es empfiehlt sich deshalb für eine vollständigere Ausrüstung die schon früher erwähnte Nr. 1½ (7¾ mm) zur Ergänzung anzuschaffen, da diese dem Grenzgebiet von 3—5 Jahren besser angepasst ist als Nr. 1 und 2 (vergl. die Tabelle I). Für die Grenzjahre 8—9 ist eine besondere Ergänzung nicht erforderlich.

[1]) Die Nummern der Rohre sind am Ende des vierkantigen Trichteransatzes aufgeschlagen, stimmen aber leider bei den älteren Exemplaren nicht mit der jetzigen Einteilung überein. Ich habe deshalb in diesem Buche jedesmal der Nummer auch die zugehörige Weite in mm beigefügt.

Bei der unteren Tracheo-Bronchoskopie (Tabelle II) kommen diese Schwierigkeiten nicht in Betracht, da die Rohreinführung hier sehr leicht und die Eingangsöffnung gegebenenfalls vergrössert werden kann. Es sind aus diesem Grunde die normalen Anwendungsbereiche der 4 Nummern etwas nach unten hin verschoben.

Für jede Tracheo-Bronchoskopie mache man es sich zur Regel, auch die (eine oder die) beiden benachbarten Rohrnummern bereit zu halten, damit im gegebenen Fall ohne Zeitverlust der Tubus gewechselt werden kann. Wurden die Rohre vor der Untersuchung frisch gekocht, so vergesse man nicht, mit einem Tupfer die blendenden Wassertropfen aus dem Lumen zu entfernen.

Es empfiehlt sich, das Elektroskop gleich für den in Aussicht genommenen Tubus in Bereitschaft zu setzen (Einstellung der Lichtintensität, Zentrierung der Projektion, Fokussierung des Kondensators), worüber das nötige schon in Kapitel II gesagt ist. Auch versäume man nicht, ein feuchtes und ein trockenes Läppchen zur eventuellen Spiegelreinigung bereit zu legen. Bei auswärtigen Arbeiten ist stets ein Reservebrenner mitzuführen.

Operationsinstrumente etc.

Für die Vorbereitung der bronchoskopischen Operationsinstrumente ist die Länge und der Ansatz mafsgebend. Zur Auffindung der jeweils richtigen Länge benutze man die Tabelle auf S. 222 und gebe dem gefundenen Wert 10% zu. Ist die Tabelle nicht vorhanden oder lässt sie (bei „Kindern“) im Stich, so misst man am Patienten bei stark nach hinten gebeugtem Kopf die grade Entfernung zwischen der oberen Zahnreihe und der Mitte zwischen II. und III. sternalem Rippenansatz unter Zuschlag von 10%. Zur Messung kann am einfachsten das in Aussicht genommene verlängerbare Bronchoskop dienen, an dessen Feder sich auch die Länge in Zentimeter ablesen lässt. (Die auf den Bronchoskopen angegebenen Längen sind ohne den etwa 3 cm langen Rohrtrichter gemessen, sodass man diesen bei Einstellung der Zange hinzuaddieren muss. Als Zangenlänge gilt die Entfernung vom fassenden Ende bis zur oberen Abbiegung.)

Im Zweifelsfalle wähle man die Zangen lieber einige Zentimeter zu lang, da der Lampenabstand 10 cm Spielraum gibt und bei dem neuen Elektroskop (s. S. 98) mit jeder beliebigen Zangenlänge gearbeitet werden kann. Sind zwei Zangen vorhanden, so bereite man beide mit etwas verschiedener Länge vor, versehe aber nur dann gleich beide mit Ansatz, wenn deren verschiedene in Frage kommen. Für die Auswahl bei bekanntem Fremdkörper ist das auf S. 48 und 137 Gesagte nachzulesen. Mit der Handhabung des Zangenmechanismus (S. 130) sollte womöglich auch ein Assistent vertraut sein, damit dieser nötigenfalls während der Operation eine Veränderung der Länge vornehmen kann. Bei richtiger Befolgung der gegebenen Regeln braucht das übrigens nicht vorzukommen.

Zu den Operationsinstrumenten gehören auch die Häkchen. Sie erweisen sich namentlich bei obturierenden Fremdkörpern und Nadeln so nützlich, dass man sie in jedem Falle bereit legen sollte. Abbiegung auf optimale Länge (in einer dem Häkchen entgegengesetzten Richtung!) kann bis zu ihrer Anwendung verschoben werden.

Unbedingt vorzubereiten sind vor jeder Bronchoskopie auch die Hilfsmittel für Gesichtsfeldreinigung, Speichelpumpe und Stieltupfer. Von den 3 Pumpenrohren ist das kleinste (25 cm) bei Kindern, Tracheoskopie und unterer Bronchoskopie, das mittlere (35 cm) bei oberer Bronchoskopie des Erwachsenen anzusetzen. Die Stieltupfer werden je nach der erforderlichen Länge einzeln oder in zusammengeschraubtem Zustande doppeseitig verwendet. Man fertige vor der Rohreinführung eine genügende Anzahl an und richte sich bei dem (festen) Andrehen der Watte nach der Weite des verwendeten Rohres. In bestimmten Fällen ist ein mit Adrenalinlösung getränkter Wattepinsel bereit zu halten. Zur Gesichtsfeldreinigung gehört bei starker Expektoration auch das gelegentliche Auswischen des Rohrinnern. In extremen Fällen kann es sogar nötig sein, das Vorschieberohr herauszuziehen und aussen zu reinigen (am besten durch kleine Gazestücke, die man mit einem Stieltupfer einmal hindurchschiebt).

Als weitere Hilfsmittel der operativen Bronchoskopie kommt noch die Vorbereitung der Sauerstoffatmung (S. 166), starker

Analeptika (Adrenalin), der Narkose und der Tracheotomie in Frage. Auf dem Instrumententisch soll ferner Kokain (20 und 10 %), Adrenalin und Paraffinöl (oder ein anderes Gleitmittel für die Rohre) zur Hand stehen.

Assistenz ist — abgesehen von Tracheotomie und Narkose — bei der rein diagnostischen Tracheo-Bronchoskopie im Sitzen zur Not ganz zu entbehren. Bei operativen Aufgaben am liegenden Patienten muss allermindestens eine Person zum Stützen des Kopfes vorhanden sein. Verfügt man noch über einen zweiten Assistenten, so übertrage man ihm je nach seiner Vorbildung und den speziellen Erfordernissen die Fixierung und Überwachung des Patienten oder die Bedienung der Operationsinstrumente (Anschrauben von Zangenansätzen, Längenänderung, Reinigung, Zureichen und Abnehmen). Das letztere kann man bei Mangel an speziell geübter Assistenz zur Not selbst vornehmen, wenn man alles in Frage kommende genau vorbereitet und auf einem niederen Instrumententisch zur rechten Hand geordnet ausgebreitet hat. Unter keinen Umständen aber gehe man ohne ausreichende und genau instruierte Assistenz an eine schwierigere endoskopische Aufgabe, bei der Sauerstoffatmung, Narkose oder gar Tracheotomie in Frage kommen.

Die Stellung der Assistenten bei liegender Position ergibt sich aus der Regel, dass Kopfhalten und Bedienung der Operationsinstrumente von rechts, Sauerstoffatmung, Narkose usw. von links her zu erfolgen hat.

Erst wenn die ganzen hier geschilderten Vorbereitungen, soweit sie für den einzelnen Fall in Betracht kommen, beendigt sind, wenn alle Instrumente und Hilfsmittel geprüft und geordnet zur Hand liegen, soll mit der Kokainisierung des Patienten begonnen werden, an die sich die Rohreinführung unmittelbar anzuschliesen hat. Von da an ist jede Minute wertvoll.

C. Die untere Tracheo-Bronchoskopie.

1. Allgemeines.

Die Besichtigung der Luftröhre mit Hilfe grader Rohre kann von der oberen und unteren Tracheotomieöffnung aus vorgenommen werden. Sofern die Art der Operation noch zur Wahl steht, ist die obere Tracheotomie durchaus vorzuziehen, da sie operativ viel einfacher ist, die Gefahr der Hautemphysem-Bildung sicherer ausschliesst und vor allem einen kürzeren Zugang zur Trachea verschafft. In der Höhe des Jugulum liegt nämlich die Luftröhre bei Erwachsenen schon 5—6 cm tief und der lange, wenig bewegliche Wundkanal trifft sie unter steilem Winkel. Dadurch leidet die Beweglichkeit des Tubus im höchsten Mafse und der vermeintliche Gewinn an Rohrlänge, auf den im übrigen bei der grossen Leichtigkeit der jetzigen Untersuchung gar nichts mehr ankommt, geht vollständig verloren.

Wird die Tracheotomie eigens zum Zweck der Untersuchung vorgenommen, so schliesse man die Endoskopie unmittelbar an die Operation an. Es hat dies nicht nur den Vorteil, dass man die noch bestehende Narkose (Kinder) oder lokale Anästhesie ausnützen kann, sondern, was sehr viel wichtiger ist, man hat es mit einer noch nicht infizierten Wunde und einer nicht entzündeten Trachea zu tun. Die Untersuchung selbst greift den Kranken so wenig an, dass man sie ihm auch in einem ziemlich erschöpften Zustande zumuten darf.

In den ersten Tagen nach dem Luftröhrenschnitt sind die Bedingungen für die Rohreinführung sehr ungünstige. Die mehr oder weniger infiltrierten Wundränder und der eiternde Wundkanal sind schmerzhaft und wenig beweglich, Tracheitis und Bronchitis können die Kokainwirkung nahezu aufheben, starke Sekretion und entzündliche Rötung mit verwaschener Ringzeichnung beeinträchtigen Gesichtsfeld und Orientierung erheblich.

Auch bei älteren Trachealfisteln kehren die günstigen Untersuchungsbedingungen der frischen Operation niemals ganz wieder,

da die Kanülenatmung wohl ausnahmslos einen geringen Entzündungszustand der Schleimhaut unterhält und namentlich in der Umgebung der Wunde reizbare Punkte entstehen. Glücklicherweise ist der Kokainverbrauch bei der unteren Methode an sich ein so geringer, dass man fast in jedem Falle sicher und ohne Beschwerden zum Ziele gelangt.

Kontraindikationen, soweit nicht solche gegen die Tracheotomie bestehen, können bei der unteren Methode kaum namhaft gemacht werden. Vor allem spricht auch eine bestehende Pneumonie bei Fremdkörperverdacht eher für als gegen die Untersuchung.

Anästhesie.

Bei frischer Tracheotomie und normaler Trachealschleimhaut genügt es oft für einen Einblick in die Luftröhre, einige Tropfen einer 10%igen Kokainlösung mit Adrenalinzusatz in die Trachealfistel fallen zu lassen. Für die nicht entzündete Luftröhre ist nämlich die stumpfe Berührung mit dem Rohre durchaus schmerzlos und eine beträchtlichere Reflexerregbarkeit besteht nur im subglottischen Raum und an der Teilungsstelle.

Sicherer ist natürlich die Auftragung mit der Pinselspritze, bei der man immer in der unmittelbaren Umgebung der Wunde zu beginnen hat und namentlich die schwerer zu erreichende vordere Wand nicht ausser Acht lassen darf. Besonders bei Kanülenträgern sind im Tracheotomiegebiete immer Stellen von hartnäckiger Reizbarkeit. Übergeht man sie, so wird der wahre Ort des Hustenreizes bei eingeführtem Rohre oft verkannt und zwecklos der Bronchialbaum mit Kokain überschwemmt.

Über den mittleren Trachealabschnitt kann man rasch mit dem graden Pinsel hinwegfahren, um erst wieder an den Reflexpunkten der Bifurkation länger zu verweilen. Das ist mit Leichtigkeit auch ohne Rohreinführung palpando zu bewerkstelligen. Auch der rechte Haupt- und Stammbronchus kann sicher nach dem Gefühl mit dem Kokainpinsel erreicht werden, wenn man diesem, von der rechten Halsseite ausgehend, eine schräge Richtung nach links gibt. Für den linken Hauptbronchus empfiehlt sich die palpierende Pinselung

weniger, da er, unter steilerem Winkel abgehend, weniger leicht gefunden wird und sich der grade Pinsel allzusehr auf der medialen Bronchialwand entlang drückt. Immerhin mag man unter Anwendung der Pinselspritze auch hier nach dem Gefühl arbeiten, wenn es sich darum handelt, die Dauer der Rohreinführung auf das äusserste Mafs zu beschränken.

Selbstverständlich verbietet sich die palpierende Kokainisierung in allen Fällen, wo der Pinsel Schaden anrichten kann, also namentlich bei Verdacht auf Fremdkörper. Hier macht man immer nur die unmittelbare Umgebung der Trachealfistel unempfindlich, führt das Rohr ein und kokainisiert (bei hochgezogener Lampe) unter Leitung des Auges schrittweise jeweils nur so weit, wie der Blick reicht. Stösst man dabei auf Fremdkörper oder sonst bedenkliche Stellen, so vermeide man direkte Berührung mit dem Pinsel und tropfe nur durch Druck auf die Spritze etwas Kokain auf.

Während unter normalen Verhältnissen die 10 %ige Lösung (bei Kindern 5 %) ausreicht, ist bei bestehender Tracheo-Bronchitis von vornherein eine 20 %ige Konzentration vorzuziehen. Ausserdem muss hier das Mittel gleichmäfsig auf die ganze Fläche der Schleimhaut verteilt werden, da die Entzündung auch die sonst nahezu unempfindlichen Stellen im höchsten Mafse reflexerregbar macht. Wir hatten einen Fall von Bronchiektasie mit unaufhörlichem Husten und Auswurf in Behandlung, bei dem das Kokain selbst in höchsten Dosen den Reflex nicht zu hemmen vermochte, sodass wir sogar bei der unteren Bronchoskopie von allen in Kapitel III erwähnten Hilfsmitteln Gebrauch machen mussten.

Bei Beurteilung des jeweils erreichten Unempfindlichkeitsgrades ist die Wirkung der Pinselberührung nicht durchaus mafsgebend, da, wie schon früher bemerkt, der gleichmäfsige Druck mit dem dicken Rohr viel weniger reizt. Kehren im Verlauf der Untersuchung Reflexe wieder oder ist der Ursprung einer fortbestehenden Reizbarkeit nicht klar, so prüfe man der Reihe nach die Reflexpunkte: Umgebung der Tracheotomiewunde, Bifurkation und tiefere Teilungsstellen. In der entzündlichen Umgebung eines Fremdkörpers ist häufig überhaupt keine Reflexlosigkeit zu erreichen.

Stellung.

Am leichtesten und bequemsten ist die untere Tracheo-Bronchoskopie am sitzenden Patienten auszuführen, doch muss sich die Position nach den besonderen Umständen des einzelnen Falles richten. So wird man frisch tracheotomierte und erschöpfte Kranke tunlichst im Liegen untersuchen Auch bei Fremdkörpern ist wegen der Möglichkeit des Zurückfallens im allgemeinen die liegende Stellung vorzuziehen, doch kommt es namentlich in chronischen Fällen nicht selten vor, dass die Kranken im Sitzen weniger unter Hustenreiz leiden. Besteht nach der Tracheotomie noch Dyspnoe, so wird dem Kranken die Untersuchung meist durch sitzende Stellung erleichtert, während längerdauernde Operationen wiederum die Passivität der Rückenlage wünschenswert machen.

Bei chronischen Kanülenträgern ist ohne besondere Gegenanzeige die sitzende Stellung angezeigt. Nur Kinder, sofern auf spontanes Ruhighalten nicht gerechnet werden kann, lassen sich in Rückenlage besser fixieren. Es versteht sich, dass Untersuchungen des oberhalb der Tracheotomiewunde gelegenen Luftröhrenteiles nur im Liegen ausgeführt werden können.

Für die Untersuchung im Sitzen ist jeder Stuhl mit oder ohne Lehne brauchbar. Zur Arbeit im Liegen genügt ein (möglichst hoher) Tisch oder ein horizontal gestellter Operationstisch, womöglich ohne erhöhtes Kopfteil. Der Kranke ist in die gleiche Stellung zu bringen wie bei der Tracheotomie: Rückenlage mit ausreichender Nackenbeuge. Man erreicht dies am einfachsten durch Unterschieben einer dicken Nackenrolle; grössere Bewegungsfreiheit gibt noch der über den Tischrand „hängende Kopf“, den man durch Assistentenhände stützen und in die jeweils gewünschte Position bringen lässt.

2. Gang der Untersuchung.

Vorbemerkung: Dem Anfänger ist, wie schon früher bemerkt, dringend zu raten, seine ersten bronchoskopischen Studien an irgend einem Kanülenträger anzustellen. Es ist dies nicht nur eine vorzügliche Vorübung für die obere Bronchoskopie, sondern man findet auch manche dankbare Aufgabe für kleine operative

Eingriffe. Kanülenträger sollten sich immer in regelmäfsigen Intervallen endoskopisch untersuchen lassen, denn sie leiden fast alle an gelegentlichen Erosionen, Ulzerationen, Granulationen, deren rechtzeitige Behandlung (Ätzung, Abtragung, Änderung der Kanülenform) nicht nur prompt die Beschwerden beseitigt, sondern auch ernstere Komplikationen durch Narbenbildung, Knorpelschwund etc. verhindert. Wir wollen auch in unserem Falle einen derartigen Patienten als Übungsobjekt annehmen.

Nachdem alles vorbereitet, das Zimmer ausreichend verdunkelt, der richtige Tubus eingesetzt und das Licht zentriert ist, wird das Rohr in seiner ganzen Länge gründlich mit Paraffinöl bestrichen und über der Untersuchungslampe oder einem Spiritusbrenner soweit erwärmt, dass die durchstreichende Exspirationsluft keinen Nebel mehr bildet. Auch der Elektroskopspiegel soll etwas angewärmt werden, falls die Lampe nicht schon mindestens eine Minute gebrannt hat

Tracheoskopie.

Bei der Einführung wird das Rohr — der Patient befindet sich in sitzender Stellung — zunächst fast horizontal gehalten, man sieht von aussen an dem schrägen Ende vorbei, untersucht den Wundkanal und stellt seine Richtung fest. Dabei werden meist auch schon etwaige Einführungshindernisse, z. B. seitlich vorspringende Wülste, die die Trachealfistel zu einem senkrechten Spalt verengen, sichtbar, welche man durch geeignete Stellung des keilförmigen Rohrendes zu überwinden sucht. Wundhaken sind selbst in frischen Fällen kaum je erforderlich, auch führt sich das offene abgeschrägte Rohr meist besser ein, wenn man ohne Mandrin oder dilatierendes Speculum vorgeht. Nur zur Dehnung älterer Trachealfisteln können derartige Hilfsmittel in Betracht kommen. Geht man dabei nach den in Kapitel II, 2 des ersten Teiles aufgestellten Regeln recht langsam vor, so lassen sich sehr erhebliche unblutige Erweiterungen erzielen.

Sind die äusseren Verhältnisse des Wundkanales klargestellt, so führt man das Rohr in der gefundenen Richtung ein wenig ein, sieht durch das Spiegelloch und schiebt es unter leichten Drehungen

bis in die Nähe der hinteren Trachealwand vor. Jetzt erst wird es unter gleichzeitigem Zug nach vorn mehr vertikal gerichtet, wobei sich in der Regel schon ein grösserer Abschnitt der Trachea oder selbst die Bifurkation einstellt. Das weitere Vorschieben bietet dann keinerlei Schwierigkeit, doch wollen wir uns zunächst noch mit der Umgebung der Trachealfistel beschäftigen, da deren Untersuchung von grosser praktischer Wichtigkeit ist (erschwertes Dekanulement, Kanülenbeschwerden).

Am leichtesten, ja von selbst gelingt natürlich die Einstellung der hinteren Trachealwand. Auch die Seitenwände lassen sich leicht zu Ansicht bringen, wenn man bei mehr oder weniger horizontal gehaltenem Rohr mit dem äussersten Ende seitliche Verdrängungen ausführt. Schwieriger ist schon die Einstellung der vorderen Trachealwand unmittelbar unter der Fistel. Der Kranke muss dabei den Kopf zur Seite drehen, damit das Rohr in medialer Stellung vollständig aufgerichtet werden kann. Wiederholt man diese Bewegung unter gleichzeitigem, oft recht energischem Zug nach vorn bei verschiedenen Einführungstiefen, so erhält man in mehr oder weniger flächenhafter Aufsicht auch die gewünschten Bilder der vorderen Wand.

Die Untersuchung des oberhalb der Trachealfistel gelegenen Luftröhrenteiles (retrograde Tracheoskopie, Laryngoscopia directa inferior) gelingt natürlich nur am liegenden Patienten. Es sind bei ihr in entsprechender Weise die eben genannten Verdrängungsprinzipien in Anwendung zu bringen, doch ist die Einstellung erheblich schwieriger und kann bei hoher Lage oder grosser Enge der Trachealfistel gelegentlich ganz misslingen. Eine weitere Schwierigkeit kann bei vorhandener Larynxstenose und enger Trachealfistel dadurch entstehen, dass der Tubus den Wundkanal vollständig ausfüllt und so die Atmung unterbricht. Selbst die Anwendung sehr dünner Rohre — am besten der im Kapitel VI beschriebenen „Trachealtrichter“ (Fig. 103, S. 307) — führt dabei nicht immer zum Ziel[1]).

[1]) Anmerkung: Man hat sich bekanntlich schon vor Anwendung der direkten Methoden in diesen Fällen durch Einführung eines kleinen Spiegelchens in die (eventuell durch Speculum erweiterte) Trachealfistel zu helfen gesucht

Die direkte untere Untersuchung des Trachealfistel-Gebietes kann, wie die Beschreibung zeigt, nur Flächenbilder liefern. Ist, wie in vielen Fällen von erschwertem Dekanulement, zur vollständigen Beurteilung auch ein Lumenbild dieser Gegend erforderlich, so muss, bei ungenügendem Ergebnis der Spiegeluntersuchung die direkte obere Tracheoskopie zu Hilfe genommen werden.

Wir kehren nach Inspektion des Fistelgebietes zur unteren Tracheoskopie zurück und betrachten zunächst mit hochstehendem Tubus das Lumenbild der Luftröhre, welche wir uns, wenn nötig, durch seitliche Verdrängungen so einstellen, dass sie bis zur Bifurkation zu übersehen ist. Man beachte dabei die in Kapitel V geschilderten anatomischen und physiologischen Erscheinungen, mache sich die perspektivischen Verhältnisse der Wand- und Lumenbild-Einstellung klar und präge sich die normalen Form- und Farbenverhältnisse ein [1]). Interessant ist auch zu beobachten, in welch ausserordentlichem Maſse die Helligkeit des Gesichtsfeldes von dem Injektionszustand der Schleimhaut abhängt, deren Farbe bei verschiedenen Patienten zwischen einem gelblichen Rosa und düsterem

(indirekte untere Tracheoskopie), ein Verfahren, das in der Tat brauchbare Ansichten des subglottischen Raumes liefern kann.

Wild hat als erster das von Valentin-Hirschmann für die Untersuchung des Nasenrachens verkleinerte Nitzesche Kystoskop (Salpingoskop) bei sehr engen Trachealfisteln für die Endoskopie des subglottischen Raumes verwendet und auf diese Weise Granulationen festgestellt. Ich selbst habe bei Anwendung der gleichen Methode den Eindruck gewonnen, dass die übertriebene perspektivische Verkürzung der kystoskopischen Bilder eine sichere Beurteilung von Lumenbildern kaum zulässt. Der nahe obere Rand der Trachealfistel erscheint über lebensgross, die Stimmritze dagegen zu einer hochgradigen Stenose verkleinert. Immerhin können Fremdkörper oder umschriebene und auffällige Veränderungen auf diese Weise wenigstens qualitativ festgestellt werden.

[1]) Anmerkung: Von der Wiedergabe endoskopischer Bilder habe ich in diesem Buche Abstand genommen. Der didaktische Wert derartiger stets mit grosser Subjektivität behafteter Zeichnungen scheint mir nicht sehr gross, zumal es sich wegen der Enge des Tubus stets um Kombinationsbilder handeln muss. Auch die endoskopische Photographie, über die ich demnächst a. a. O. zu berichten gedenke, kann dem Anfänger den unmittelbaren Anblick normaler Verhältnisse in keiner Weise ersetzen.

Blaurot wechselt, in dem die sonst so markante Ringzeichnung fast verschwindet. Anämisiert man die Wand mit einem Adrenalinpinsel, so glaubt man nachher mit doppelter Helligkeit zu arbeiten.

Das Vorrücken des Rohres zur Bifurkation geschieht meist „wie von selbst", seitliche Bewegungen orientieren fortwährend über die Entfernungsverhältnisse, die man von Zeit zu Zeit auch äusserlich an der Rohrskala kontrollieren soll. Überhaupt ist die Beachtung des äusseren Rohrendes, namentlich dem Anfänger, sehr zu raten, da er nicht selten unbemerkt in die Tiefe gerät und dann im rechten Stammbronchus vergeblich nach der Bifurkation sucht. Man mache es sich daher zur Regel, nie ohne vorherige Einstellung der oft stark extramedianen Bifurkation in die Bronchien einzugehen.

Bronchoskopie.

Die Richtung des Rohres weicht bei Einstellung der Hauptbronchien von der Mittellinie ab, um sich möglichst der Bronchialrichtung anzunähern. Daraus ergibt sich von selbst die Kopfstellung des Patienten: Er sieht immer nach dem untersuchten Bronchus (vergl. Fig. 87, S. 248 a). Eine beträchtliche Verdrängung der Bifurkation erfordert die Lumeneinstellung der Hauptbronchien bei der unteren Methode nicht, da man bei der grossen Beweglichkeit der Einführungsstelle dem Tubus eine sehr schräge Richtung geben kann. Falsch ist es, wenn der Patient krampfhaft den Kopf nach hinten streckt und dadurch die Beweglichkeit der Luftröhre einschränkt.

Bei der Lumeneinstellung des rechten Haupt- und Stammbronchus sieht man meistens in der Tiefe schon Teilungsfirste des Unterlappengebietes, ja bei guter Beleuchtung auch schon die scharfen weissen Bifurkationskämme tertiärer Bronchien auf dem Grunde des Unterlappenastes. Das Bild ist jedoch ein sehr wechselndes: Bei den geringsten Rohrbewegungen fallen wieder andere Äste mit der Blickrichtung zusammen, in deren Tiefe neue Teilungskämme sichtbar werden. Schon die respiratorischen Verschiebungen reichen häufig aus, um einen rhythmischen Wechsel der Bilder zu erzeugen.

Der Oberlappenbronchus und meistens auch der Mittellappenast bleiben bei der Lumeneinstellung des rechten Hauptbronchus mit hochstehendem Tubus in der Regel dem Blick verborgen. Namentlich der erstere erfordert Wandeinstellung mit starker Verdrängung. Man geht dabei so vor, dass man das Tubusende zunächst in Bifurkationshöhe bringt und dann, mit dem Schnabel nach lateralwärts, etwa 1—1,5 cm (nicht mehr!) vorschiebt. Ein energischer Druck auf die laterale Wand zeigt dann meistens den unteren Rand des Oberlappenastes schwach in das Lumen vorspringend (vergl. Fig. 81 II, S. 247 und Fig. 87, S. 248a, bei der letzteren Figur steht der Rohrschnabel falsch, da der Untersucher zum Zweck der Photographie auf die Seite getreten ist).

Gelingt die Auffindung der Oberlappenabzweigung auf diese Weise nicht, so führt häufig noch folgendes Verfahren zum Ziele: Man schiebt das Rohr zunächst etwas tiefer in den Stammbronchus ein, und zieht es unter starker lateraler Verdrängung langsam zurück. Dabei springt meistens der Abgangsfirst des Oberlappenastes plötzlich in das Gesichtsfeld vor und hebt sich scharf von der übrigen Ringzeichnung ab.

Bei der unteren Bronchoskopie ist der rechte Oberlappenbronchus wohl immer so weit einstellbar, dass man die untere Zirkumferenz seiner ersten 1—2 Ringe zu Gesicht bekommt, doch hängt dies sehr von seiner Verlaufsrichtung und der Verdrängbarkeit ab. Häufig erweitert sich die Einstellbarkeit rhythmisch mit den Atembewegungen, die, wie schon früher bemerkt, bei starker Verdrängung der Bronchien abnorme respiratorische Verschiebungen erzeugen.

Eine Lumeneinstellung des Oberlappenastes lässt sich auf direktem Wege niemals erreichen, wenn es auch Killian in einem Falle gelungen ist, bis zur ersten Teilungsstelle mit dem Tubus vorzudringen. Führt man dagegen einen unter 45 Grad gestellten Planspiegel in das Rohr ein, wie dies bereits von Killian ausgeführt wurde, so muss es unter günstigen Bedingungen möglich sein, das Lumen zu übersehen. Allein diese Bedingungen können nur dann eintreten, wenn der Neigungswinkel des Spiegels durch Zufall genau mit der (wechselnden) Abgangsrichtung des Bronchus

zusammenfällt, da sein minimales Gesichtsfeld feststehend ist. Das Gleiche gilt für die durch das winzige Spiegelchen reflektierte sehr schwache Beleuchtung. Aus diesem Grunde ist die Methode einer praktischen Ausbildung nicht fähig.

Sehr viel günstiger liegen die Verhältnisse bei Anwendung kystoskopischer Optik mit Innenlampe, da man derartigen Instrumenten leicht einen Gesichtsfeldwinkel bis zu 60 Grad geben kann, welcher von der Verlaufsrichtung des Bronchus vollkommen unabhängig macht. Ich habe deshalb gelegentlich mit dem Gastroskop von Löhning untersucht und dabei sowohl vom rechten wie vom linken Oberlappenast ein volles Lumenbild erhalten. Im ersteren Falle gelang die Einstellung leicht so vollkommen, dass ich ohne weiteres noch den ersten Teilungsfirst mit den beiden tertiären Bronchien zu demonstrieren vermochte.

Die Technik dieser Untersuchung ist folgende: Man führt einen einfachen Tubus von mindestens 11 mm Lumen — der Durchmesser des Gastroskops beträgt 10 mm — ohne laterale Verdrängung bis unmittelbar oberhalb des Bronchialabganges ein und richtet (falls das Rohrende abgeschrägt ist) den Schnabel medialwärts. Darauf wird das Gastroskop mit brennender Lampe in den Tubus geführt, dessen enganliegende Wand das Gesichtsfeld zunächst vollkommen dunkel erscheinen lässt. Erst in dem Moment, wo die Gastroskop-Lampe das Rohrende überschreitet, leuchtet das Gesichtsfeld auf, man sieht 1 oder 2 sehr stark vergrösserte Bronchialringe und braucht dann meist nur noch geringe Bewegungen auszuführen, um den Rand bezw. das Lumen des abgehenden Bronchus einzustellen. Natürlich lässt sich das Gastroskop auch ohne Leitrohr einführen, wobei aber die Auffindung des Bronchialabganges sehr erschwert ist. Denn das stark vergrösserte Wandbild der Trachea und des Hauptbronchus bietet keinerlei Anhaltspunkte für die Orientierung.

Die perspektivische Verkürzung ist bei den langbrennweitigen Gastroskopen — namentlich bei dem Instrument von Kautsch — eine mäfsige und lässt durchaus die Beurteilung des Lumens und die Erkennung etwaiger Fremdkörper oder anderer Anomalien zu. Ungünstig wirkt dagegen der relativ grosse Abstand zwischen Prisma

und Glühlampe, der bei dem geringen Objektabstand und der Enge des abgehenden Bronchus eine gleichzeitige Einstellung von Licht und Gesichtsfeld zu verhindern vermag. Es ist deshalb durchaus ratsam, einem speziell für Bronchialuntersuchungen bestimmten Endoskop geringeren Querschnitt (etwa 8 mm) und dementsprechend einen möglichst geringen Abstand von Glühlampe und Prisma zu geben. Die Länge sollte für gleichzeitige Verwendbarkeit bei oberer und unterer Bronchoskopie etwa 30 cm betragen. (Herstellung übernimmt F. L. Fischer, Freiburg i. Br.)

Die praktische Bedeutung der Oberlappen-Endoskopie dürfte keine allzu grosse sein. Immerhin muss daran erinnert werden, dass Fremdkörper des Oberlappenbronchus beobachtet sind (Wild), die der direkten Untersuchungsmethode entgehen können. Auch Gottstein führt Fälle an, in denen an einem Fremdkörper vorbei-bronchoskopiert wurde, weil er sich (höchstwahrscheinlich) im Oberlappenast befand. Es ist endlich von Killian darauf aufmerksam gemacht, dass die Oberlappen-Bronchoskopie für die Feststellung der Herkunft tuberkulösen Sputums von Belang sein kann.

Die direkte Lumeneinstellung des Mittellappenbronchus gelingt leicht, wenn man, im Stammbronchus schrittweise vorrückend, mäfsig starke Verdrängungen nach vorn ausführt. Es ist jedoch damit zu rechnen, dass die Ursprungsrichtung häufig mehr lateralwärts verläuft, wobei dann leicht Verwechselungen mit Unterlappenästen vorkommen können. Im Zweifelsfalle gehe man, wie immer, zur Bifurkation zurück und suche unter steter Kontrolle der Entfernungen die Seitenwände des Stammbronchus schrittweise ab.

Die Teilungen des Unterlappengebietes sind, wie schon bemerkt, recht variabel, doch stellt sich meist ohne weiteres die Verlängerung des Stammbronchus als eigentlicher Unterlappenast von selbst ein.

Bei der Untersuchung des linken Bronchialbaumes fällt sofort der steilere Verlauf des Hauptbronchus auf, der nur durch erheblichere Verdrängung in Lumeneinstellung zu bringen ist. Man spürt dabei die mächtigen pulsatorischen Erschütterungen, wie sie sich

durch das Andrängen an den Aortenbogen unmittelbar auf den Tubus übertragen. Das Eindringen in den Hauptbronchus ist bei der unteren Methode immer leicht, doch achte man darauf, dass sich das Rohrende nicht auf der medialen Bronchialwand entlangdrängt, sondern rücke nur unter möglichst weitreichender Lumeneinstellung vor.

Eine Einstellung des linken Oberlappenastes, dessen Teilungssporn in 4—5 cm Abstand von der Bifurkation (Kontrolle an der äusseren Rohrskala!) an der lateralen Wand zu suchen ist, erfordert sehr starken Seitendruck mit möglichst schief stehendem Rohr. Bisweilen gelingt die Einstellung auch bei Anwendung des für den rechten Oberlappenbronchus angegebenen rückläufigen Verfahrens nicht und man gerät ohne weiteres in das dicht angrenzende Teilungsgebiet des Unterlappens. Hier stellt sich zunächst wieder die direkte Fortsetzung des Stammbronchus als eigentlicher Unterlappenast ein, in dessen Tiefe ein wechselndes Bild tertiärer Teilungen sichtbar wird. Man versäume nicht durch fortlaufende allseitige Verdrängungen auch die variablen monopodisch entspringenden Seitenäste zu besichtigen, deren Lumenweite oft fast die des Unterlappenbronchus erreicht.

Beim Herausziehen des Rohres mache man es sich zur Regel, stets noch einmal in umgekehrter Reihenfolge die verschiedenen Bronchialzweige einzustellen. Dadurch werden nicht nur gelegentliche Irrtümer klargestellt, sondern es treten, wie ich das schon für den Oberlappenbronchus betonte, auch manchmal vorher übersehene Seitenäste plötzlich in das Gesichtsfeld ein.

Die untere Tracheo-Bronchoskopie ist so leicht, dass man auch beim ersten Versuche kaum etwas Wesentliches übersehen wird. Allerdings steht der Anfänger zunächst ratlos vor dem Gewirr von Teilungsfirsten, das sich im unteren Abschnitt der Stammbronchien vor seinem Blick entfaltet, zumal die verschiedenen Abzweigungen bei der mangelhaften Tiefenwahrnehmung mehr oder weniger in einer Ebene zu liegen scheinen. Parallaktische Verschiebungen, wie man sie durch regelmäfsige seitliche Rohrbewegungen leicht erzeugen kann, machen die Höhenunterschiede klar, fortlaufende allseitige

Wandeinstellungen schützen vor dem Übersehen wichtiger Bronchialzweige und wenn einmal die Deutung und Benennung einzelner Äste zweifelhaft bleibt, so schadet das dem Untersuchungsergebnis wenig. Das allerdings mache man sich zur unbedingten Regel: Keine Bronchoskopie ist als vollständig zu betrachten, solange man nicht die beiden Hauptbronchien, die Stammbronchien, den (rechten) Mittellappenbronchus und die beiderseitigen Unterlappenäste eingestellt hat. Die Oberlappenäste spielen glücklicherweise — wenigstens in der Fremdkörperbehandlung — keine grosse Rolle, da diese bekanntlich in ihrer überwiegenden Mehrzahl den bequemen Weg: Hauptbronchus-Stammbronchus-Unterlappenast einschlagen und dabei die gradlinigere rechte Seite stark bevorzugen. Dazu kommt, dass sie meistens schon in Ästen I., seltener II. Ordnung stecken bleiben, wohl in erster Linie deshalb, weil die kleinen Fremdkörper meist sofort wieder ausgehustet werden. Immerhin sollen hier noch einige Worte über die Untersuchung tertiärer Bronchien angefügt werden.

Die Spatelrohre für untere Bronchoskopie sind so dimensioniert, dass die normalen Nummern nach Länge und Durchmesser nur in die Haupt- und Stammbronchien eingeführt werden können. Mittellappen- und Unterlappenäste lassen sich hierbei in der Regel durch geeignete Verdrängung derart in Lumeneinstellung bringen, dass man sie bis auf die Teilungsstellen tertiärer Bronchien übersehen kann. Will man die letzteren selbst noch genauer besichtigen, so kann gelegentlich eine Rohreinführung in die sekundären Bronchien nicht umgangen werden. Man verwende hierzu die kleineren Bronchoskopnummern mit den entsprechenden Verschieberohren. Natürlich sind Beleuchtung und Orientierung bei dem kleinen Gesichtsfelde erschwert, doch gelingt es, namentlich im Unterlappengebiet, noch mit Sicherheit Bronchien III. Ordnung abzuleuchten.

Wo Licht und Auge nicht mehr genügend hinreichen, kann die Sondenpalpation oft noch Aufschlüsse geben. Man vergesse dieses wichtige Hilfsmittel auch im Bereich der Sehgrenze nicht, wenn etwa in grosser Tiefe oder unter Stenosen hellleuchtende Teilungsfirste, Blutgerinnsel, weissliches Sekret nicht mehr sicher von dunklen oder schleimüberzogenen Fremdkörpern zu unterscheiden

sind. Von Killian ist die bronchoskopische Sondenpalpation peripherer Lungengebiete als typisches Verfahren ausgebildet und in ihrer Bedeutung für die Lungenchirurgie dargestellt [1]).

Für die untere Tracheo-Bronchoskopie am liegenden Patienten gelten im allgemeinen die für sitzende Stellung gegebenen Regeln, man wird indessen finden, dass die Orientierung beträchtlich schwieriger und die Bewegungsfreiheit des Rohres behinderter ist. Zweckmäfsige Streckung (Nackenrolle!) und Drehung des Kopfes, richtige Tisch- bezw. Stuhlhöhe sind besonders zu beachten. Stösst, was bei sehr stark gewölbtem Brustkorb vorkommen kann, das untere Ende des Elektroskop-Griffes auf der Thoraxwand an, so ist ein etwas längerer Tubus zu verwenden.

Für die Haltung des Elektroskops gilt die allgemeine Regel, dass es bei jeder Art Untersuchung sagittal zum Patienten gerichtet sein soll. Ausnahmen müssen jedoch beim Gebrauch der abgeschrägten Spatelrohre eintreten, da die Stellung ihres schrägen Endes bei Verdrängungen mafsgebend ist. Die Ursachen mangelhafter Beleuchtung sind auf S. 126 zusammengestellt.

Wichtig ist die Handhabung des Elektroskops bei der Gesichtsfeldreinigung und bei Anwendung von Instrumenten. Man gewöhne sich von vornherein daran, vor Hustenstössen rechtzeitig die Lampe zur Seite zu klappen und zwar immer nach der linken Seite des Untersuchers oder aber, falls sich das Elektroskop in horizontaler Stellung befindet, nach oben. Selbst bei unstillbarem Husten mit Auswurf kann man durch geschickte Handhabung des Mechanismus den Spiegel mit der gleichen Sicherheit vor Beschmutzung schützen wie eine Stirnlampe. Mafsnahmen, bei denen Hustenstösse zu erwarten sind, wie Kokainisieren, Tupfen etc. führt man natürlich von vornherein mit seitwärts gedrehter Lampe aus.

Die Anwendung von Pumpenrohren, von denen für die untere Tracheo-Bronchoskopie nur das kürzeste in Frage kommt, geschieht entweder palpatorisch in seitlicher Lampenstellung oder unter

[1]) Chirurgen-Kongress 1905.

Leitung des Auges mit hochgezogener Lampe. In jedem Falle führt man mit dem Pumpenrohr zarte tupfende Bewegungen aus, die das ganze Gesichtsfeld und eventuell auch das Rohrinnere bestreichen. Watteträger werden in der Regel wie Operationsinstrumente gehandhabt, d. h. in hoher Lampenstellung. Man achte bei diesen Manipulationen streng darauf, dass die Instrumente — sofern nicht der Spiegelspalt benutzt wird — an der rechten Seite des Spiegelträgers vorbeigeführt werden. Eine Schwierigkeit entsteht für Linkshänder, falls diese nicht auch mit dem linken Auge durch das Spiegelloch beobachten.

Die Länge der Operationsinstrumente wird bei der unteren Methode natürlich von vornherein auf die unveränderliche Länge des Spatelrohres eingestellt unter Zugabe von etwa 5 cm. Ist kein Instrument von genügender Kürze vorhanden, so arbeitet man durch den Spiegelspalt.

Über Abweichungen in der Methodik bei Untersuchung von Kindern wird in Kapitel VII berichtet.

D. Die obere Tracheo-Bronchoskopie.

1. Allgemeines.

Dass die obere Methode sehr viel grössere Schwierigkeiten bietet wie die untere Tracheo-Bronchoskopie, wurde schon verschiedentlich betont. Der Grund liegt einerseits in der komplizierteren Einführungstechnik, der Kehlkopf-Passage, dann in der sehr viel geringeren Beweglichkeit und der grösseren Länge des Tubus und endlich in den Reaktionen des Patienten, dessen unvermeidliche Belästigung dazu zwingt, die Untersuchung so rasch als möglich durchzuführen.

Wenn es schon in der Eigenart der direkten Untersuchungsmethoden überhaupt liegt, dass ihre Schwierigkeiten von Fall zu Fall in den allerweitesten Grenzen schwanken, so gilt dies für die direkte obere Tracheo-Bronchoskopie in ganz besonderem Maſse. Gehört ein kurzer diagnostischer Einblick im Sitzen bei reizlosen, leicht autoskopierbaren, toleranten Patienten zu den einfachsten Auf-

gaben unserer Sprechstunde, so kann beispielsweise die Behandlung eines chronischen Fremdkörperfalles so weitgehende und verschiedenartige Anforderungen an den Operateur stellen, wie sie wohl kaum ein anderer ärztlicher Eingriff in sich vereinigt. Hier heisst es, bei entschlossenem Vorgehen nicht die Umsicht und die enge Grenze des Erlaubten aus dem Auge verlieren. Hier soll mit derber Kraftleistung visuelle und manuelle Geschicklichkeit ungewohnter Art verbunden und mit gleicher Sicherheit das Verhalten des Patienten wie der technische Apparat beherrscht werden. Nimmt man zu alledem noch die Eiligkeit der Untersuchung, ihre nicht selten momentale vitale Bedeutung, so wird man es verstehen, wenn ich hier an erster Stelle noch einmal den Wert sorgfältiger Vorbereitung betone:

Die obere Bronchoskopie muss nach jeder Richtung hin mit pedantischer Gründlichkeit so vorbereitet werden, dass sie sich schnell, ruhig und ohne Störung abwickeln kann. Die Rohreinführung soll sofort nach beendigter Kokainisierung beginnen, die Dauer der Endoskopie unter Vermeidung jeglicher Hast doch auf ein Minimum beschränkt und jede unnötige Wiederholung vermieden werden.

Zu den notwendigen Vorbereitungen gehört nicht nur die sichere Beherrschung des Instrumentariums, sondern auch einige Übung in der direkten Laryngoskopie und der unteren Bronchoskopie. Die Ausführung der oberen Methode stellt ja nur eine Kombination beider dar und der Anfänger kann mit dem ruhigen Gefühl sicheren Gelingens an die Arbeit gehen, wenn er diese Methoden beherrscht. Ausführbar ist die obere Bronchoskopie, von abnormen anatomischen Verhältnissen abgesehen, in jedem Falle und man ist glücklicherweise auch in der Lage, durch die bei der direkten Laryngoskopie angegebenen Proben vorher den individuell sehr wechselnden Grad der Ausführbarkeit einigermafsen festzustellen um sich so, wenn die Methode zur Wahl steht, für den ersten Versuch einen leichten Fall auszuwählen. Indikationen zur direkten Tracheoskopie gibt es ja mit allen Gradunterschieden.

Dass Kinder kein Objekt für Anfänger sind, braucht nicht besonders betont zu werden. Auch muss ich daran erinnern, dass die Untersuchung durch allgemeine Narkose keineswegs immer erleichtert wird, schon deshalb nicht, weil die obere Bronchoskopie wie alle direkten Untersuchungsmethoden, am sitzenden Patienten viel leichter gelingt als im Liegen.

Bezüglich der Kontraindikationen kann auf das Kapitel III Gesagte verwiesen werden. Hier sei noch hinzugefügt, dass es bei vorhandenem Bronchialfremdkörper eine absolute Kontraindikation nicht gibt. Auch bestehende Pneumonie oder sonstige akute Lungenveränderungen sind nicht dahin zu rechnen, da ihre einzige sichere Therapie in der Extraktion des Fremdkörpers liegt. Es schliesst das natürlich nicht aus, dass man in chronischen Fremdkörperfällen durch Behandlung des Allgemeinzustandes und eventuell der Lungenaffektion vorerst günstigere Bedingungen für die Endoskopie zu schaffen versucht. Im Übrigen mache man es sich zur Regel, bei dem geringsten Fremdkörperverdacht lieber einmal zu viel als zu wenig zu bronchoskopieren. Klinische Erscheinungen können im Beginn bekanntlich ganz fehlen, während die Chancen der Extraktion von Tag zu Tag sinken.

Anästhesie.

Die allgemeine Methodik der lokalen Anästhesie ist in Kapitel II ausführlich erörtert, sodass ich mich hier auf eine kurze Beschreibung der speziellen Technik unter Verweisung auf die Kapitel III, 2 und V, 1 beschränken kann. Denn die Lokalanästhesie der oberen Bronchoskopie stellt ja nur eine Verbindung der für die untere Methode und für die direkte Laryngoskopie beschriebenen Kokainisierungsverfahren dar.

Das letztere wird ganz in der typischen Weise zur Anwendung gebracht, natürlich mit Einschluss der Stimmlippen und des subglottischen Raumes. Dabei versucht man unter schrittweiser Gradstreckung des Pinselrohres auch schon den oberen Teil der Trachea und namentlich deren besonders reflexerregbare hintere Wand auf indirektem Wege zu erreichen.

Auch die weitere Kokainisierung der Trachea, ja sogar der Haupt- und Stammbronchien kann nach dem Vorgehen von Killian

ohne Anwendung endoskopischer Rohre erreicht werden. Man geht dabei unter starker Kopfstreckung mit möglichst starrem graden Kokainpinsel vom Mundwinkel aus ein und führt das Instrument unter Leitung des Kehlkopfspiegels durch die Glottis. Da hierzu eine mehr oder weniger starke Verdrängung der Epiglottis und des Zungengrundes nach vorn stattfinden muss, scheitert die Anwendung der dünnen langen Pinselspritzen-Rohre häufig an deren Biegsamkeit. Ich pflege sie deshalb in ihrem untersten Abschnitt ein wenig nach vorn abzubiegen, sodass das Ende auch ohne stärkere Verdrängung den Eingang in die Trachea findet.

Jedenfalls mache man immer den Versuch, die Luftröhre schon möglichst bis zur Bifurkation hin palpatorisch zu kokainisieren, weil das dünne biegsame Spritzenrohr dem Patienten bei den unvermeidlichen Hustenstössen viel weniger Beschwerden bereitet als ein dicker starrer Tubus. Vor der Einspritzung von Kokain in die Luftröhre muss ich nach dem früher Gesagten dringend warnen. Es läuft nutzlos in feine Bronchialverzweigungen, steigert die Dosis und vor allen Dingen die Grösse der resorbierenden Oberfläche und erhöht so die Kokaingefahr, mit der bei jeder, auch kurzdauernden Bronchoskopie zu rechnen ist.

Gelingt die palpatorische Anästhesierung der Trachea nicht oder nur unvollkommen, so muss man sie sehend durch den Tubus ausführen. Ich selbst gehe dabei so vor, dass ich das lange Pinselspritzenrohr mit getränktem Wattebausch durch den mit Autoskopiespatel eingestellten Kehlkopf einführe, den Spatel entferne und dann erst die gefüllte Spritze an das Rohr ansetze. Man kann dann unter Beobachtung des Kokainverbrauchs in aller Ruhe und ohne grosse Belästigung die Luftröhre und namentlich ihre Teilungsstelle pinseln. Auch ist es bei entsprechender Seitwärtsbiegung der Brustwirbelsäule leicht, in beide (oder wenigstens den rechten) Haupt- und Stammbronchus hinab zu tasten und sie, soweit es die jeweilige endoskopische Aufgabe erfordert, mit Kokain zu versehen. Bei starker Reizbarkeit oder vermehrtem Auswurf muss man natürlich dem Patienten Pausen gönnen und die Einführung in der geschilderten Weise wiederholen.

Diese palpatorische Methode ist für den Kranken weitaus am schonendsten, doch setzt ihre Ausführung schon ein wenig Routine voraus. Stösst man auf Schwierigkeiten, so bleibt noch das rein endoskopische Verfahren, indem man das Spatelrohr in die Trachea einführt und dann den Pinsel bei hochgezogener Lampe unter Leitung des Auges wie ein Operationsinstrument handhabt. Selbstverständlich ist dies der einzig zulässige Weg bei allen den Affektionen, bei denen die blinde Pinselung Schaden anrichten kann, vor allem also bei Fremdkörpern.

Luftröhre und Bronchien bedürfen bei nicht entzündeter Schleimhaut nur geringer Kokainmengen, sodass in diesen Fällen auch 10 %ige Lösung ausreicht. Wir ziehen bei Erwachsenen indessen die 20 %ige in sparsamer Anwendung vor, da man mit ihr rascher zum Ziele kommt. Leider ist gerade in den Fällen grosser Reizbarkeit die höhere Konzentration gar nicht zu umgehen.

Dass normaler Weise in erster Linie die Teilungsstellen der Kokainisierung bedürfen, wurde schon bei Besprechung der unteren Methode erwähnt. Man erinnere sich auch hier daran, dass der Druck des dicken Rohres meist viel besser ertragen wird als die leichte Pinselberührung und dass das Kokain einige Zeit zur Wirkung verlangt. Daher kann man meistens schon mit der Einführung beginnen, bevor die Pinselreflexe ganz erloschen sind.

Die laryngealen Reflexe sind weitaus die stärksten der ganzen Luftwege. Sie verlangen deshalb nicht nur die grösste Kokaindosis, sondern kehren bei längerdauernden Bronchoskopien auch am ersten wieder. Solange das Rohr liegt, ist davon allerdings wenig zu merken, hat man es aber herausgezogen — etwa, um den Patienten sich etwas erholen zu lassen — und versucht dann von neuem einzugehen, so erweist sich die Kehlkopfanästhesie oft schon nach einer Viertelstunde als ungenügend. In dieser Hinsicht ist es also vorteilhafter, die Bronchoskopie möglichst ohne Unterbrechung durchzuführen, doch erinnere man sich, namentlich bei Kindern, an die Gefahren zu langer Dauer und führe in allen nicht eiligen Fällen lieber am nächsten Tage eine zweite Untersuchung aus.

Ist die lokale Anästhesie mit allgemeiner Narkose zu verbinden, so führt man sie wenn möglich erst am narkotisierten

Patienten aus, obwohl die autoskopische Kokainisierung schwieriger, die palpatorische unsicher ist und der Kranke das überschüssige Kokain nicht ausspucken kann. Der Kokainverbrauch ist trotz dieser Nachteile ein geringerer als wenn man die ja oft recht langwierige Narkotisierung erst nach beendeter Kehlkopfanästhesie beginnt, sodass deren Wirkung wieder mehr oder weniger verloren geht. Häufig tritt allerdings die Situation ein, dass der Entschluss zur Narkose erst nach dem ersten missglückten Einführungsversuch gefasst wird. Hatte man zu diesem Versuch bereits grosse Kokainmengen verbraucht, so kann es in nicht dringlichen Fällen (besonders bei Kindern!) ratsam sein, die ganze Untersuchung auf eine andere Zeit zu verschieben und dann gleich mit der Narkose zu beginnen.

Sowohl zur autoskopischen Kokainisierung wie zur Einführung des Rohres muss die Narkose eine recht tiefe sein, da bei oberflächlicher Betäubung die Reflexe gesteigert sind. Ist das Rohr erst eingeführt, so spare man möglichst mit dem Chloroform, doch so, dass kein Erbrechen eintritt, welches wegen der krampfhaften Bewegungen zum Herausziehen des Rohres auch dann nötigt, wenn die Untersuchung bei leerem Magen unternommen werden konnte. Man achte nach Anästhesierung des Larynx ganz besonders auf die Gefahr der Aspiration erbrochener Massen.

Bei jeder bronchoskopischen Anästhesie bedarf die Frage vorbereitender Bromgaben oder Morphininjektionen nach den früher aufgestellten Gesichtspunkten der Erwägung. Auch untersuche man möglichst nur in nüchternem Zustande, eventuell nach entsprechender Einübung des Patienten. Alles das ist in Kapitel II des Näheren ausgeführt.

Stellung.

Es gilt hier im allgemeinen das bei der unteren Tracheo-Bronchoskopie (S. 269) Gesagte, nur ist ganz besonders die grössere Schwierigkeit der Untersuchung im Liegen zu betonen, mit der der Anfänger unter keinen Umständen beginnen soll. Während ich im Kurs (am geübten Patienten) selbst beim ersten Versuch am sitzenden Patienten kaum je ein Misslingen gesehen habe, ist

dies bei liegender Position nahezu die Regel. Ich pflege deshalb dieser Untersuchungsmethode besondere Vorübungen vorausgehen zu lassen, von denen weiter unten die Rede sein wird.

Die Bronchoskopie im Liegen muss aber unter allen Umständen erlernt werden, da sie sich im Ernstfall nicht umgehen lässt. Nicht nur die Narkose zwingt zu dieser Stellung, sondern auch die Fixation unruhiger Patienten, die in der grösseren Passivität der Rückenlage weniger auf den Eingriff zu reagieren pflegen. Namentlich aber verlangt jede längerdauernde Bronchoskopie die liegende Position, sowohl zur Vermeidung von Erschöpfung, wie auch zur Verhütung der Speichelaspiration. Da nämlich das Schluckvermögen der Kranken bei eingeführtem Rohr so gut wie aufgehoben ist und andrerseits der Tubus den Kehlkopf selten vollständig abschliesst, läuft der angesammelte Speichel in die Trachea und weiter abwärts in nicht kokainisierte feinere Verzweigungsgebiete, in denen er zu unaufhörlichem Husten reizt. Schon aus diesem Grunde wird man bei Eingriffen von mehr als etwa 10 Minuten Dauer die liegende Position bevorzugen. (Über die verschiedenen Arten der Lagerung vergl. S. 289.)

Andrerseits ist wieder darauf Rücksicht zu nehmen, dass manchen, namentlich älteren und korpulenten Kranken die horizontale Lage mit hängendem Kopf an sich Beschwerden macht und dass sie den gesteigerten Anforderungen an die Atmung im Sitzen besser gerecht werden können. Da bei derartigen Patienten die Dauer der Untersuchung überhaupt möglichst beschränkt werden muss, wird man meistens mit sitzender Position auskommen.

Zur Bronchoskopie im Sitzen soll bei der oberen Methode ein wesentlich niedrigerer Stuhl verwendet werden wie bei der unteren, am besten ein solcher von 25—30 cm Höhe. Die zweckmäfsigste Form des Tisches wurde schon in Kapitel I besprochen (vergl. auch Kapitel VII, S. 344, Fig. 107).

2. Einführung des Rohres.

Man kann, wie ich schon früher sagte, die obere Tracheo-Bronchoskopie als eine Kombination der unteren Methode mit der direkten Laryngoskopie betrachten. Beide sind durch die Passage

des Larynx miteinander verbunden und nur in diesem Teile der Untersuchung bestehen erhebliche methodische Verschiedenheiten. Da er zugleich die meisten Schwierigkeiten bereitet, scheint es mir zweckmäfsig, die verschiedenen Einführungsmethoden hier gesondert nebeneinander zu besprechen und zwar unter Ausschluss der Kinder, die auch hier eine Sonderstellung einnehmen.

Es wurde schon in dem ersten Teil des Buches auseinandergesetzt, dass die Passage des Larynx mit den früher gebräuchlichen engen, langen und grade abgeschnittenen Rohren meistens nur unter Anwendung besonderer Einführungsinstrumente gelang, welche entweder als Leitbougies im Sinne einer blinden Intubation verwendet wurden, oder wie Killians geteilter Spatel eine autoskopische Passage des Larynx ermöglichten. Beim Gebrauch meiner Doppelrohre fallen diese Methoden fort, das Spatelrohr lässt sich immer ohne weitere Hilfsmittel sehend einführen und wir haben nur noch diejenigen Unterschiede zu besprechen, die sich aus der verschiedenen Position des Patienten ergeben.

Jede kunstgerechte Tracheo-Bronchoskopie, gleichgültig in welcher Lage des Patienten sie ausgeführt wird, beginnt mit der direkten Laryngoskopie und lässt sich demgemäfs wieder in drei Zeiten einteilen, deren pedantische Einhaltung namentlich dem Anfänger dringend zu empfehlen ist:

Tempo I: Einstellen der lingualen Epiglottisfläche.
Tempo II: Überschreitung der Epiglottis. Autoskopische Verdrängung.
Tempo III: Einführung des Rohres in die Trachea.

Bei der

Einführung im Sitzen

kommt demgemäfs mit allen Einzelheiten die typische Technik der Autoskopie (Kapitel III) zur Anwendung, nachdem der kurze Autoskopiespatel durch das längere Spatelrohr ersetzt ist, dessen Nummer man nach den auf S. 262 gemachten Angaben auswählt. Erhebliche Schwierigkeiten in der Orientierung pflegen (beim Erwachsenen) dadurch nicht zu entstehen, doch hüte man sich bei dem

längeren Tubus durch die auf S. 186a angegebene Handstellung ganz besonders vor seitlichen Abweichungen und vor dem Drang in die Tiefe, der nur zu schnell über die Epiglottis hinweg in den Hypopharynx führt.

Eine vollständige Einstellung der Glottis bis in die Nähe der vorderen Kommissur ist nur dann erforderlich, wenn man sich schon vom Larynx aus einen Überblick über die Trachea zu verschaffen wünscht. Andernfalls begnügt man sich mit der Einstellung des hinteren Stimmlippendrittels, denn die vollständige Autoskopie erfordert einen viel stärkeren Verdrängungsdruck als er zur Durchführung des Rohres erforderlich ist. Das schräge Ende des Tubus drängt sich nämlich im Sinne des Gegendruckverfahrens den Larynx nach hinten, sodass nach beendeter Einführung nur noch ein relativ geringer Verdrängungsdruck bestehen bleibt. Bei schwer autoskopierbaren Patienten lässt sich ausserdem noch durch Anwendung des Gegendruck-Prinzips eine wesentliche Erleichterung erzielen. Natürlich kann dabei nicht der Gegendrücker zur Anwendung kommen, sondern man versucht, die Wirkung dieses Instrumentes durch manuelles Zurückdrängen des Kehlkopfes einigermafsen zu ersetzen. Leider muss dazu die linke Hand ihre Lippen-Zähne-Schutzstellung aufgeben, sodass eine besonders sorgsame Führung des Rohres notwendig wird.

Die Passage des Larynx wird noch durch folgende Kunstgriffe erleichtert: Man fordert den Patienten zu ruhiger, langsamer und tiefer Atmung auf und benutzt die Inspirationsstellung zum Durchgehen. Es ist dabei ziemlich belanglos, ob eine maximale Abduktion der Stimmlippen erreicht wird, da das schräge Tubusende sie bei richtiger Medialstellung leicht und schonend auseinanderdrängt. Nur bei ungenügender Kokainisierung kann man in die Lage kommen, das keilförmige Rohrende in sagittaler Richtung einstellen zu müssen, um so die geschlossenen Stimmlippen zu teilen.

Das Durchführen des — natürlich gut eingefetteten und vorgewärmten — Rohres lässt sich namentlich bei stärkeren Widerständen dadurch sehr erleichtern, dass man das Vorschieben nicht mit der rechten Hand, sondern durch kurze hebelnde Bewegungen des zur Führung dienenden linken Zeigefingers (Fig. 53, S. 186a) aus-

Fig. 88.

A.
Einführung: Tempo I und II.

B.
Einführung: Tempo III und IV.

im Liegen.

Fig. 89.

A.
Einführung des Innenrohres.

B.
Zangen-Operation.

führt. Es fällt hierbei jede Reibung an den Zähnen und der linken Hand fort und das Rohr gleitet ganz ohne Ruck schrittweise vor.

Einführung im Liegen.

Normalerweise geschieht diese Art der Einführung in Rückenlage (Fig. 88A, S. 288a), indem ein Assistent den „hängenden Kopf" des Patienten so zu unterstützen hat, dass die Halsmuskeln ganz entspannt sind. Da auch hier, wie bei der Autoskopie, anfangs eine zu starke Überstreckung durchaus zu vermeiden ist, muss der Untersucher das Tempo I in mehr oder weniger aufrechter Stellung ausführen. Die Haltung des Elektroskops ergibt sich dabei aus der allgemeinen Regel, nach welcher die Lampe sagittal zum Patienten gerichtet sein soll. Der Lippen-Zähneschutz und zugleich die Sicherung der medianen Tubusrichtung wird wieder von der linken Hand übernommen (s. d. Figur).

Bei Tempo II, der autoskopischen Verdrängung, muss der Kopf des Patienten nach Bedarf mehr gesenkt werden (Fig. 88B, Seite 288a), sodass der Untersucher jetzt in sitzende Position übergehen kann. Man vergesse den Lippen-Zähneschutz auch hierbei nicht und rücke erst nach gewonnener autoskopischer Einstellung in der angegebenen Weise vor.

Die Einführung in Rückenlage ist nicht nur durch die Umkehrung der topographischen Verhältnisse, sondern auch durch die ungewohnte Handhabung des Elektroskops und die unbequeme Richtung des autoskopischen Druckes erschwert. Es empfiehlt sich deshalb, wo Gelegenheit dazu gegeben ist, als gute Vorübung die Autoskopie am sitzenden Patienten, wobei der Untersucher hinter dessen Rücken steht (S. 193). Auch achte man besonders auf die Orientierungs-Hilfsmittel (Phonation, Atemgeräusch) und die Einhaltung der 3 Tempi.

Bereitet die Einführung in Rückenlage unüberwindliche Schwierigkeiten, so führt meistens noch der folgende Weg zum Ziele: Man bringt den Patienten in linke Seitenlage, lässt den Kopf unterstützen und führt nun genau nach den für die sitzende Stellung gegebenen Regeln ein (Fig. 90, S. 290a). Erst wenn sich das Rohr in der Trachea befindet wird der Kranke vorsichtig in die Rückenlage ge-

dreht, da die seitlich geneigte Stellung den Untersucher auf die Dauer ermüdet. Ich habe gefunden, dass diese Einführung in Seitenlage auch dem Ungeübten in der Regel ziemlich leicht gelingt. Für die weitere Durchführung der Untersuchung scheint mir die Seitenlage (im Gegensatz zur Oesophagoskopie) keine Vorteile zu bieten, da die ungewohnteren Lagebeziehungen die Orientierungsschwierigkeiten noch steigern. Ausnahmen müssen allerdings gelegentlich gemacht werden, wenn beispielsweise die Lage mit hängendem Kopf (bei alten Leuten) schlecht vertragen wird, oder wenn man die Entleerung bronchiektatischen Sekrets durch Hochlagerung der erkrankten Lungenseite erleichtern will.

In Fig. 91, S. 290a, habe ich noch eine gelegentlich von mir angewendete Stellung abgebildet, in welcher die Einführung ganz besonders leicht gelingt, da der Patient zu der sehr günstigen Haltung mit hohlem Kreuz gezwungen ist. Praktische Bedeutung könnte diese Position dann erhalten, wenn die sitzende Position wegen Speichelstörungen unausführbar ist, die Einführung in Rückenlage aber nicht gelingt oder diese Lage aus irgend einem Grunde nicht ertragen wird.

3. Gang der Untersuchung.

Bezüglich der allgemeinen Handhabung des eingeführten Rohres — tracheo-bronchoskopische Einstellung der verschiedenen Wand- und Lumenbilder, Orientierung und Grenzen der Endoskopierbarkeit — kann durchaus auf das bei der unteren Methode Gesagte verwiesen werden, sodass hier lediglich einige durch das obere Verfahren bedingte Abweichungen nachzutragen sind. Sie beziehen sich hauptsächlich auf den Gebrauch des Verlängerungsrohres und die Maßnahmen, welche die beschränktere Bewegungsfreiheit des ganzen Tubus mit sich bringt.

Die beschränkte Beweglichkeit macht sich schon bei der

Tracheoskopie

bemerklich. Unmittelbar nach der Larynxpassage stellt sich meistens die hintere membranöse Trachealwand ein, welche unterhalb des

Fig. 90.

Einführung in Seitenlage.

Fig. 91.

Einführung in Bauchlage.

Ringknorpels regelmäfsig mehr oder weniger stark prominiert und bei der Wandeinstellung leicht den falschen Eindruck einer Stenose bezw. eines retrotrachealen Tumors hervorrufen kann. Man suche also gleich die Lumeneinstellung zu gewinnen durch Verdrängung des Rohrendes nach vorn und durch Lordosierung der Brustwirbelsäule des Patienten. Auf die letztere ist der Hauptwert zu legen, wie denn überhaupt die obere Tracheo-Bronchoskopie sich dadurch von der unteren Methode unterscheidet, dass sämtliche Einstellungen nicht allein durch (die beschränkten) Rohrbewegungen, sondern durch gleichzeitige ausgiebige „Modellierung“ des Patienten, lordotische, kyphotische und skoliotische Verbiegungen der Hals- und Brustwirbelsäule herbeizuführen sind. Die leichtere Ausführbarkeit und die bessere Erträglichkeit der Untersuchung im Sitzen beruht zum grossen Teil auf der freieren Beweglichkeit eben dieser Teile, von der man ungehinderteren Gebrauch machen kann.

Bei der Tracheoskopie gilt wieder die Regel, möglichst mit hochstehendem Tubus in Lumeneinstellung zu untersuchen. Sind nicht erheblichere Deviationen vorhanden, so gelingt es immer durch geeignete, empirisch zu findende Körperstellung (Vermeidung der falschen Haltung in Fig. 54c, S. 188b) die ganze Trachea bis zur Bifurkation zu übersehen. Meist kann man auch schon durch starke Neigung des Kopfes auf die linke Seite den rechten Hauptbronchus einstellen, namentlich dann, wenn man das Rohr in den linken Mundwinkel schiebt. Bei der

Bronchoskopie

gilt diese Mundwinkelstellung wegen der dadurch erzielten grösseren Schrägstellung des Rohres als Regel, auch wenn man dabei etwa vordere Zahnlücken verlassen muss.

Für den rechten Haupt- und Stammbronchus reicht vielfach die Lumeneinstellung mit hochstehendem Tubus schon aus, sodass man die Bifurkation nicht zu überschreiten, ja nicht einmal zu erreichen braucht. Ich selbst habe einen Fremdkörper aus dem rechten Hauptbronchus extrahiert durch ein Spatelrohr, dessen Ende

noch 3—4 cm von der Bifurkation abstand. Gelingt diese mittelbare Einstellung der Hauptbronchien nicht — und das ist auf der linken Seite meist der Fall —, so führt man, am besten mit der linken Hand, das Vorschieberohr mit nach links gerichteter Feder bei rechtsgedrehter Lampe ein (Fig. 89A, S. 288b). Es ist vorteilhaft, das Trachealrohr vorher etwas zurückzuziehen, damit das Innenrohr gleich vollständig eingeführt und die Lampe wieder zurückgeklappt werden kann.

Das weitere Vorschieben geschieht unter ständiger Lumeneinstellung mit der linken Hand schrittweise bei ganz kurz gefasster Feder. Treten irgendwelche Schwierigkeiten ein, ist z. B. beim linken Hauptbronchus durch den starken Seitendruck das Gleiten erschwert, so kann man den Röhrenspatel über das Innenrohr einige Zentimeter zurückziehen, den Fixierhebel (S. 25) feststellen und nun die beiden Rohre wie einen festen Tubus handhaben. Ausdrücklich muss aber darauf hingewiesen werden, dass dieses Hilfsmittel nicht zur Anwendung roher Kraft verleiten darf, vor allem nicht bei fehlender Lumeneinstellung. Nur zum Festhalten der Einstellung eines erreichten Operationsfeldes soll der Fixierhebel immer eingeschaltet werden.

Dem Anfänger passiert es häufig, dass er beim Vorschieben des Innenrohres den Röhrenspatel gleichzeitig zurückzieht. Man beachte deshalb von Zeit zu Zeit immer die Länge des aus dem Munde herausragenden Rohrendes und schiebe den Röhrenspatel, ehe man den Fixierhebel feststellt, möglichst weit nach.

Das Einstellen der einzelnen Bronchien geschieht nach den gleichen Prinzipien wie bei der unteren Methode, worüber das Nähere auf Seite 274 bis 277 nachzulesen ist. Es ist aber wesentlich schwieriger und verlangt z. T. starke Verdrängungen, bei denen man unter wechselnder Körperstellung des Patienten oft mit voller Kraft einen Seitendruck auf die Bronchialwandung ausübt (vergl. Fig. 84, S. 250a). Dass die Bifurkation dabei seitliche Exkursionen bis um 10 cm unterworfen ist, wurde schon auf S. 250 gesagt.

Will man nach einseitiger Beendigung der Untersuchung in den Hauptbronchus der anderen Seite übergehen, so zieht man zunächst das Innenrohr bis zur Bifurkation zurück, bringt den Tubus in den anderen Mundwinkel des Patienten und schiebt nach gewonnener Lumeneinstellung von neuem vor. Sollte die Handhabung des Innenrohres einmal Schwierigkeiten bereiten, so kann man den Seitenwechsel auch durch entsprechende Verschiebung des fixierten Doppeltubus bewerkstelligen.

Ich habe schon früher bemerkt, dass bei jeder Bronchoskop-Nummer, deren Spatelrohr ohne Schwierigkeit den Kehlkopf passiert, das Innenrohr auch in die Haupt- und Stammbronchien eingeführt werden kann, von wo aus sich die wichtigsten Seitenbronchien in Lumeneinstellung bringen lassen. Wenn in seltenen Fällen ein direktes Eingehen in diese Äste auf dem Wege der oberen Bronchoskopie wünschenswert erscheint, so kann das gewöhnliche Innenrohr durch ein solches mit konisch verjüngtem Ende ersetzt werden, wie ich sie für die beiden weitesten Bronchoskop-Nummern von Fischer habe anfertigen lassen. Der Gesamttubus erhält dann eine Länge von 40 cm. Natürlich ist die Orientierung dabei wesentlich erschwert, aber immerhin viel leichter wie bei den früheren engen 40 cm-Rohren, da Beleuchtungs- und Operationsfeld bis auf die letzten 5 cm volle Weite behalten.

Für die Handhabung von Instrumenten gelten die bei der unteren Methode angegebenen Regeln unter Berücksichtigung der für die Längeneinstellung gemachten Angaben (S. 131 und 137). Das Elektroskop wird bei Zangenoperationen nach Hochziehen der Lampe mit der linken Hand gehalten (s. Fig. 89B, S. 288b), sodass die mit der rechten Hand geführte Zange die der Feder gegenüberliegende freie Rohrseite benutzt.

Eine Beschreibung der speziellen operativen Aufgaben der Bronchoskopie gehört nicht mehr zur Untersuchungsmethodik. Von den technischen Hilfsmitteln, der Auswahl des jeweiligen Zangenansatzes, der Theorie der Stenosenbehandlung und der Bronchointubation war bereits in Kapitel II des ersten Teiles die Rede.

Beim Herausziehen des Bronchoskops wird in der Regel unter ständiger Gesichtskontrolle zuerst das Innenrohr und danach der Röhrenspatel entfernt, ein Verfahren, das sich besonders zur rückläufigen Kontrolle bereits erhobener Befunde empfiehlt.

Die Tracheo-Bronchoskopie hinterlässt bei kurzer Dauer kaum nennenswerte Beschwerden, sodass wir sie in rein diagnostischen Fällen meist ambulant ausführen. Geringfügiger Druckschmerz im Larynx und Heiserkeit verschiedenen Grades pflegen schon am nächsten Tage nachzulassen und bedürfen keiner besonderen Beobachtung. Anders liegt die Sache, wenn die Untersuchung bei schon bestehender Stenose ausgeführt wurde oder wenn sie, namentlich bei Kindern, von erheblicher Dauer war. Hier ist immer mit der Möglichkeit zunehmender Stenosierung oder subglottischer Schwellung zu rechnen, also nicht nur ständige Überwachung, sondern auch Bereitschaft zur Tracheotomie erforderlich. Eiskrawatte, Sauerstoffatmung und eventuell Adrenalinspray können oft noch über die kritische Zeit hinweghelfen. Erweist sich die Tracheotomie schon während der Untersuchung als unvermeidlich, so kann sie, namentlich wenn in Narkose gearbeitet wird, mit Vorteil bei liegendem Trachealrohr ausgeführt werden, da dieses die Atmung freihält und das schnelle Auffinden der Trachea erleichtert. Auch bei plötzlich eintretender Dyspnoe nach Entfernung des Rohres ist die momentane Gefahr durch rasches Wiedereinführen zu beseitigen.

Eine gesonderte Besprechung der vorkommenden

Fehler und Schwierigkeiten

ist kaum erforderlich, da diese zumeist die Einstellung und Passage des Kehlkopfes betreffen und demgemäfs schon bei der Methode der direkten Laryngoskopie eine ausführliche Darstellung gefunden haben (s. S. 190 ff.).

Die Hauptschwierigkeit erwächst auch bei der oberen Bronchoskopie aus einer ungenügenden Kokainisierung des Kehlkopfes, auf welche namentlich laryngologisch nicht geschulte Untersucher die grösste Sorgfalt zu verwenden haben. Bei unaufhörlichem Spannen, Husten und Würgen

stehe man wenn möglich zunächst von der Einführung ab und suche den Kranken nach den früher geschilderten Regeln systematisch auf die Untersuchung vorzubereiten. Muss die Endoskopie erzwungen werden, so schicke man die maximale Morphiumdosis voraus und suche eventuell mit einem dünneren Rohre zum Ziele zu kommen. Keinesfalls aber dürfen die Versuche so weit getrieben werden, dass der Zustand des Patienten auch die Chancen für die untere Methode verschlechtert!

Auch nach gelungener Einführung des Rohres kann oft noch unaufhörlicher Husten und Auswurf, Beobachtung. Orientierung usw. bis zur Unmöglichkeit erschweren. Die Exspirationsluft verursacht bei Hustenstössen einen Schmerz auf der Kornea, sodass gelegentlich Schutzbrillen unentbehrlich sind. Nur zähe Ausdauer wird dann noch zu Erfolgen führen, die nicht selten in jeder Sitzung wachsen. Überhaupt versuche der weniger Geübte, dem es noch an Schnelligkeit und Sicherheit fehlt, bei schwierigen Aufgaben nicht gleich alles in der ersten Sitzung durchzusetzen.

4. Lokalisation endoskopischer Befunde.

Es handelt sich hier um Aufgaben der topischen Diagnostik einerseits, wie sie sich nicht selten bei der Deutung komplizierter endoskopischer Befunde stellen, und andererseits um eine direkte endoskopische Unterstützung äusserer chirurgischer Eingriffe im Bereich der Luftröhre und des Bronchialbaumes bezw. der Lunge. Ich will zwei hierzu dienende Methoden, die ich kurz als „Tracheographie“ und „Bronchometrie“ bezeichnet habe, anfügen.

Tracheographie.

Endoskopische Befunde der Luftröhre — Kompressionen, Deviationen, Fixationen, Tumoren u. a. — verlangen zu ihrer Deutung und zur operativen Behandlung nicht selten eine genaue Projektion auf die Körperoberfläche und eine Lagebestimmung zu den festen Punkten des Brustskeletts. Bei Stenosen, wie sie beispielsweise durch Struma erzeugt werden, kann auch eine genaue Bestimmung ihrer Länge, des gegenseitigen Abstandes mehrfacher Verengerungen und ihres Verhaltens zur Thoraxapertur für den Chirurgen erwünscht sein.

Derartige Bestimmungen bereiteten bisher erhebliche Schwierigkeiten, weil das Röntgenogramm von allen Trachealveränderungen nur die seitlichen Kompressionen und Deviationen wiedergibt und im Bereich des Mediastinalschattens überhaupt ganz zu versagen pflegt. Die einäugige tracheoskopische Abschätzung ist aber, wie schon mehrfach betont, mit den grössten Irrtümern behaftet und eine äussere Abtragung gemessener Entfernungen scheitert an dem vorstehenden Kinn und der verschiedenen Entfernung der Luftröhre von der Körperoberfläche. Ähnlich steht es mit der Abzählung der Trachealringe, aus denen nur dann absolute Längenmafse berechnet werden können, wenn nicht nur ihre wechselnde Gesamtzahl, sondern auch die ganze Länge der Luftröhre und die Lage ihres oberen Endes bekannt ist.

Ich habe deshalb eine einfache Vorrichtung anfertigen lassen, welche in Verbindung mit dem Elektroskop die Lage der endotrachealen Befunde senkrecht auf die Körperoberfläche überträgt. Das Instrument, der Tracheograf (Fig. 92) besteht aus einem leiterartigen Stahlbügel, der durch 2 Spitzen beweglich an den Griff des Elektroskops angeklemmt wird. (In das Griffende müssen hierzu zwei kleine Löcher gebohrt werden.) Ein Hautschreibstift ist auf der Leiter verschieblich und durch einfache Drehung in jeder Lage feststellbar.

Man benutzt den Tracheografen, indem man vor der Einführung den Schreibstift so einstellt, dass seine Spitze mit dem Ende des zur Untersuchung verwendeten Röhrenspatels zusammenfällt und zwar sowohl longitudinal wie auch transversal (eine seitliche Abweichung ist eventuell durch entsprechende Biegung des obersten Leiterendes zu korrigieren). Bei Ausführung der Tracheoskopie wird er dann den Befunden entsprechend an die Haut angedrückt, wobei man ihn nötigenfalls soweit in seiner Hülse verschiebt, bis der Stahlbügel in die Verlängerung des Elektroskopgriffes fällt (Fig. 95). In diesem Falle ist es auch möglich, durch eine entsprechende Teilung des Schreibstiftes oder durch nachträgliche Messung den senkrechten Abstand der Trachealbefunde von der Körperoberfläche in Zentimeter festzustellen.

In Fig. 93A und 94, S. 296b, habe ich zwei solcher Tracheogramme (mit entsprechender nachträglicher Ergänzung) photographisch ab-

Fig. 95.

Tracheographie.

Fig. 97.

Bronchometrie.

Fig. 93.

A.

racheogramm bei doppelter Kompressionsstenose.

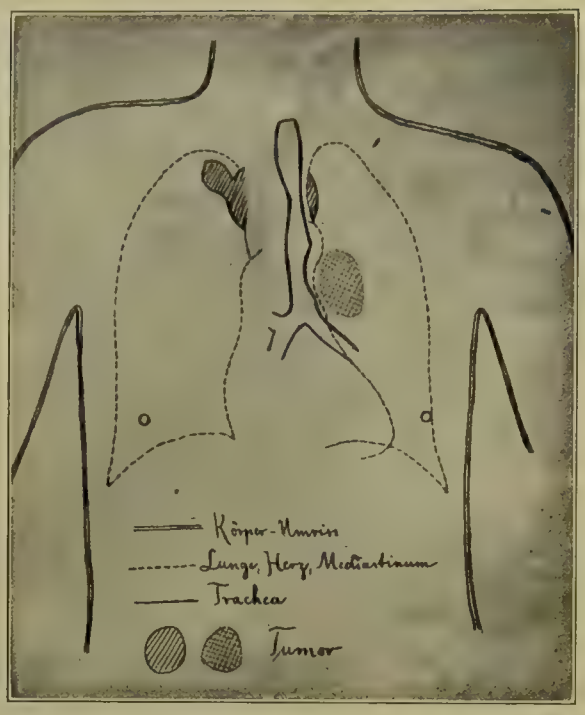

B.

Orthodiagramm desselben Falles.

Fig. 94.

Tracheogramm bei endothoracischer Kompression und Deviation der Luftröhre.

gebildet. Man sieht, dass sich nicht nur die Lage und Länge von Stenosen sondern auch der Verlauf seitlicher Deviationen darstellen lässt. Allerdings muss man hierzu den Tubus so handhaben, dass sein Ende den Verbiegungen ohne seitliche Verschiebung folgt. Bei dem

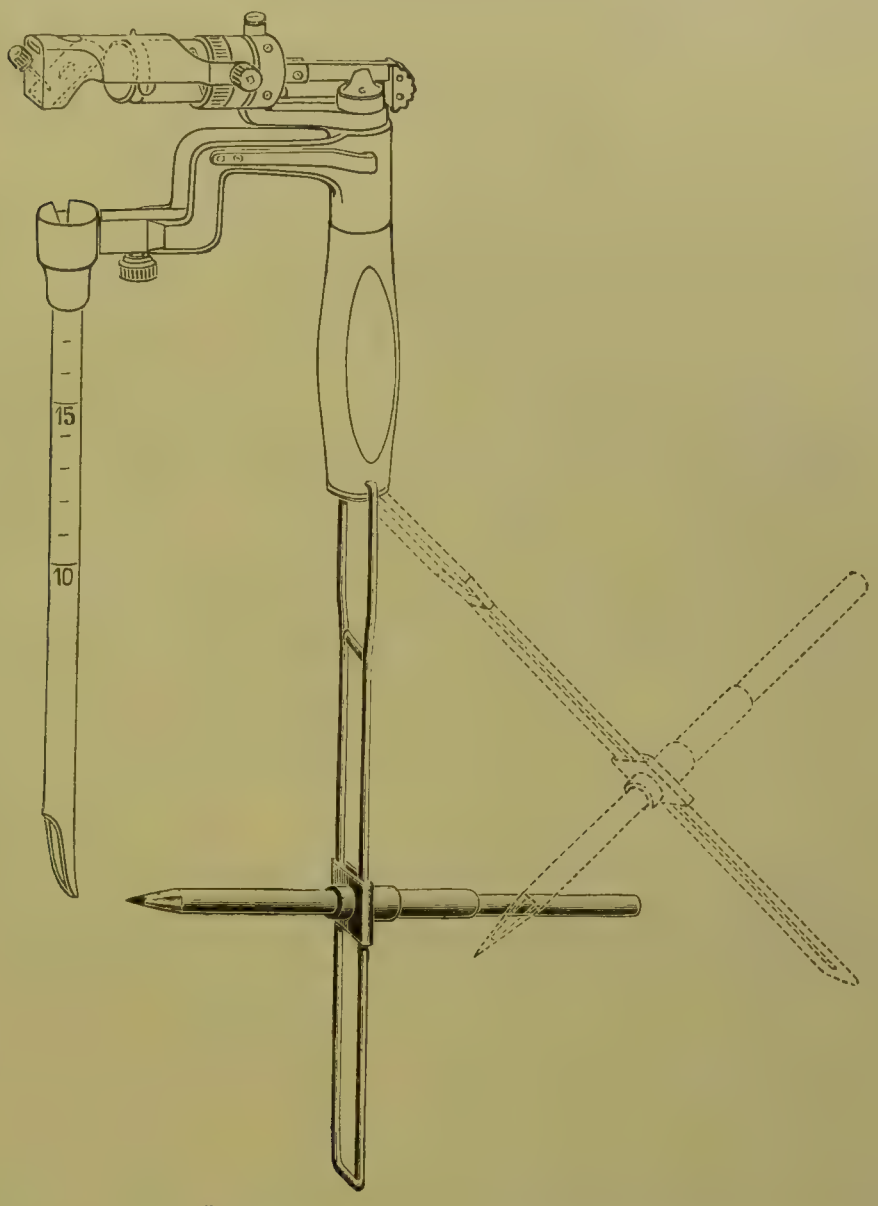

Fig. 92. „Tracheograf“ zur Lokalisation endoskopischer Befunde nach Brünings.

ersten Falle (93A) konnten die den Trachealkompressionen entsprechenden Tumoren auch auf orthodiagraphischem Wege festgestellt werden. Das im Sitzen aufgenommene Orthodiagramm (Fig. 93B) stimmt ziemlich genau mit dem tracheographischen Befunde überein.

Eine Fortsetzung des tracheographischen Prinzips in die Bronchien scheitert natürlich daran, dass diese bei der Einführung des Rohres aus ihrer normalen Lage verdrängt werden. Auch kommt es bei topographischen Bestimmungen im Bronchialbaum darauf an, die von aussen aufzufindende Stelle nach 3 Dimensionen hin festzulegen. Eine derartige Messung, die ich kurz als

Bronchometrie

bezeichnen will, ist schon von verschiedenen Seiten versucht worden. Allein für die röntgenographische Lagebestimmung sind nach einer Zusammenstellung von Hildebrand etwa 70 z. T. recht komplizierte Verfahren angegeben. Im Bronchialbaum ist man dazu häufig genötigt, den zu bestimmenden Punkt durch Einführung eines röntgenologisch darstellbaren Fremdkörpers zu markieren. Schon diese Prozedur bereitet praktisch grosse Schwierigkeiten, denn eine starre Sonde führt wieder zu Verlagerungen, während mit einer flexibelen oder beweglichen eine zuverlässige Fixierung kaum zu erreichen ist.

Dazu kommt aber vor allem, dass auch die genaueste topographische Bestimmung eine Auffindung bei der Pneumotomie nicht gewährleistet, schon deshalb, weil bei der transpleuralen Pneumotomie Verlagerungen eintreten können. Wie unsicher die operative Auffindung von Lungenfremdkörpern ist, geht aus Zusammenstellungen von Tuffier und Karewsky[1]) hervor, nach welchen in 25 pneumotomierten Fällen das Corpus alineum nur dreimal gefunden wurde.

Ein anderer Weg, die palpatorische Verwendung eingeführter starrer Sonden bezw. Rohre, welche der Operateur nach Eröffnung der Pleura durchtasten kann, ist zuerst von Hofmeister in dem von Schefold[2]) mitgeteiltem Falle beschritten. Es wurde hierbei mit dem eingeführten Rohr das Lungengewebe gewaltsam durchstossen, bis der Operateur auf das von der Lungenoberfläche her fühlbare Rohrende eingehen konnte. Killian[3]) hat ausführlich auf die palpatorische Verwendung bronchoskopisch eingeführter Sonden hingewiesen und ihren gelegentlichen Wert für lungen-

[1]) Zit. nach H. v. Schrötter l. c.

[2]) Beitr. z. klin. Chirurgie, Bd. XLIII, Heft 3.

[3]) Chirurgenkongress 1905.

chirurgische Eingriffe betont. Leider gelingt, wie bei dem Hofmeisterschen Falle, das Durchtasten von Sonden bei schwieligen und infiltrativen Lungenveränderungen auf grössere Entfernungen nicht mehr sicher, abgesehen von der Schwierigkeit, das Leitinstrument bei grosser Tiefe und der meist bestehenden Reizbarkeit in der gewünschten Lage zu erhalten.



Fig. 96. Bronchoskopischer Tasterzirkel nach Brünings.

Ich habe deshalb den Versuch gemacht, die Auffindung endoskopisch einstellbarer Bronchialstellen bei der transpleuralen Pneumotomie mit dem Messer oder Paquelin durch Anwendung einer Art Tasterzirkel zu sichern. Das Instrument (vergl. Fig. 96) kann an jedem bronchoskopischen

Rohre befestigt werden und lässt sich durch Längenänderung des vertikalen und horizontalen Armes leicht so einstellen, dass seine stumpfe Spitze immer gradlinig auf das Tubusende zeigt. Bei der Anwendung gibt die Zirkelspitze entweder dem Messer den Weg an oder sie wird selbst mit dem Paquelinschen Brenner armiert. Man ist ausserdem in der Lage, durch doppelseitige Lungenkompression die eingestellte Bronchialpartie der Oberfläche zu nähern und wird während des operativen Vorgehens durch die Zentimeterteilung der ausziehbaren vertikalen Zirkelstange ständig über die Tiefe des Operationszieles bezw. über die Entfernung vom Tubusende orientiert.

Zur Anwendung dieses „Bronchometers“ (Fig. 97, S. 296a) bot sich bisher noch keine Gelegenheit, sodass ich auf eine Diskussion seines praktischen Wertes verzichte. Sicher und auf kürzestem Wege zu erreichen sind durch die Methode wahrscheinlich nur Bronchien von mindestens 5 mm Lumen, von denen aus man gegebenen Falls noch weiter peripher vorgehen müsste. Die abgebildete Bronchometerform gestattet ausserdem nur ein mehr oder weniger ventrales Eingehen, doch liesse sich das Instrument, namentlich bei Anwendung der unteren Tracheo-Bronchoskopie, leicht so modifizieren, dass auch die laterale Pneumotomie zur Anwendung kommen kann. Sofern es sich um operative Entfernung von Fremdkörpern handelt, wird ja nicht selten schon eine Trachealfistel bestehen. Für diesen Fall kann das Bronchometer in einer sehr einfachen, bequem zu handhabenden Form ausgeführt werden, deren Beschreibung ich aufschiebe, bis sich eine Anwendungsgelegenheit geboten hat.

Ich glaube die Empfehlung der bronchometrischen Methode damit rechtfertigen zu können, dass ich selbst auf ihre Anwendungsschwierigkeiten bezw. auf die Grenzen ihrer Leistungsfähigkeit hinwies. Die gesamte Lungenchirurgie enthält z. Zt. noch soviel Problematisches und hat aus der Bronchoskopie bisher so wenig Nutzen gezogen, dass Anregungen in dieser Richtung durchaus am Platze sind.

Kapitel VI.

Direkte Untersuchungen bei Kindern.

1. Wichtigkeit der Kinder-Endoskopie.

Wenn ich der direkten Laryngoskopie und der Tracheobronchoskopie bei kleinen Kindern in den Kapiteln III und V keine besondere Erwähnung getan habe, so geschah das, um den Gang der normalen Untersuchungsmethode möglichst einheitlich und übersichtlich darstellen zu können. Die direkte Untersuchung von Kindern verlangt nämlich wegen ungewöhnlicher Schwierigkeiten nicht nur mancherlei methodische Abweichungen, sondern sie macht in bestimmten Fällen auch besondere instrumentelle Hilfsmittel wünschenswert. Rechnet man dazu die hervorragende Wichtigkeit, welche der Methode, namentlich auch in der Hand von Kinderärzten zukommt, so bedarf die gesonderte Behandlung dieses Kapitels keiner weiteren Rechtfertigung.

Die Schwierigkeiten der Kinderuntersuchung liegen in erster Linie in der Kleinheit der räumlichen Verhältnisse, denen auch die endoskopischen Hilfsmittel angepasst werden müssen. Der Durchmesser der bronchoskopischen Rohre sinkt dabei auf 7—6 mm und nähert sich damit der Grenze, unter welcher eine okulare Orientierung oder gar die Handhabung von Operationsinstrumenten unter Kontrolle des Auges zur Unmöglichkeit wird. Dazu kommt dann noch die Unruhe der kleinen Patienten, ihre Neigung zu Spasmen, die Salivation, die starken respiratorischen Lumenschwankungen in Trachea und Bronchien und vor allem die durch Kokain und Narkose erhöhte Kollapsgefahr.

Und doch sind gerade der endoskopischen Behandlung von Kindern so dankbare Aufgaben gesetzt, dass sie an Wichtigkeit die Endoskopie Erwachsener in vieler Hinsicht übertrifft. Ich brauche nur an die Fremdkörper zu erinnern, von denen ja weit mehr als die Hälfte auf das kindliche Alter entfällt. Nach der schon mehrfach zitierten Statistik von Gottstein verteilen sich die von ihm zusammengestellten 111 bronchoskopisch behandelten Fremdkörperfälle in folgender Weise auf die verschiedenen Lebensalter:

Alter (Jahre) .	0—1	1—2	2—6	6—12	12—18	18—63
Fremdkörper .	6	11	35	17	6	36

Berechne ich die Zahlen prozentualisch, so entfallen auf den Lebensabschnitt bis zum 6. Jahre bereits 47 % aller Fälle, auf die Jahre 0—12 sogar 69 % und auf den ganzen Rest von 12—63 Jahren nur 38 %. Es ist besonders lehrreich, diese Verteilung graphisch darzustellen, wie ich das in Fig. 98 und 99 getan habe.

Die obere Kurve gibt eine allgemeine Übersicht über die Fremdkörper-Häufigkeit in dem ganzen Zeitraum von 0—60 Jahren. Sie zeigt den enormen Anstieg bald nach der Geburt und das starke Absinken gegen das 15. Jahr hin, von wo ab die Ordinatenhöhe ganz allmählich immer mehr abnimmt. In der unteren Kurve habe ich den interessanten Abschnitt bis zum 10. Jahre genauer wiedergegeben. Man sieht daraus, dass der Höhepunkt um das 2. Jahr herum erreicht wird, von wo ein ziemlich gradliniger Abfall gegen das 10. Lebensjahr hin erfolgt. — Die Ordinaten sind auf Grund der statistischen Mittelwerte über den als äquidistante Abszissen abgetragenen Jahren errichtet; misst man die von den Kurven umschriebenen Flächenstücke aus, so erhält man die relative Menge der auf den betreffenden Zeitabschnitt entfallenden Fremdkörper. Auch dabei zeigt sich, dass schon vor dem 8. Lebensjahre die Hälfte aller Fremdkörper aspiriert wird.

Diese Übersicht dürfte schon genügen, um die Wichtigkeit der direkten Untersuchungen bei Kindern darzulegen, sodass ich die Diagnose und Behandlung des erschwerten Décanulement, die endoskopische Diphtherie-Behandlung u. A. kaum mehr namhaft zu

machen brauche. Daran möchte ich aber noch erinnern, dass die Autoskopie vielfach überhaupt der einzig mögliche Weg zur Diagnose und Behandlung kindlicher Kehlkopferkrankungen ist.

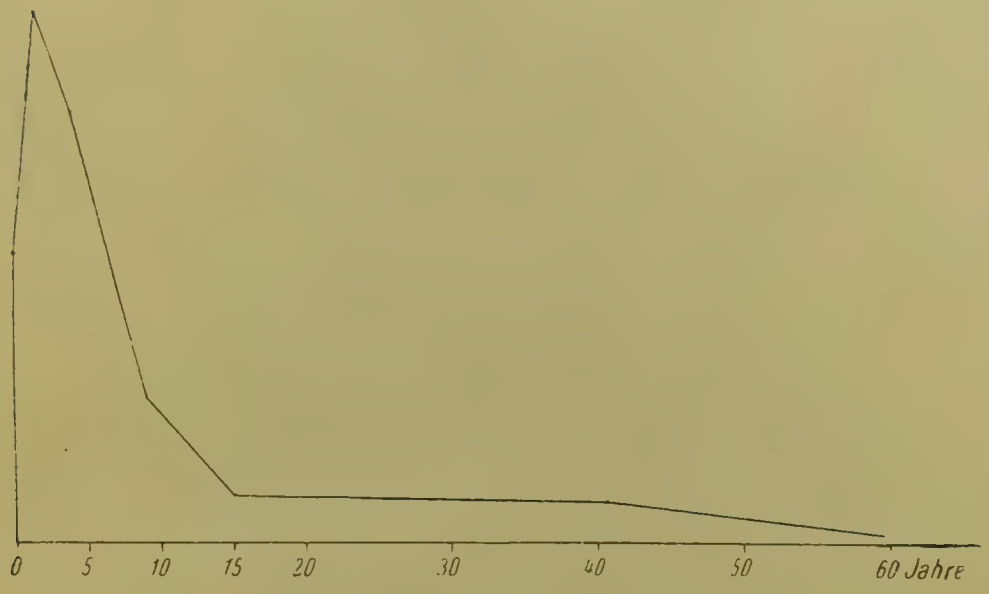

Fig. 98.

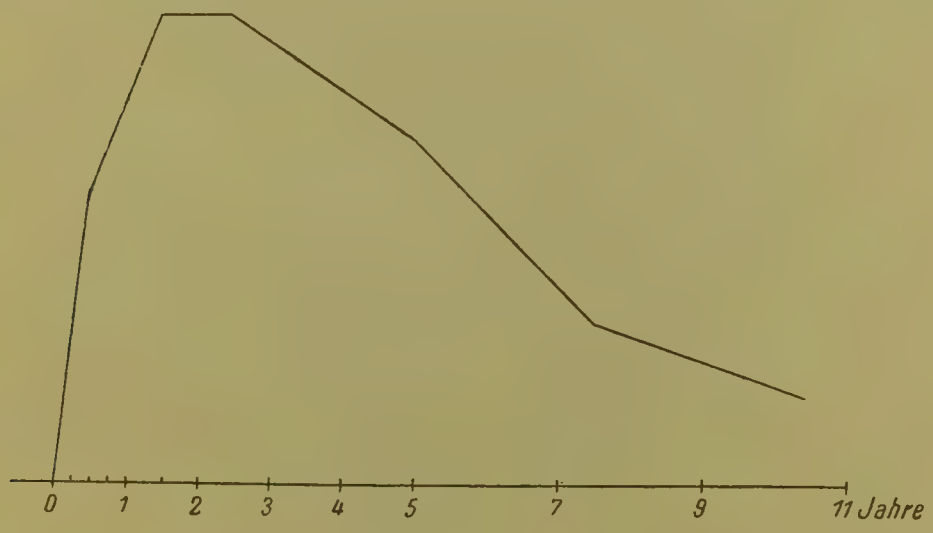

Fig. 99.

2. Instrumentarium.

Die in meinem normalen Instrumentarium vorhandenen Hilfsmittel reichen in der Regel auch für die bei kleinen Kindern vorkommenden Aufgaben aus, aber es ist selbstverständlich, dass

ein Instrument, welches den Kraftproben bei der Untersuchung erwachsener Männer gewachsen sein soll, nicht gleichzeitig den zarten Verhältnissen von Säuglingen in vollendeter Weise angepasst sein kann. Ich werde deshalb in den folgenden Zeilen noch einige Spezialinstrumente beschreiben und dabei den Grad der Wichtigkeit sowie die speziellen Vorteile jedesmal zum Ausdruck bringen. Für den allgemeinen Gebrauch soll damit die Möglichkeit einer den persönlichen Bedürfnissen entsprechenden Ergänzung gegeben sein, während der Kinderarzt sich ganz auf sie beschränken kann.

Elektroskop.

Bei der mechanischen Einrichtung meines „Broncho-Elektroskops“ musste in erster Linie auf die Kraftanwendung Bedacht genommen werden, welche die autoskopische Verdrängung bei erwachsenen Personen erfordert. Die dadurch bedingte kräftige, nach unten gerichtete Griffform ist für die Untersuchung von Kindern nicht erforderlich und in manchen Fällen unbequem. Das letztere trifft namentlich für die an Kindern so häufige untere Tracheoskopie zu, bei welcher der Handgriff im Vergleich zu den kleinen Trachealtrichtern unverhältnismäfsig lang und schwer ist. Auch der Mechanismus zum Seitwärtsklappen der Lampe kann hier nicht so ausgenutzt werden wie bei Erwachsenen, weil die zarten kindlichen Luftwege den zur Drehung erforderlichen Seitendruck nicht zulassen.

Ich rate deshalb, wenn auf eine besonders vollständige Ausrüstung Wert gelegt wird, für Kinder nur das „Universal-Elektroskop“ (Fig. 100) zu verwenden. Das Instrument stammt aus meinem Besteck für die gesamte Endoskopie des Chirurgen (Luftwege, Speisewege, Rektum, Urethra usw.) und eignet sich in besonderem Mafse für die Untersuchung von Kindern. Brenner und Projektionseinrichtung sind die gleichen wie bei dem Broncho-Elektroskop, der sehr leichte Handgriff gestattet dagegen eine bequemere Handhabung in allen den Fällen, wo erhebliche Kraftanwendung nicht verlangt wird und das Rohr bis zur Körperoberfläche (Trachealfistel) eingeführt werden soll. Sehr handlich für die Kinder-Endoskopie ist auch der Mechanismus des Spiegelträgers: Er klappt



Fig. 100. Universal-Elektroskop nach Brünings.

durch einen Daumendruck auf das hintere Ende in die Höhe und springt beim Loslassen selbsttätig in die alte Lage zurück (Fig. 101).

Fig. 101. Universal-Elektroskop nach Brünings.
(Hochklappen des Spiegelträgers beim Einführen des Innenrohres.)

Ich habe das Instrument namentlich bei unteren Tracheo-Bronchoskopien stets mit Vorteil angewendet.

Rohre.

Zur direkten Laryngoskopie der Kinder ist ein besonderer Spatel erforderlich, dem ich jetzt die folgende (Fig. 102)



Fig. 102. Kinder-Autoskopiespatel nach Brünings.

sehr zweckmäfsige Form gegeben habe. Das rinnenförmige Instrument besitzt ein verbreitertes fischschwanz-förmiges Ende und wird aus einem Stück Stahlblech gefertigt, welches in der proximalen Hälfte zu einer Art von Kasten aufgebogen ist. Dieser Kasten ist auf der rechten Seite offen, sodass Tupfer und Instrumente seitlich ein und ausgeführt und in schräger Richtung gehandhabt werden können.

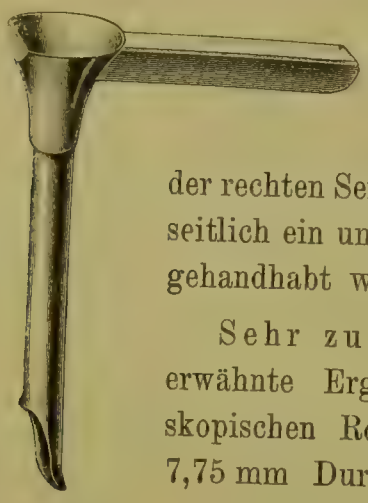

Fig. 103. Trachealtrichter nach Brünings.

Sehr zu empfehlen ist die schon mehrfach erwähnte Ergänzung der 4 normalen bronchoskopischen Rohre durch den Tubus Nr. $1^1/_2$ von 7,75 mm Durchmesser, welcher den für kindliche Verhältnisse grossen Abstand zwischen Nr. 1 (7 mm) und Nr. 2 ($8^1/_2$ mm) ausfüllt (vergl. die Tabelle auf Seite 262).

Genaue Untersuchung der Trachealfistel-Umgebung (erschwertes Decanulement!) macht ferner die Anwendung besonderer kurzer „Trachealtrichter“ notwendig, denen ich die in Fig. 103 abgebildete Form gegeben habe. Das abgeschrägte Ende ersetzt die früher übliche Anwendung eines Mandrins und gestattet eine Untersuchung des ganzen Wundkanales. Die Tracheltrichter werden in den 3 Weiten von 5, $6^1/_2$ und 8 mm angefertigt; die grösste Nummer eignet sich auch zur direkten Laryngoskopie von Säuglingen.

Operationsinstrumente.

Die ausserordentliche Enge der Kinder-Rohre macht das Operieren unter „voller Gesichtskontrolle“ vielfach illusorisch. Ich habe deshalb noch eine Kinderzange von 17 cm Länge anfertigen lassen, die bei ihrer kurzen Form und durch Fortfall des Verlängerungsmechanismus ganz besonders grazil gehalten werden konnte. Ihre sehr kleinen Ansätze sind auswechselbar. Das Instrument ist für die schwierigen Fremdkörper-Extraktionen bei Kindern sehr wertvoll; auch habe ich es schon mit grossem Vorteil bei der Entfernung diphtherischer Bronchialmembranen verwendet.

Ratsam ist endlich die Anschaffung eines besonders dünnen kurzen Pumpenrohres und einiger graziler Watteträger, wie sie in dem speziellen Kinderbesteck enthalten sind.

3. Direkte Laryngoskopie.

Anästhesie: Ist bei grösseren Kindern eine Pinselung unter Leitung des Kehlkopfspiegels möglich, so kann die für den Erwachsenen beschriebene Technik Anwendung finden, 10 %ige Lösung soll jedoch nicht überschritten werden. Ein kurz abgebogener Stieltupfer oder eine Nasensonde lässt sich hier bequemer handhaben als die Pinselspritze.

Bei kleinen Kindern wird man meist auf palpatorische Kokainisierung angewiesen sein, da der Spray hier ganz zu verwerfen ist. Gelingt es, durch Zungendruck mit einem schmalen Spatel die Epiglottis sichtbar zu machen — was aber meist nicht der Fall ist — so kann man mit gebogenem Watteträger über ihren Rand hinweg, also unter halber Gesichtskontrolle, eingehen. In der Regel ist man genötigt, rein tastend unter Leitung des eingeführten Fingers den kleinen Kehlkopf zu pinseln. Bei Säuglingen fällt jede Art von Anästhesie fort.

Man beachte schon bei der Anästhesierung die grosse Neigung kleiner Kinder zu subglottischen Schwellungen und gehe recht vorsichtig mit dem Pinsel um. Besteht bereits laryngeale Dyspnoe, so ist jede Pinselung zu vermeiden. Auch bei unbekannten Larynxaffektionen führe man die Untersuchung lieber ohne Anästhesie aus

— was in jedem Falle möglich ist — oder wende eine kurze Narkose an.

Die allgemeine Narkose ist im Übrigen auf länger dauernde oder besonders schwierige Untersuchungen und auf solche Operationen zu beschränken, bei denen die ruhige Haltung gesichert sein muss. Es geht daraus hervor, dass man gerade bei grösseren Kindern am häufigsten zur allgemeinen Betäubung genötigt ist, sofern ein spontanes Ruhighalten noch nicht erwartet werden kann, die zwangsweise Fixierung aber schon Schwierigkeiten bereitet. Allerdings ist bei dieser Altersstufe häufig schon die indirekte Laryngoskopie in genügender Weise durchführbar.

Stellung: Sitzende bezw. aufrechte Position erleichtert gerade bei Kindern die Untersuchung ungemein. Die Haltung ist, wenn man von vollständiger Wickelung absieht, ungefähr die bei der Adenotomie übliche, nur muss der Kopf passiv beweglich bleiben, sodass man für ihn einer zweiten Assistenz kaum entraten kann.

Liegende Position ist natürlich bei längerer Narkose — eine kurze Betäubung kann ohne Gefahr auch im Sitzen durchgeführt werden — unentbehrlich. Sie erleichtert auch wesentlich die Fixierung für genaue Untersuchungen oder Operationen in Lokalanästhesie und vermindert etwas die durch starke Salivation entstehenden Störungen. Geeignet für die Untersuchung im Liegen ist ein möglichst hoher Tisch, dessen Platte man zur Erleichterung der Fixierung mit einer weichen Unterlage versieht.

Untersuchung: Für die Ausführung der direkten Laryngoskopie im Sitzen sowohl wie im Liegen gilt im Allgemeinen die früher beschriebene Methodik, nur ist dabei zu berücksichtigen, dass die Untersuchung, abgesehen von der Narkose, immer erzwungen werden muss. Es fällt also nicht nur jede Unterstützung von Seiten des Patienten durch Einhaltung der günstigsten Stellung, leichte Atmung, Zungenhaltung. Phonation fort, sondern man muss gegen einen mit allen Hilfsmitteln arbeitenden Widerstand ankämpfen. Die Kleinen ziehen den Kopf ein, beissen auf den Spatel, weichen mit dem Zungengrund nach allen Richtungen aus, sodass von einem typischen Einhalten der 3 Tempi nicht immer die Rede sein kann.

Dazu kommt die verzweifelte Fähigkeit, den Pharynx, die Pars supraglottica laryngis und die Glottis selbst sphinkterartig schliessen und auch in den kurzen Momenten der Öffnung durch eine unversiegliche Menge schaumigen Speichels verdecken zu können. Bedenkt man schliesslich die Zartheit und die winzigen Dimensionen der kindlichen Organe, die unbedingt gebotene, auch auf plötzliche Bewegungen eingestellte Vorsicht, so ist die Schwierigkeit der Kinderuntersuchung genügend charakterisiert.

Glücklicherweise gibt es nun auch erleichternde Momente in dieser schwierigen Arbeit. Vor allem ist die Autoskopierbarkeit bei Kindern im Allgemeinen eine sehr grosse, nicht nur wegen der Plastizität der Weichteile und der Beweglichkeit der Halswirbelsäule, sondern auch wegen des von Wild[1]) hervorgehobenen mehr gradlinigen Überganges des Pars laryngea pharyngis in die Axe der Luftröhre. Man kann deshalb relativ weite Spatelrohre anwenden oder besser noch meinen rinnenförmigen Kinderspatel mit seitlich geöffnetem Kasten (s. Fig. 102). Namentlich bei dem letzteren Instrument ist die Orientierung dadurch erleichtert, dass man unter voller Elektroskop-Beleuchtung seitlich vorbeisehen und so das Tempo I und II mit grösstem Gesichtsfeld ausführen kann. Der Spatel soll dabei aber nicht zu schräg gehalten und die durch die grosse Beweglichkeit der Zunge erschwerte Medianstellung des unteren Endes immer mit Hilfe des früher angegebenen Handgriffes gesichert werden.

Ein weiterer Kunstgriff besteht darin, dass man bei der Einführung durch ruhiges Zuwarten immer die kurzen Inspirations-Momente ausnutzt und von einem Assistenten nach Möglichkeit fortwährend den schaumigen Speichel abpumpen lässt. Der früher von mir benutzte „Aspirationsspatel“ hat sich hierzu insofern nicht bewährt als er, wie alle derartigen Instrumente, den Speichel nur in der unmittelbaren Nähe der Aspirationslöcher zu entfernen vermag. Besser ist es, einfach den Pumpenschlauch ohne Ansatzrohr in den Hals einzuführen. Die Anwendung einer Mundsperre bietet oft Vorteile. Auch achte man stets darauf, dass der bei Kindern

[1]) l. c. Seite 211.

so überaus bewegliche Kopf nicht zu weit nach hinten überstreckt wird.

Das Einhalten der einmal gewonnenen Kehlkopfeinstellung fällt meist leicht, doch bleibt der Einblick auch hier oft noch auf die kurzen Inspirationsphasen beschränkt Ob die Gegendruck-Autoskopie bei Kindern von Vorteil ist, bedarf noch der näheren Prüfung. Zur Verringerung des autoskopischen Druckes wird man sie kaum heranziehen, da dieser ohnehin ein sehr mäfsiger ist.

4. Direkte Tracheo-Bronchoskopie.

Untere Methode: Erheblichere Abweichungen von der gleichen Untersuchung erwachsener Personen bestehen hier nicht. Besonders wichtig ist bei Kanülen tragenden Kindern die genaue Untersuchung und eventuelle operative Behandlung des der Fistel angrenzenden Trachealgebietes, namentlich auch des subglottischen Raumes mit Hilfe der oben beschriebenen kurzen Trachealtrichter. Ein Innenbild dieser Gegend ist nur durch direkte Laryngoskopie bezw. obere Tracheoskopie zu erhalten.

Bei der Untersuchung der Luftröhre fallen deren starke respiratorische Lumenschwankungen auf. Stossweise Exspirationen bewirken nicht selten einen vollständigen Verschluss mit hustenartigem Sprengungsgeräusch. Direkt erschwerend können diese Lumenbewegungen im Bereich des Bronchialbaumes sein, wo man bei bestehenden Schleimhautschwellungen vielfach überhaupt nur während der Inspirationen ein für die Orientierung ausreichendes Lumen zu Gesicht bekommt, wie ich dies bei Diphtherie mehrfach gesehen habe. Man muss deshalb langsam vorrücken und bei bestehendem Fremdkörperverdacht sich nicht eher mit dem Untersuchungsergebnis zufrieden geben, als bis beiderseits die Einstellung aller Äste gelungen ist, die nach der Art des Fremdkörpers für die Aspiration überhaupt in Frage kommen.

Obere Methode: Die obere Tracheo-Bronchoskopie kleiner Kinder gehört zu den schwierigsten Aufgaben der Endoskopie. Es ist dem Ungeübten deshalb dringend zu raten, den kleinen Patienten nicht erst durch fruchtlose Einführungsversuche zu erschöpfen, sondern bei unüberwindlichen Hindernissen sofort die Tracheotomie auszuführen.

Soll die Untersuchung in Lokalanästhesie vorgenommen werden, so befolgt man zunächst die für die direkte Laryngoskopie angegebene Kokainisierungstechnik und setzt die Pinselung der Luftröhre auf endoskopischem Wege nach der Passage des Larynx fort.

Die Indikationen für allgemeine Narkose sind schon im Kapitel II besprochen. Hier füge ich bezüglich der speziellen Technik noch hinzu, dass man die autoskopische Kokainisierung des Kehlkopfes erst vornimmt, nachdem tiefe Narkose eingetreten ist, weil die anfängliche Reflexsteigerung im Verein mit der gesteigerten Salivation die Einstellung des Kehlkopfes sehr erschwert. Vorteilhaft ist es, die Zunge hierbei mit der Zange mäfsig vorzuziehen, um ihre Bewegungen zu beschränken. Auch wird die Arbeit durch Anwendung einer Mundsperre meist erleichtert.

Einer ausführlicheren Besprechung bedarf die Einführung des Rohres, da sich hierbei Abweichungen von der für den Erwachsenen geltenden normalen Technik als unvermeidlich herausstellen können. Setze ich diese als Normalverfahren an 1. Stelle, so kommt 2. noch die autoskopische Einführung mit einem Hilfsspatel und 3. die blinde Einführung mit Mandrin in Frage. Ich werde die verschiedenen Verfahren in dieser Reihenfolge besprechen und nachher erst auf die besonderen Vor- und Nachteile eingehen.

1. Die direkte autoskopische Einführung des Spatelrohres ist wegen des stark verkleinerten Gesichtsfeldes bei Kindern natürlich noch schwieriger als die Autoskopie mit dem breiten Kastenspatel. Man suche sie deshalb, wenn bei der liegenden Position unüberwindliche Hindernisse auftreten, immer im Sitzen zu erreichen, was meines Erachtens bei einigermafsen schneller Ausführung auch in der Narkose erlaubt ist. Nächstdem dürfte die Einführung in linker Seitenlage am ersten zum Ziele führen.

2. Zur autoskopischen Einführung mit Hilfsspatel kann man so vorgehen, dass man den Kehlkopf zunächst mit dem Autoskopie-Spatel einstellt, diesen dann etwas schräg richtet und nun das Spatelrohr unter Leitung des Auges von der Seite her durch die Glottis schiebt. Danach wird das Elektroskop entfernt und an das eingeführte Rohr angesetzt. (Das Licht des Elektroskops muss

vor der Einführung für das in Aussicht genommene Spatelrohr eingestellt werden und darf danach nicht mehr geändert werden!)

3. Einige Autoren ziehen es vor, das Rohr bei Kindern blind unter Leitung des Fingers einzuführen. Man verwendet hierzu am besten einen gut anschliessenden elastischen Katheder als Mandrin, lässt ihn 3—4 cm über das Rohrende hinausragen und krümmt ihn durch Druck mit dem Finger so, dass er den Weg über die Epiglottis findet. Beim Zurückziehen des Mandrins ist darauf zu achten, dass sich das Rohr weit genug in der Trachea befindet, weil es sonst sehr leicht ausgewürgt wird.

Man sieht aus dieser Zusammenstellung, dass eine grosse Reihe von Einführungsmanövern möglich ist, zumal wenn man bedenkt, dass sie alle in verschiedenen Körperstellungen ausgeführt werden können. Eine praktische Bewertung bezüglich ihrer verschieden leichten Ausführbarkeit ist dadurch erschwert, dass die persönliche Gewohnheit — Übung in der Intubation oder andrerseits endoskopische Routine — hier eine ausschlaggebende Rolle spielt.

Die blinde Intubation mag wohl technisch leicht sein — ich besitze keine persönlichen Erfahrungen darin — doch entspricht sie nicht der endoskopischen Grundregel des durch den Gesichtssinn geleiteten Vorgehens. Ich rate deshalb, nur im Notfall, etwa bei plötzlicher Atemnot, und bei entsprechender Übung dazu zu greifen, daneben aber die Kinder-Autoskopie zu üben, deren Beherrschung ja schon aus anderen Gründen unerlässlich ist.

Von den autoskopischen Verfahren möge der Anfänger zuerst die direkte Einführung des Spatelrohres im Sitzen versuchen, die, wie gesagt, bei schneller Handhabung auch wohl in der Narkose zulässig erscheint. Nach einiger Übung in dieser Methode dürfte auch die ihr sehr nahe stehende Einführung in linker Seitenlage gelingen.

Häufig ist durch Unruhe, Speichel etc. das Auffinden der winzigen kindlichen Epiglottis besonders erschwert. Man möge dieserhalb unter keinen Umständen das Tempo I übergehen, sondern suche den Zungengrund in der Weise ab, dass man bei schräg gehaltenem Spatelrohr seitlich vorbeisieht, das Instrument zunächst also nur zur Beleuchtung und als Zungenspatel verwendet. Gelingt

auch so die Orientierung nicht, so mag man seine Zuflucht zu dem unter 2 genannten Verfahren mit autoskopischer Verwendung des flachen Kastenspatels nehmen.

Gute Anästhesie bzw. tiefe Narkose und zuverlässige Fixierung ist namentlich bei der letzten Methode unbedingt erforderlich, weil hier beide Hände beschäftigt sind. Man mache es sich aber auch sonst zur Regel, die schwierige Bronchoskopie kleiner Kinder niemals ohne gründliche Vorbereitung und ausreichende Assistenz für Fixation, Narkose und eventuelle Tracheotomie zu beginnen!

Die Durchführung der Bronchoskopie hat genau nach den für erwachsene Personen aufgestellten Regeln zu erfolgen. Dass der im Verhältnis zur Luftröhre sehr enge kindliche Kehlkopf wegen seiner grossen Plastizität die Anwendung relativ weiter Rohre gestattet, wurde schon früher bemerkt (Auswahl des Rohres auf Seite 262). Die Beweglichkeit des Tubus pflegt ohnehin eine recht gute zu sein, doch bleibt die Orientierung bei dem winzigen Gesichtsfeld und der respiratorischen Unruhe immerhin schwierig. Grosse Lichtintensität, Reinhalten des Rohrinnern, Anwendung kindlicher Zangen und Pumpenrohre sichern den Erfolg operativer Eingriffe.

Zum Schluss erinnere ich nochmals ausdrücklich an das, was über die Gefahren zu lange ausgedehnter Bronchoskopie bei Kindern, über die absolute Notwendigkeit genauer Überwachung des Allgemeinzustandes und die Möglichkeit nachträglicher subglottischer Schwellung gesagt wurde. Damit ist auch der eminente Wert der Sauerstoffatmung zur Genüge begründet.

Kapitel VII.

Die Oesophagoskopie.

Historischer Überblick.

Wenn ich im Gegensatz zu den früheren Kapiteln hier eine kurze historische Einleitung vorausschicke, so geschieht es in erster Linie, weil die Geschichte der ösophagoskopischen Methodik für die Fachgenossen von speziellem Interesse ist. Sie lehrt uns nämlich, dass die ersten erfolgreichen Versuche der Speiseröhrenspiegelung von Laryngologen ausgegangen sind, dass sich also die noch keineswegs allseitig anerkannte Zugehörigkeit zu unserem Spezialfache nicht nur durch die nachbarlichen Beziehungen zwischen Luft- und Speisewegen und die Gleichartigkeit der später entstandenen tracheobronchoskopischen Methodik begründen lässt, sondern ebensowohl durch die Entwicklungsgeschichte.[1])

Wenige Jahre schon nach Erfindung des Kehlkopfspiegels setzten von laryngologischer Seite Versuche ein, die so überaus erfolgreiche Spiegel-Methode auch auf das Nachbarorgan, die Speiseröhre, zu übertragen. Die technische Aufgabe bei diesen Versuchen bestand zunächst darin, den geschlossenen Halsteil des Oesophagus durch Anwendung geeigneter Specula dem Einblick zu öffnen. Semeleder und Störk führten schon Anfang der 60er Jahre derartige Versuche mit einem zangenartigen Speculum aus, gelangten aber zu keinem

---

[1]) Eine ausführliche geschichtliche Darstellung, der auch die Mehrzahl der folgenden Daten entnommen ist, findet sich bei Starck, Oesophagoskopie, Würzburg, 1905. Vgl. ferner: Gottstein, Technik und Klinik der Oesophagoskopie, Mitteil. a. d. Grenzgeb. d. Mediz. u. Chir., Bd. 6 u. 8, 1901, und Killian, Zur Gesch. d. Oesophago- u. Gastroskopie, Deutsch. Ztschr. f. Chir., Bd. 58, 1901.

praktischen Resultat. Ähnlich erging es Bevan 1868 mit einem skelettierten Speculum bis es zwei Jahre später Waldenburg zum erstenmale glückte, einen kurzen, 14 cm langen röhrenförmigen Spiegel in den Anfang der Speiseröhre einzuführen und damit die oculare Diagnose eines Divertikels zu stellen.

Unmittelbar hiernach nahm Störk seine ösophagoskopischen Versuche wieder auf, indem er zunächst dem Waldenburgschen Instrument eine „Hummerschwanz"-Gliederung gab, um eine leichtere Einführung zu erzielen. Bei dem Bedürfnis, mit längerem Speculum in grössere Tiefen zu sehen, war indessen dieses Prinzip technisch nicht mehr durchführbar und so gelangte Störk notgedrungen zur Einführung eines langen starren Tubus und damit zur ersten direkten Oesophagoskopie. Während nämlich alle früheren Specula im Pharynx endeten, sodass Beleuchtung und Inspektion indirekt mit dem Kehlkopfspiegel zu erfolgen hatte, liess Störk den langen Tubus unter Streckung der Halswirbelsäule auch während der Beobachtung aus dem Mundwinkel herausragen, und ersetzte so das laryngoskopische Verfahren durch eine direkte Beleuchtung und Inspektion.

Die indirekte Spiegelmethode war damit keineswegs endgültig beseitigt. Noch im Beginn der 80iger Jahre haben Mackenzie und danach Löwe mit skelettierten, im Pharynx endigenden Oesophagoskopen eine Besichtigung des obersten Speiseröhrenabschnittes vermittels des Kehlkopfspiegel angestrebt, ohne indessen zu praktischen Ergebnissen von allgemeiner Bedeutung zu gelangen. Auch das Leiter-Nietzesche Oesophagoskop, welches nach Art der Kystoskope mit Innenlampe und Prismensystem ausgestattet war, verfolgte das indirekte Prinzip und schliesslich kann man hierher noch die neueren Versuche rechnen, den oberhalb des Speiseröhrenmundes gelegenen Abschnitt in einer für die Spiegeluntersuchung ausreichenden Weise zum Klaffen zu bringen. Praktische Bedeutung hat unter diesen indirekten Verfahren nur die von Eickensche Hypopharyngoskopie, von welcher später noch die Rede sein soll.

Stellen die bisher genannten Arbeiten eine fortlaufende Entwicklungslinie dar, deren Ausgangspunkt in der laryngoskopischen

Methode liegt, so müssen wir jetzt zu den abseits stehenden Versuchen eines Forschers zurückkehren, den die Technik der von ihm erfundenen Magenschlauch-Untersuchung zur Oesophagoskopie führte. Kussmaul hat schon im Jahre 1868 der naturforschenden Gesellschaft in Freiburg über erfolgreiche Untersuchungen der normalen und erkrankten Speiseröhre berichtet, bei welchen er die direkte Besichtigung unter Anwendung des Désormeauxschen Beleuchtungsapparates durch starre Röhren von der noch jetzt gebräuchlichen Dicke und Länge ausführte. Diese Versuche wurden von seinem Schüler Müller fortgesetzt und führten zu dem praktisch wichtigen Ergebnis, dass ein 13 mm dickes starres Rohr bei „allen normal gebauten Personen“ in die Speiseröhre eingeführt werden kann.

Die grundlegenden ösophagoskopischen Versuche Kussmauls sind erst von Killian[1]) der Vergessenheit entrissen worden. Leider hat Kussmaul selbst seine Methode publizistisch nicht gefördert, sodass sie, wenigstens in Deutschland, ohne Nachahmung und Vervollkommnung geblieben ist, und es deshalb nicht angeht, Kussmaul die Begründung der Oesophagoskopie als klinischer Methode zuzuschreiben.

Dieses Verdienst kommt, da es auch Störk versäumt hat, seinen überaus zahlreichen und wertvollen ösophagoskopischen Beobachtungen und Fremdkörperextraktionen literarische Geltung zu verschaffen, fast ausschliesslich v. Miculicz zu. Ihn hat, wie es scheint, der ältere Leiter, jener begabte Wiener Instrumenten-Erfinder, dessen Name mit der Geschichte der Endoskopie unzertrennlich verknüpft ist, zur Wiederaufnahme der ösophagoskopischen Versuche angeregt, ohne ihm die Leiter bekannten Versuche Kussmauls mitzuteilen. Die von v. Miculicz begründete moderne ösophagoskopische Technik greift deshalb nicht auf Kussmaul zurück, sondern auf Störk, dessen erfolgreiche Einführung grader Rohre ihm bei Beginn seiner Arbeiten aus eigener Anschauung bekannt war. v. Miculicz verband diese graden Rohre mit dem Leiterschen Beleuchtungsapparat, einer „Innenlampe“ aus Platindraht mit

[1]) Zur Geschichte der Oesophago- und Gastroskopie. Deutsche Ztschr. f. Chir., Bd. 58, 1901.

Wasserkühlung, und gelangte so zu dem ersten allgemein anwendbaren Oesophagoskop, mit dem er bereits im Jahre 1881 die wichtigsten anatomischen, physiologischen und pathologischen Untersuchungen der Speiseröhre ausführen konnte. Diese Arbeiten hat er dann in rascher Folge fortgeführt und so vervollständigt, dass sie in den wesentlichen Punkten bis in unsere Tage grundlegend geblieben sind.

In der neueren Geschichte der Oesophagoskopie seit von Miculicz ist nach einer mehr als 10jährigen Pause — es scheint, dass in erster Linie die komplizierte und unsichere Platindraht-Beleuchtung der allgemeinen praktischen Verbreitung im Wege stand — erst gegen Ende des vergangenen Jahrhunderts wieder ein Fortschritt der Methode zu verzeichnen und zwar in 2 Richtungen: Popularisierung und allgemeine Anerkennung einerseits und andrerseits methodologische Vervollkommnung. In der ersten Richtung haben sich wesentliche Verdienste hauptsächlich v. Hacker, ferner Rosenheim, Gottstein und Starck erworben, während es Kirstein, namentlich aber Killian vorbehalten war, durch Publikationen und Demonstrationen das Interesse der Laryngologen für die Methode zu gewinnen bezw. wiederzugewinnen.

Die methodologischen Verbesserungsversuche erstrecken sich hauptsächlich auf das Beobachtungsrohr und seine Einführung und andrerseits auf die Beleuchtung. Die wesentlichste Vervollkommnung der Rohrtechnik nach v. Miculicz sehe ich in der mandrinlosen Einführung kurzer „Röhrenspatel“ mit schrägem Ende durch Killian und in deren Ersatz durch meine verlängerbaren Doppelrohre. Hierdurch erst ist die gesamte Speiseröhre, also auch ihr reflektorisch kontrahierter Anfangsteil, den man nach v. Hacker nicht mehr laryngoskopieren und noch nicht ösophagoskopieren kann, der direkten Inspektion zugänglich gemacht und die Oesophagoskopie braucht nicht mehr als blinde Palpation zu beginnen, sondern ist vom ersten Augenblick an eine rein oculare Methode geworden.

Um die Lösung des Beleuchtungsproblems haben sich hauptsächlich Leiter (Panelektroskop), Casper (Beleuchtungshandgriff)

und Brünings (Bronchoelektroskop, Universalelektroskop), ferner Kirstein und Guisez (Stirnlampen) bemüht. In theoretischer Behandlung der syringoskopischen Beleuchtungsfrage [1]) glaube ich bewiesen zu haben, dass Aussenlampen in der von mir angewendeten Konstruktion jeder Art von Innenlampen überlegen sind, sodass ich in der Rohrbeleuchtung durch eingeführte Glühlämpchen (Einhorn, Schreiber, Jackson, Glücksmann u. a.) oder leuchtende Glasstäbe (L. v. Schrötter) keinen Fortschritt erblicken kann. Dagegen scheint es mir für die weitere Ausbreitung der Oesophagoskopie notwendig, dass die von der persönlichen Geschicklichkeit und Geübtheit abhängigen Stirnlampen durch eine auch für Operationen geeignete selbsttätige Rohrbeleuchtung durch das Elektroskop ersetzt werden.

Die ösophagoskopische Methodik ist gegenwärtig soweit durchgebildet, dass sie sich jeder Arzt ohne spezielle Vorbildung aneignen kann. Auch sind ihre hervorragenden Leistungen so allgemein anerkannt, dass die leichtfertige Anwendung von Schlundstössern und blinden Extraktionsinstrumenten, wie auch ein unbegründetes Zuwarten bei gefährlichen Speiseröhren-Erkrankungen fernerhin als Kunstfehler bewertet werden muss. Mögen die Laryngologen dafür Sorge tragen, dass überall ein mit der ösophagoskopischen Technik vertrauter Arzt zu finden ist. Ihnen muss die Pflege der Oesophagoskopie zur Pflicht werden, nachdem Chirurgie und Innere Medizin die schöne Methode bis auf den heutigen Tag als Stiefkind behandelt haben.

A. Der Oesophagus.

Die Oesophagoskopie setzt ebensowohl eine genaue Kenntnis der normalen anatomischen und funktionellen Eigenschaften des Untersuchungsobjektes voraus wie die Bronchoskopie. Immerhin liegen die Verhältnisse, soweit sie für die Untersuchungsmethode von Belang

---

[1]) Über die Beleuchtungsprinzipien endoskopischer Rohre, Verh. d. Ver. südd. Laryngol. 1908

sind, bei der Speiseröhre wesentlich einfacher als bei den komplizierten Luftwegen. Die Darstellung kann deshalb kürzer gehalten werden. Ich werde dabei im Interesse der Übersicht wieder das anatomische und physiologische Verhalten voneinander trennen, wenn sich auch eine scharfe Linie in diesem Sinne nicht überall ziehen lässt.

1. Anatomisches.

Die überaus zahlreichen Literaturangaben [1]) über die Morphologie und Topographie der Speiseröhre zeigen untereinander die gleiche mangelhafte Übereinstimmung, wie wir sie schon bei dem Tracheobronchialbaum gefunden haben. Wenn ich trotzdem hier von erneuten Untersuchungen nach meinem bei den Luftwegen angewendeten Verfahren — orthostereoskopische Röntgenaufnahmen nach schwerer gelatinöser Füllung — abgesehen habe, so geschah es in der Überzeugung, dass den abweichenden Angaben der verschiedenen Autoren zum Teil die tatsächlich vorhandene grosse Variabilität der Speisewege zugrunde liegt zum Teil aber unvermeidliche und unkontrollierbare postmortale Organveränderungen. Dazu kommt, dass zahlenmäfsige Exaktheit in den Maſsen des Oesophagus garnicht erreicht werden kann, weil sich hier zu den individuellen anatomischen Schwankungen noch die sehr ausgeprägten funktionellen Zustandsänderungen gesellen.

Lage und Verlauf.

Schon der Anfang der Speiseröhre lässt sich nur funktionell festlegen, sodass in den bisherigen anatomischen Darstellungen ein einheitlicher Ausgangspunkt für die Maſsbestimmungen gefehlt hat. Teilt man mit v. Miculicz den Schlundkopf in einen Epi-, Meso- und Hypopharynx ein, so geht der letztere ohne charakteristische Grenze in die Speiseröhre über. Erst Killian hat gezeigt [2]), dass der tonische sphinkterartige Verschluss des oberen Speiseröhrenendes sich auf die Gegend des unteren Ringknorpelrandes beschränkt, wo-

[1]) Vollständige Zusammenstellungen finden sich in dem Lehrbuch von Starck und bei Gottstein, Technik und Klinik der Oesophagoskopie, Mitteilungen a. d. Grenzgeb. d. Mediz. u. Chirurg., Bd. 6 u. 8, 1901.

[2]) Über den Mund der Speiseröhre, Zeitschr. f. Ohrenheilk. etc., Bd. LV, 1. u. 2. Heft.

selbst die untersten, quer verlaufenden Faserbündel (Pars fundiformis) des Constriktor pharyngis inferior einen lippenförmigen Vorsprung der hinteren Pharynxwand bilden (Fig. 104). Dieses Muskelbündel, dessen Sphinkterwirkung im Übrigen nur am Lebenden zu beobachten ist, stellt somit die untere Grenze des Hypopharynx und den Beginn des Oesophagus dar, dessen Wandungen vorn von der Ringknorpelplatte, hinten von der Wirbelsäule und seitlich von den mehr oder weniger stark entwickelten Schilddrüsenlappen gestützt werden.

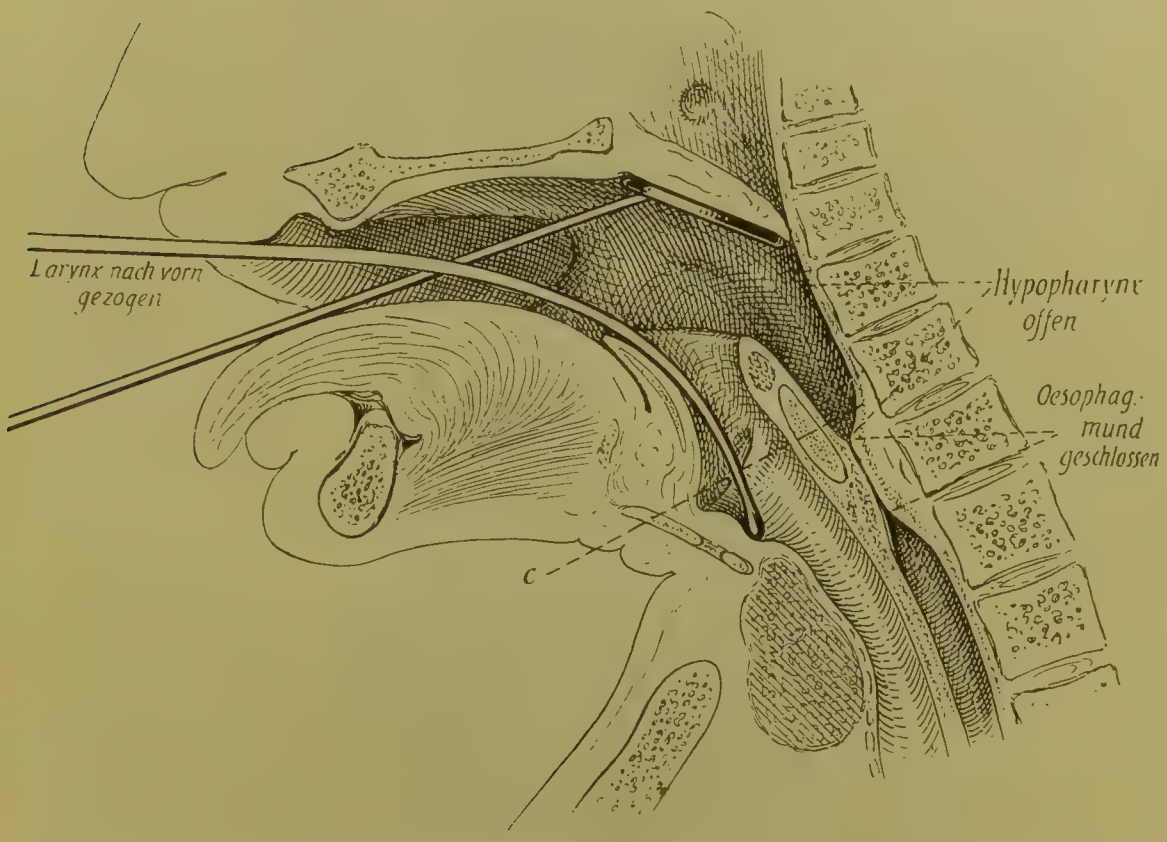

Fig. 104. Der Speiseröhren-Mund (Hypopharyngoskopie, schematisch) nach Killian.

Der Halsteil der Speiseröhre verläuft in der Medianlinie zwischen Wirbelsäule und Luftröhre und tritt mit dieser in das Mediastinum posticum ein. In der Regel weicht der hier beginnende Brustabschnitt des Oesophagus schon ein wenig nach links von der Medianlinie ab, um sich damit der extramedianen Lage der Pars diaphragmatica zu nähern. Der so entstehende flache Winkel zwischen Luft- und Speiseröhre kann indessen auch völlig

fehlen, wie dies in Fig. 105 der Fall ist, oder aber lediglich durch die Abweichung der Bifurkation nach rechts erzeugt sein. Jedenfalls ist den Angaben älterer anatomischer Atlanten gegenüber zu betonen, dass die Speiseröhre sich nicht wie ein Schlinggewächs an der Wirbelsäule emporwindet, sondern im Gegenteil so gradlinig verläuft, dass man unter bestimmten Bedingungen schon vom Halsteil aus das Lumen bis in die Nähe der Kardia übersehen kann.

Durch Mehnert[1]) wurde dieser ösophagoskopisch festgestellte Befund auch von anatomischer Seite bestätigt. Er wies experimentell nach, dass die häufigen Krümmungen des Oesophagus auf postmortalen Veränderungen beruhen, unter denen der wechselnde Zwerchfellstand (postmortale Gasbildung der Därme) das von dem verschiedenen Füllungszustand abhängige Gewicht des Magens und die Erschlaffung der Pharynxmuskulatur die Hauptrolle spielen.

Die Richtung der auch am Lebenden meist vorhandenen geringen Abweichungen im Brustabschnitt ist lediglich durch die Lagebeziehungen der Speiseröhre zu den Nachbarorganen bestimmt: Ihre linke und weiter unten die hintere Wand grenzt unmittelbar an die Aorta, während der Vorderfläche die Trachea und darunter das Herz (linker Vorhof) aufliegt. Hieraus erklären sich auch die später zu besprechenden Pulsationserscheinungen.

Wichtig für die Untersuchungstechnik ist eine konstante physiologische Krümmung des untersten Brustabschnittes nach links und vorn (Fig. 105). Schon von der Bifurkationsgegend an tritt nämlich die Speiseröhre allmählich vor die Aorta und entfernt sich so mehr und mehr von der Wirbelsäule. Die extramediane Lage des Hiatus ösophageus, die schräge Richtung des durch die gekreuzten Schenkel verlängerten Zwerchfellkanals leiten allmählich zu der um 3—5 cm nach links verlagerten Eintrittsstelle in den Magen, der Kardia, über.

Zur Veranschaulichung der in Fig. 105 nur angedeuteten Krümmung in dorso-ventraler Richtung habe ich eine Abbildung v. Miculicz'

---

[1]) Über die klin. Bedeutung der Oesophagus- und Aortendeviationen, Arch. f. klin. Chirurgie, Bd. 58, S. 183.

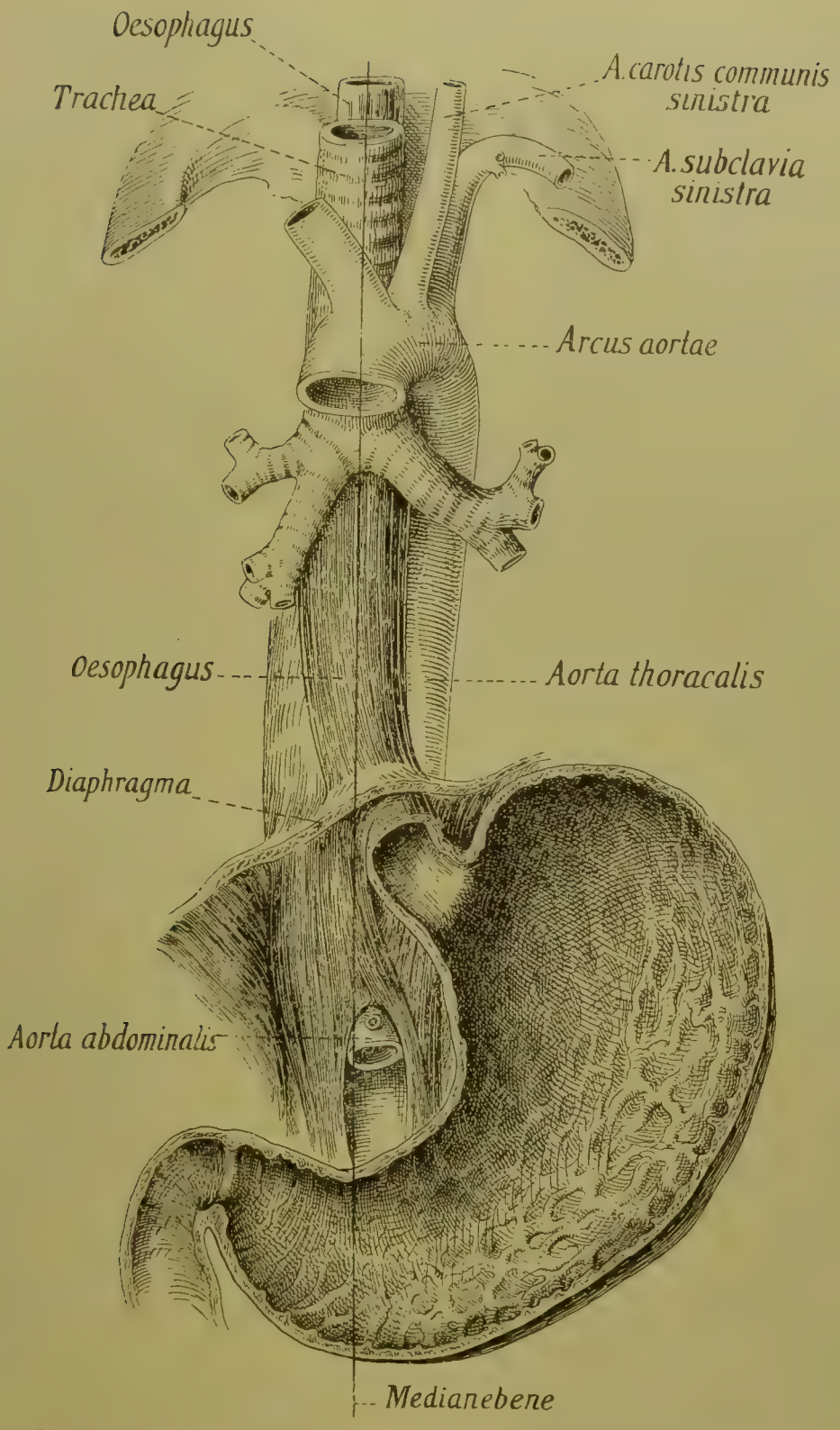

Fig. 105. Oesophagus-Trachea-Aorta (bei mittlerer Magenfüllung).

(Fig. 106) wiedergegeben, aus welcher sich auch die Lagebeziehungen auf dem Sagittalschnitt erkennen lassen. Die Abweichung der Pars diaphragmatica und abdominalis nach vorn erscheint hier so stark, dass die Zweckmäfsigkeit der unteren Abbiegung des v. Miculiczschen Gastroskops ohne weiteres einleuchtet. Man versteht auch aus der Abbildung, dass das in den aufgeblähten Magen eingeführte grade Oesophagoskop hart an der hinteren Wand bezw. in dem Winkel zwischen hinteren Wand und kleiner Kurvatur entlanggleiten muss.

Fig. 106. Speiseröhre und Magen auf dem Sagittalschnitt nach v. Miculicz.

Zweifellos wird die Verlaufsrichtung der Pars diaphragmatica und abdominalis stark von dem Füllungszustand des Magens beeinflusst, da dieser sich im wesentlichen nach links und vorn ausdehnt und ausserdem durch sein wechselndes Gewicht einen gradstreckenden Zug auf die Speiseröhre ausübt. Hierin scheint mir auch der Hauptgrund zu liegen, weshalb man am sitzenden Patienten in der Regel leichter in den Magen gelangt als im Liegen und unter den liegenden

Positionen wiederum die rechte Seitenlage für diesen Zweck den Vorzug verdient

Von praktischer methodologischer Bedeutung ist die verschieden grosse Beweglichkeit der einzelnen Oesophagusabschnitte. Nur die Gegend des Oesophagusmundes ist relativ fixiert, doch zeigen die ausgiebigen Schluckbewegungen der Schlundmuskulatur, welche in der deglutatorischen Kehlkopfhebung ihren sichtbaren Ausdruck finden, an, dass es sich zum Teil um eine durch reflektorische Muskelkontraktion erzeugte Fixation handeln muss. In der Tat nimmt die passive Beweglichkeit dieser Gegend bei tiefer Narkose erheblich zu, sodass (nach den Angaben von Jackson[1]) das Rohr seitliche Exkursionen bis zu mehreren cm auszuführen vermag.

Weiter unten sorgt das höchst lockere Bindegewebe des Cavum mediastini für eine ausgiebige allseitige Verschieblichkeit, deren Grösse nur in der Gegend der Bifurkation durch strafferen Zusammenhang mit Herzbeutel und peribronchialem Bindegewebe etwas eingeschränkt ist, um dann erst weiter unten nach dem Zwerchfell zu stark abzunehmen. Wir nähern uns hier dem zweiten relativ fixierten Punkt der Speiseröhre, dem Hiatus ösophageus, dessen Beweglichkeit natürlich im höchsten Mafse vom Kontraktionszustand des Zwerchfells abhängig ist. Man findet sie bei muskulösen und dickleibigen Menschen immer viel geringer als bei mageren und heruntergekommenen. Nahezu aufgehoben ist sie, wenn der Patient presst oder auch nur krampfhaft atmet, während andrerseits Jackson in tiefer Narkose den Hiatus um 15 cm (!) in lateraler und 5 cm in dorso-ventraler Richtung verschieben konnte.

Zur topographischen Bestimmung des Speiseröhrenmundes und namentlich der Kardia wurden eine grosse Reihe autoptischer und endoskopischer Messungen ausgeführt, aus welchen wieder nur das eine mit Sicherheit zu erkennen ist, dass beide Regionen sehr variabel sind. Für den Kehlkopf bezw. die Ringknorpelplatte, zu dessen Lage der Oesophagusanfang ja in einem festen Verhältnis steht, und ebenso für die Bifurkation wurde das Nötige schon in Kapitel III mitgeteilt. Gottstein hat über die

[1]) Tracheo-Bronchoskopy, Esophagoskopy and Gastroskopy, St. Louis, 1907.

topographische Beziehung der Kardia zur Wirbelsäule sämtliche Literaturangaben zusammengetragen und gelangt so schliesslich zu Mittelwerten, nach denen ihre Lage am häufigsten mit der Höhe des IX—XI Brustwirbels zusammenfällt.

Die Ursachen der grossen Variabilität des Leichenbefundes wurden schon früher angegeben; am Lebenden spielt, abgesehen von der physiologischen Alterssenkung der Eingeweide, jedenfalls der wechselnde Zug bei verschiedener Magenfüllung eine grosse Rolle, da sich nach Gottstein selbst noch bei der Leiche die Kardia um 4 Wirbelkörper nach abwärts ziehen lässt. Da eine derartige Längsdehnung des kurzen abdominalen Abschnittes ausgeschlossen ist, muss man eine weitgehende vertikale Verschieblichkeit des Hiatus ösophageus annehmen.

Grössenverhältnisse.

Die starke topographische Variabilität macht es verständlich, dass auch die Längenmafse der Speiseröhre grossen Schwankungen unterliegen. Ich entnehme der diesbezüglichen Literaturzusammenstellung Starcks, dass die anatomische Länge des Oesophagus (oberer Rand der Ringknorpelplatte bis Kardia) von 10 verschiedenen Autoren auf 20—35 cm angegeben wird. Am häufigsten kehrt die Zahl 25 wieder, sodass man diese wohl als Mittelwert ansehen darf. Eine einigermafsen feste Beziehung zur Körpergrösse, wie bei der Luftröhre, besteht nicht, wenn die Länge natürlich auch mit der des Körpers ab- und zunimmt, bei Männern also durchschnittlich grösser ist als bei Weibern.

Wichtiger für unseren praktischen Zweck ist die Kenntnis der einzelnen von der oberen Zahnreihe aus gerechneten Entfernungen, weil sie uns unter Benutzung der Oesophagoskop-Teilung ein Mittel zur Orientierung und einen Anhalt für die Lokalisation endoskopischer Befunde an die Hand gibt. Die nachstehenden Tabellen enthalten die Zahlenangaben v. Hackers, denen eine grosse Reihe endoskopischer Messungen zugrunde liegen.

Zu den Zahlen der Kinder ist zu bemerken, dass sie vielfach nur eine einzelne Messung wiedergeben, die individuellen Variationen also nicht zum Ausdruck kommen. Immerhin bietet

Längenmaſse der Speiseröhre.

Erwachsene.

	Mann			Weib		
	Variationsbreite cm	Durchschnitt cm	Häufigster Befund cm	Variationsbreite cm	Durchschnitt cm	Häufigster Befund cm
Zahnreihe bis Oesophagusanfang . .	14—16	14,9	15	12—15	13,9	14
Zahnreihe bis Bifurkation . . .	23—29	26	26	22—27	23,9	24
Zahnreihe bis Kardia	36—50	39,9	40 u. 41	32—41	37,3	38 u. 39

Kinder.

Alter	Von der Zahnreihe bis zum Oesophagusanfang cm	Von der Zahnreihe bis zur Bifurkation cm	Von der Zahnreihe bis zur Kardia cm	Länge des ganzen Oesophagus cm	Länge des supra-bifurkalen Teiles cm	Länge des infra-bifurkalen Teiles cm
9 Tage	7	12	17	10	5	5
6 Wochen . . .	6	11	18	12	5	7
3 Monate . . .	7,5	12,5	19	11,5	5	6,5
3½ „ . . .	8	13	20	12	5	7
14 „ . . .	10	14	22	12	4	8
21 „ . . .	10	15	23	13	5	8
2 Jahre	—	—	—	13,5	5	8,5
2 „	9	16,5	24	15	7,5	7,5
3 „	—	—	—	14	6	8
4 „	—	—	—	15	6	9
5 „	10	17	26	16	7	9
6 „	11	19	28	17	8	9
9 „	—	—	—	16	7	9
9 „	11	19	27	16	8	8
11 „	10	18	28	18	8	10
12 „	10	18	28	18	8	10
14 „	11	19	31	20	8	12
15 „	14	23	33	19	9	10

diese Tabelle einen sehr wertvollen Anhaltspunkt, der grobe Fehler in der Lokalisierung ausschliesst. Am wichtigsten sind die Mafse der Erwachsenen, die Kenntnis der Tatsache, dass man sich beim Mann schon in 36 cm von der Zahnreihe und andererseits erst bei 50 cm in der Kardia befinden kann, dass also die „normale“ Distanz von 40 cm ausserordentlichen Schwankungen unterliegt. Für das Weib sinken die entsprechenden Zahlen auf 32 bis 41 und den Mittelwert von 38. Ich bemerke hierzu noch, dass die Messungen mit flexiblen Sonden und elastischen Bougies ohne Anwendung von Druck wegen der verschiedenen Krümmungen gewöhnlich um 1—3 cm längere Werte ergeben.

Wichtig ist auch die Kenntnis der gradlinigen Distanz zwischen Zahnreihe und Speichelröhrenmund, die sich mit geringer Variationsbreite um 15 (Mann) und 14 (Frau) cm bewegt. Die Zahnreihe-Bifurkations-Entfernung mit 26 cm beim Mann und 24 cm beim Weibe ist uns schon aus der Tracheoskopie bekannt.

Wenn die vorstehenden Längenmafse bei Benutzung der bisherigen Oesophagoskope von wesentlicher Bedeutung für die Auswahl des richtigen Tubus waren. so braucht man sich bei meinen verlängerbaren Röhren nur nach der jeweiligen Weite der Speiseröhre zu richten. Von feststehenden Durchmessern kann dabei allerdings nicht die Rede sein, weil es sich bei der Oesophagoskopie einerseits um die Überwindung tonisch innervierter Sphinkteren handelt und andererseits auch die engsten Stellen einer weitgehenden Dehnung fähig sind. Jonnesco (zit. nach Starck) gibt aufgrund von Leichenmessungen für den Oesophagusmund „bei leichter Dehnung“ einen transversalen Durchmesser von 23 mm an, während der sagittale 17 mm betragen soll. Die Diaphragmaenge im Beginn des Hiatus oes. soll bei mehr kreisförmigem Querschnitt in den genannten Richtungen Durchmesser von 25 und 24 mm aufweisen.

Praktisch, d. h. für die Wahl der Rohrdicke kommt diesen Zahlen geringe Bedeutung zu und ich möchte der Anschauung v. Hackers, der für die Ringknorpelenge 13 mm als zulässigen Rohrdurchmesser angibt, die Tatsache gegenüberstellen, dass schon beim spontanen Schluckakt schwer gleitende Fremdkörper von weit grösseren Dimensionen diese Stelle zu passieren vermögen. Ich

selbst habe, abgesehen von Extraktionen grosser Gebissplatten, einen Knochensplitter mit Hilfe des Dilatations-Oesophagoskops (s. S. 390) entfernt, wobei das Instrument in einer Spreizweite von mindestens 30 mm mühelos durch den Speiseröhrenmund glitt. Die konische Form des Dilatators dürfte auch bei seiner maximalen Spreizweite von etwa $5^1/_2$ cm in transversaler Stellung noch ohne Gefahr durch die obere Enge zu bringen sein. Wenn wir bei der Oesophagoskopie eine Rohrdicke von 14 mm nicht zu überschreiten pflegen, so ist diese Grenze nicht durch die Dimensionen des Speiseröhrenanfanges gezogen, sondern durch die bei Verdrängung der oberen Zahnreihe entstehende Zerrung nach vorn (s. S. 358). In lateraler Richtung wäre eine eine viel weitgehendere Dehnung möglich, da z. B. ohne Schwierigkeit 2 Magenschläuche neben einander eingeführt werden können. Es werden aus diesem Grunde von Starck in gewissen Fällen die bereits von Kussmaul und Schreiber benutzten Rohre mit ovalem Querschnitt angewendet.

Auch die diaphragmatische Enge lässt eine Erweiterung weit über das anatomische Mafse hinaus zu. Bei der v. Miculiczschen Operation des Kardiospasmus sind ja schon brüske Dehnungen bis zu 7 cm ausgeführt, wobei der Hiatus den enormen Umfang von etwa 16 cm, also einen kreisförmigen Querschnitt von etwa 53 mm Durchmesser erreichen muss.

Zwischen der Ringknorpel- und der Zwerchfellenge finden sich in der Gegend der Bifurkation noch Impressionen der linken und vorderen Oesophaguswand durch Druck der Aorta bezw. des linken Bronchus, die sogenannte Aorten- und Bronchialenge. Eine vollständige Aufhebung des Lumens wie an den beiden Enden der Speiseröhre wird hierdurch nicht bewirkt. Man sieht vielmehr bei der Oesophagoskopie mit hochstehendem Tubus nur einen pulsierenden Wulst, der in transversaler Richtung die linke und vordere Wand kreuzt. Die dicht darunter liegende bronchiale Impression verläuft mehr von rechts oben nach links unten. Häufig findet man diese Einengungen bei der ösophagoskopischen Betrachtung nur leicht angedeutet und erst der vorrückende Tubus gibt durch die vermehrte Resistenz und die fühlbare Pulsation der vorderen Wand die Lage der benachbarten Organe zu erkennen. Sehr schön hebt sich die

bifurkale Enge ab, wenn man die nachgiebigeren Teile der Speiseröhe durch Lufteinblasung ausdehnt (s. S. 386).

Die Oesophaguswand ist in kollabiertem Zustande von ansehnlicher Dicke. Bei mäfsiger Dehnung beträgt der Durchmesser der Muscularis (innere zirkuläre und äussere longitudinale Schicht) und der Mucosa + Submucosa noch je etwa 1,5—2 mm, sodass sich eine Gesamtdicke von 3—4 mm ergibt. Eine weitgehende Verschieblichkeit des submucösen Gewebes bewirkt, dass bei Verletzungen oder fehlerhaften Probeexcisionen die Muskelschicht nicht so leicht perforiert wird.

2. Physiologisches.

Was uns bei der Oesophagoskopie von den funktionellen Eigenschaften der Speiseröhre interessiert, sind in erster Linie wieder die Bewegungsphänomene, vor allem der Schluckakt. Eine etwas genauere Besprechung dieses wichtigen Reflexvorganges scheint mir geboten, weil seine Kenntnis, wie wir sehen werden, sowohl für die Untersuchungstechnik wie auch für die Beurteilung pathologischer Befunde von grosser Bedeutung ist und die physiologischen Lehrbücher hier vielfach im Stich lassen.

Bereits bei der Erwähnung des tonisch kontrahierten Speiseröhrenmundes haben wir es mit einem physiologischen Vorgange zu tun gehabt, den man als Teilerscheinung der überaus komplizierten

Schluckbewegung

auffassen muss. Im Allgemeinen hat dieser geordnete Reflex den mechanischen Charakter der Peristaltik, d. h. einer fortlaufenden Schnürung durch die Wandmuskulatur, wie sie auch sonst zur Fortbewegung in röhrenförmigen Organen verwendet wird. Im Munde und Rachen jedoch gestaltet sich der Vorgang wegen der komplizierten Raumverhältnisse und der Notwendigkeit willkürlicher Beeinflussung weniger einfach.

Willkürlich eingeleitet wird der Schluckakt dadurch, dass die Zunge den Bissen unter Anpressung an den harten Gaumen hinter die vorderen Gaumenbögen schiebt. Gleichzeitig formiert sich der Pharynx zu einem nur nach der Speiseröhre hin geöffneten

Trichter, indem der Nasenrachen durch Hebung des Velum, Kontraktion der hinteren Gaumenbögen und des Constriktor pharyngis sup. (Passavantscher Wulst) abgeschlossen wird, der nach hinten umbiegende Zungengrund mit Kehldeckel aber den durch Zusammenziehung der aryepiglottischen Falten und der Taschenfalten verengten Aditus ad laryngem deckt. Der Kehlkopf wird hierbei durch Kontraktion des M. thyreohyoideus stark nach oben gegen das Zungenbein gezogen und gleichzeitig beide durch die Wirkung der Mundboden-Muskulatur (Genio- und Mylohyoideus, Digastricus ant.) nach vorn zu von der Wirbelsäule entfernt. So entsteht der in die Speiseröhre mündende Pharynxtrichter, in dem die fortlaufende Schnürung der Konstriktoren den Bissen peristaltisch weitertreibt.

Der letztere Vorgang ist bereits dem Willen entzogen, obwohl es sich dabei noch um die Tätigkeit quergestreifter Muskulatur handelt. Er kann normaler Weise auch nicht durch absichtliche Schluckbewegung der Zunge (Leerschlucken) eingeleitet werden, sondern verlangt als reflexauslösenden Reiz den Kontakt der hinteren Gaumenbögen, des Zungengrundes und der Pharynxwand mit dem Speisebissen, wodurch der Reflex auch nach Ausschaltung des Grosshirns eintritt. Willkürliche Hemmung des eingeleiteten Schluckaktes ist ebenso unmöglich. Stets handelt es sich dabei um abnorme reflektorische Reizung oder um psychische Gegenvorstellungen, welche den Weg des Bissens nach abwärts durch Würgreflex unterbrechen bezw. umkehren.

Von besonderer Bedeutung in der pharyngealen Phase des Schluckaktes ist die Öffnung des tonisch kontrahierten Speiseröhrenmundes (Killian). Dass es sich hier um reflektorische Tonushemmung handelt und nicht etwa die nach oben und vorn gerichtete Schluckbewegung des Kehlkopfes allein den Hypopharynx zum Klaffen bringt, zeigt sein Verhalten bei der Hypopharyngoskopie (s. Fig. 104, S. 321). Der tonische Verschluss hält hierbei auch einem starken Zuge nach vorn stand, durch den allein es niemals gelingt, den Mund gewaltsam zu öffnen. Auch bei der Einführung von Sonden und Röhren handelt es sich stets um eine mehr oder weniger passive Dilatation, da es leider unmöglich ist, durch Leerschlucken oder

durch das bei eingeführtem Instrument schon recht schwierige Verschlucken geringer Speichelmengen eine ausreichende aktive Öffnung zu erzielen. Es scheint überhaupt, dass der Grad dieser Öffnung in enger Beziehung zur Grösse des verschluckten Bissens steht.

Fasst man die Bewegungen des Mundbodens, des weichen Gaumens, des Zungenbeines und Kehlkopfes und Kontraktion der Schlundschnürer als bucco-pharyngeale Periode des Schluckaktes zusammen (Zwaademaker und Kindermann[1]), so kann man die weitere Beförderung des Bissens als ösophageale Periode bezeichnen. Auch hier handelt es sich um fortschreitende peristaltische Schnürung, deren Geschwindigkeit im oberen quergestreiften Drittel des ösophagealen Muskelschlauches sehr viel grösser ist als in den unteren zwei Dritteln. Aus den Kindermannschen Kurven geht hervor, dass die bucco-pharyngeale Periode etwa 0,75 Sekunden, die ösophageale Periode etwa 6 Sekunden dauert. Davon entfallen nur 1,75 Sekunden auf den zervikalen Teil der Speiseröhre, dagegen 4,5 Sekunden auf ihren Brustabschnitt. Sehr schön lassen sich diese Geschwindigkeits-Unterschiede auch an verschluckten Wismutbissen auf dem Röntgenschirm beobachten.

Eine grosse Bedeutung scheint der ösophagealen Peristaltik bei der gewöhnlichen Art der Nahrungsaufnahme nicht zuzukommen, da festweiche Bissen, vor allem aber Flüssigkeiten immer eher im Magen anlangen als die nachfolgende Kontraktionswelle (Kronecker und Meltzer[2]). Für die letzteren genügt zweifellos schon die spritzende Wirkung der Pharynxkontraktion, um sie mit der aus der Auskultation des Schluckaktes bekannten Geschwindigkeit unmittelbar in den Magen zu befördern. Das viel später eintreffende „zweite Schluckgeräusch“ entspricht dann der nachschleppenden Kontraktionswelle, welche beim raschen Trinken nicht jedem einzelnen Zuge, sondern nur grösseren Absätzen zu folgen pflegt. Killian hat darauf aufmerksam gemacht, dass trainierte Schnelltrinker („Bierjunge“) nach einmaligem Anschlucken die Flüssigkeit

[1]) Ned. Tijdschr. v. Geneesk. II, Nr. 21, 1903. Vgl. auch das Referat von Burger, Zentralbl. f. Laryngol., Bd. 26.

[2]) Arch. f. Anat. u. Physiologie, Supplementband 1883.

in ununterbrochenem Zuge hinabgiessen können, dass also die Hemmung des Speiseröhrenmundes durch geeignete Übung einen kontinuierlichen Charakter annehmen kann. Es ist übrigens zu betonen, dass man nicht nur feste Speisen, sondern auch Flüssigkeiten auf dem Kopfe stehend zu schlucken vermag, dass die ösophageale Ringmuskulatur also auch zu einer wasserdichten fortlaufenden Schnürung fähig ist. Die grosse Kraft der peristaltischen Bewegung demonstriert ein Versuch Mossos, nach welchem Hunde hölzerne Kugeln noch bei einem Gegenzug von 250—450 g zu schlucken vermochten.

Sehr schön lassen sich die peristaltischen Kontraktionswellen im ösophagoskopischen Rohre beobachten: Ein vollständiger sphinkterartiger Verschluss läuft in träger Bewegung über das klaffende Lumen ab, sodass es in jedem Querschnitt für die Dauer von mehreren Sekunden verschwindet. Dass diese Wellen ohne sichtbare Ursache (Speisen, Flüssigkeiten) und vor allem ohne vorausgegangenen willkürlichen Schluckakt spontan entstehen können, habe ich mit Sicherheit häufig beobachtet. Die Angaben der physiologischen Lehrbücher[1]) sind in dieser Beziehung zweifellos unrichtig und unvollständig, sodass die für die Pathologie der Fremdkörper, der Spasmen, Paresen und Dilatationen wichtige Frage der spontanen bezw. autochthonen Speiseröhrenkontraktion einer erneuten Prüfung bedarf.

Sicher ist, dass normaler Weise auf der Innenfläche des Oesophagus Reizungen chemischer, osmotischer, thermischer, elektrischer und mechanischer Natur im Vergleich zu dem übrigen Darmtraktus schwer ansprechen. Autochthone Kontraktionen konnte ich weder durch Ätzungen mit Höllenstein, noch durch konzentrierte Kochsalzlösung oder die auf die Darmperistaltik so ausserordentlich stark

---

[1]) Landois sagt in seinem Lehrbuch der Physiologie (10. Auflage, S. 303): „Die Bewegungen der Speiseröhre entstehen nie für sich allein und durch sich selbst allein, sondern sie schliessen sich stets an eine stattgehabte Schlingbewegung an. Wird nämlich durch eine äussere Oesophaguswunde ein Bissen in die Röhre derselben gesteckt, so bleibt er dort liegen; erst dann, wenn von oben her eine Schlingbewegung niedergeht, wird er mit nach unten genommen (Volkmann).“

wirkenden Steinsalzkrystalle hervorrufen. Ebenso unwirksam fand ich die Berührung mit Flüssigkeiten von 45—50 Grad; und mit dem elektrischen Strom, den man im Brustabschnitt natürlich in der galvanischen Form anzuwenden hat, konnte ich bei 16 Volt und einem Elektrodenabstand von 1—2 cm nur einen lokalen Muskelwulst erzwingen. Den Halsabschnitt habe ich nicht geprüft; da er quergestreifte Muskulatur besitzt, darf man erheblichere faradische Reizbarkeit erwarten, die aber vermutlich auch hier nur zu lokalen Kontraktionen führt. (Dass auf diesem Wege eine ringförmige Einschnürung oder gar eine fortschreitende Peristaltik nicht zu erzielen ist, kann natürlich darin begründet sein, dass der elektrische Reiz die in gewissem Grade antagonistisch wirkende Ring- und Längsmuskulatur gleichzeitig trifft.)

Die Tatsache der ungehinderten Rohreinführung zeigt schon, dass keine erheblichere mechanische Reizbarkeit besteht, und macht es auch verständlich, dass ösophagoskopisch eingeführte Speisebissen an Ort und Stelle liegen bleiben, sofern nicht ein willkürlich eingeleiteter (Speichel-) Schluckakt sie peristaltisch weiterbefördert. Zweifellos gilt aber dieses Verhalten nur für kleinere Portionen, denn ich habe gefunden, dass mechanische Dehnung der Speiseröhrenwand eine mächtige ununterbrochene Peristaltik auslöst.

Am schönsten kann man diese Erscheinung verfolgen, wenn man den Oesophagus unter Beobachtung durch ein mit Glasscheibe geschlossenes Oesophagoskop (s. S. 386) mit Luft aufbläht. Schon bei mäfsiger Dehnung treten dann die ersten Kontraktionen ein, um mit immer kürzeren Abständen auf einander zu folgen. Jede derartige Welle stellt sich als eine ringförmige, ziemlich scharfrandige Einschnürung dar, welche bei stärkerer Dehnung nicht mehr zum Verschluss führt, sondern in der Form eines kreisrunden Diaphragmas von 1—1,5 cm Durchmesser nach abwärts wandert. Diese Kontraktionsringe folgen oft in Bruchteilen einer Sekunde aufeinander, sodass man durch ihr Lumen hindurch mehrere von ihnen gleichzeitig übersehen kann.

Ein näheres Eingehen auf die Physiologie dieser Dehnungs-Peristaltik würde hier zu weit führen. Ich vermeide es auch

ihre Bedeutung für die Pathologie der Fremdkörper, der Stenosen und Dilatationen zu erörtern, möchte aber darauf hinweisen, dass die Methode sich möglicherweise zur Prüfung bei pathologischen Veränderungen der Reizbarkeit (Spasmen und Paresen) eignet und eine Entscheidung darüber herbeiführen könnte, ob die Ursache vorhandener Störungen in der Oesophaguswand oder im Zentralorgan zu suchen ist.

Eine antiperistaltische Bewegung der Speiseröhre habe ich weder spontan noch bei künstlicher Reizung beobachten können. Bekanntlich wird von physiologischer Seite auch für den Darm die Möglichkeit wirklicher Antiperistaltik geleugnet. Jedenfalls können die Vorgänge der Rumination, der Regurtitation und des Erbrechens auch lediglich als Wirkungen der Bauchpresse, des Exspirationsdruckes und der Magenkontraktion gedeutet werden. Das bei Speiseröhrendilatation in einem gewissen Füllungszustande eintretende ösophageale Erbrechen ist zweifellos eine Wirkung der Dehnungsperistaltik. Denn die hierbei in normaler Richtung ablaufenden, aber zu keinem vollständigen Verschluss führenden Kontraktionswellen wirken nur noch im Sinne einer Verkleinerung des Lumens, bei welcher der Inhalt nach der Seite des geringeren Widerstandes hin ausweicht.

Es ist viel darüber gestritten, ob die Kardia einen tonisch kontrahierten muskulären Verschluss im Sinne des Speiseröhrenmundes oder nur einen Ventilverschluss (oder beides, v. Miculicz) darstellt. Zweifellos sind die widersprechenden ösophagoskopischen Befunde dadurch kompliziert und verwirrt, dass schon die von den sich kreuzenden Zwerchfellschenkeln eingeengte Pars diaphragmatica durch deren Druck mehr oder weniger fest passiv geschlossen wird und dass auch in der Pars abdominalis wegen ihres schrägen Verlaufs nur selten ein Lumen mit dem Rohr eingestellt werden kann. Endlich mag, wie Jackson annimmt, der wechselnde Füllungstand des Magens eine verschieden starke Abknickung in der Gegend des Hiatus hervorrufen.

Die Erfahrung, dass man auch mit dicken Schläuchen von guter Flexibilität regelmäfsig leicht in den Magen gelangt, während das starre Rohr einen individuell sehr verschiedenen Widerstand zu

überwinden hat, scheint mir dafür zu sprechen, dass der muskuläre Verschluss zum mindesten kein sehr fester ist und die ösophagoskopischen Widerstände mehr auf der mangelhaften Kongruenz zwischen Rohrrichtung und Organverlauf beruhen. Andrerseits muss natürlich der (vom Sympathicus beherrschte) Kardia-Schluss ausreichen, um das Regurgitieren von Speisen und Flüssigkeiten zu verhindern, was er in pathologischen Fällen (Kardiospasmus) bekanntlich so gründlich besorgt, dass auch die normale Flüssigkeitspassage aufgehoben wird.

Bemerkenswert ist in dieser Richtung folgender Versuch: Durch ein bis über die Bifurkationsenge eingeführtes Oesophagoskop füllte ich mit Hilfe eines langen Pumpenrohres vorsichtig körperwarme Kochsalzlösung in die Speiseröhre ein; sie floss ständig in den Magen ab, ohne dass man dabei irgend welche peristaltischen Bewegungen wahrnehmen konnte. Anscheinend wird auch durch relative Magenfüllung die Durchgängigkeit für Flüssigkeiten nicht merklich herabgesetzt, denn der eben genannte Versuch änderte sich nicht, wenn bereits $^3/_4$ Liter in den Magen eingefüllt waren. Kaltes Wasser lieferte das gleiche Ergebnis, auch wenn ich den Versuch in nahezu horizontaler Lage vornahm. Auffallend ist, dass bei Lufteinblasung ein etwas grösserer Druck — 1—1,5 mm Hg; genau lässt er sich wegen der respiratorischen, pulsatorischen und peristaltischen Schwankungen nicht bestimmen — erforderlich zu sein scheint, bis die Luft in den Magen eintritt. Die Wassereinfüllung dürfte ein gutes Verfahren zur Prüfung von motorischen Anomalien der Kardia sein und sich auch zur Feststellung des Fassungsvermögens bei Dilatationen eignen [1]).

Bezüglich der Innervation des Schluckmechanismus bemerke ich hier nur, dass im allgemeinen der Sympathicus als Verengerer, der Vagus als Erweiterer der Speiseröhre gilt. Die Kardia-Innervation soll mit dem bucco-pharyngealen Schluckvorgang zwangsläufig so verkettet sein, dass der normale Tonus bei jedem

[1]) Anm. bei der Korrektur: Wie ich sehe (Gottstein, l. c.) ist schon in der v. Miculiczschen Klinik die Flüssigkeitsfüllung der Speiseröhre zur Feststellung des Dilatationsgrades angewendet.

Schluck vorübergehend gehemmt wird. Höchstwahrscheinlich kann hier die Erscheinung der Summation eintreten, indem bei mehreren rasch aufeinander folgenden Schlucken der Kardiatonus gehemmt bleibt und die Erschlaffung auch einen höheren Grad erreicht. Ob sich auch bei der autochthon entstehenden Oesophagusperistaltik die Kardia reflektorisch öffnet, ist nicht bekannt. Diese Frage verdient zur Aufklärung der spasmogenen Dilatationen eine genauere Untersuchung.

Die den Schluckakt auslösenden sensiblen Bahnen verlaufen in den Gaumenzweigen des Trigeminus und im R. laryngeus sup. vagi, das Zentrum liegt im verlängerten Mark. Da es sich um einen durch zentrale Vermittlung geordneten Reflex handelt, wird die deglutatorische Peristaltik durch eine Kontinuitätstrennung der Speiseröhre nicht unterbrochen. Ein näheres Eingehen auf die in pathologischer Hinsicht sehr wichtigen, aber noch wenig geklärten nervösen Verhältnisse würde hier zu weit führen.

Atembewegungen.

Als v. Miculicz 1881 zum ersten Male in das Oesophagoskop blickte, glaubte er einen Patienten mit Paralyse der Speiseröhrenmuskulatur vor sich zu haben. Er sah an Stelle des kollabierten Spaltes der anatomischen Atlanten in ein offenes Rohr mit weithin klaffendem Lumen. Die folgenden Untersuchungen führten ihn dann bald zu der Überzeugung, dass der normale Oesophagus beim Lebenden bis zur Kardia klafft und mit Luft angefüllt ist. Durch Oesophagoskopie an Leichen konnte ferner festgestellt werden, dass das Lumen bei Eröffnung der Pleura sofort verschwindet. Damit war die Ursache der auffallenden Erscheinung geklärt: Der negative Thoraxdruck entfaltet die nachgiebige Speiseröhre in gleicher Weise wie die Lunge.

Trotz dieser scheinbar sehr plausiblen Erklärung habe ich die Frage des Luftgehalts einer experimentellen Prüfung unterzogen, denn es ist bisher nur bewiesen, dass die Speiseröhre nach Einführung eines offenen Rohres mit Luft gefüllt erscheint, nicht aber, dass dies auch unter gewöhnlichen Verhältnissen der Fall ist.

Einer solchen Annahme stehen sogar erhebliche Schwierigkeiten im Wege. Zunächst einmal ist es auffallend, dass der suprabifurkale Teil des Brustabschnittes bei der Röntgenaufnahme niemals eine Schattenaussparung erkennen lässt, obwohl sein Durchmesser hinter dem der Luftröhre kaum zurücksteht. Dann fragt sich, wo die Speiseröhrenluft bei positivem Thoraxdruck (Husten, Pressen etc.) bleibt, da die Sphinkteren den bis zu 1 Atm. betragenden Druckschwankungen unmöglich standhalten können und schliesslich muss man doch annehmen, dass jeder grössere durch die Peristaltik hinabgetriebene Bissen wie der Stempel einer Spritze die Oesophagusluft vor sich her in den Magen schiebt. Würde danach jedesmal eine Erneuerung von aussen eintreten, so müsste — bei etwa 50 ccm Rauminhalt — der Magen schon nach 20 Bissen mit 1 Liter Luft aufgetrieben sein.

Ich nahm also zunächst an, dass der ösophagoskopisch sichtbare Luftinhalt nur durch die Rohreinführung zustande kommt, da bei freier Kommunikation mit der Aussenluft der atmosphärische Druck in der Tat die Speiseröhrenwand soweit entfalten muss, bis ihr elastischer Widerstand der durch die Lungenelastizität erzeugten Thorax-Negativität die Wage hält. Einer experimentellen Prüfung konnte indessen diese Annahme nicht standhalten. Oesophagoskopierte ich nämlich mit geschlossenem Rohr (s. S. 386) unter Vermeidung jeglichen Lufteintrittes, so fand ich den Oesophagus trotzdem stets klaffend. Ferner liess sich mit einer weichen, luftdicht eingeführten Sonde immer eine mehr oder weniger grosse Menge Gas aus der Speiseröhre absaugen und endlich verbrannte injizierter und wieder aspirierter Sauerstoff (mittels Phosphor) nur noch teilweise, war also mit nicht brennbaren Gasen verdünnt.

Durch diese 3 Versuche ist nun allerdings einwandfrei bewiesen, dass die Speiseröhre unabhängig von der Einführung ösophagoskopischer Rohre Luft oder Gas enthält, doch sind die oben angeführten Widersprüche durch diesen Nachweis nicht beseitigt. Unklar bleibt vor allem das Verhalten der Luft beim Essen und bei intrathorakalem Überdruck. Ich glaube, dass folgender Versuch einiges Licht hierauf wirft: Isst man in horizontaler Rückenlage eine grössere Portion Brot

und richtet sich danach auf, so werden — im Gegensatz zu der Nahrungsaufnahme in aufrechter Haltung — stets sofort grössere Mengen von Luft aufgestossen. Es gelingt ferner im Liegen meist nur einmal durch einen eingeführten Schlauch Speiseröhrenluft abzusaugen, während dies in aufrechter Haltung oft hintereinander wiederholt werden kann.

Der Versuch lässt sich ungezwungen so deuten, dass bei der Aufnahme fester Nahrung in der Tat Luft verschluckt wird, dass diese aber infolge des stets positiven Magendrucks sofort in die Speiseröhre zurücktritt. In horizontaler Rückenlage ist dieser Ausgleich erschwert oder aufgehoben, weil die Kardia hierbei in den tiefsten Abschnitt des Magens mündet Es ist ja auch den Chirurgen bekannt, dass bei Kranken die Nahrungsaufnahme in horizontaler Lage Schwierigkeiten bereitet und oft durch Ruktus unterbrochen wird Wir gelangen hiermit auch zu einer begründeten Annahme über das Verhalten der Speiseröhrenluft beim Pressen: Wird dies lediglich durch Zwerchfell und Bauchdecken besorgt, so muss vorhandene Magenluft — sofern die Lage der Kardia dies gestattet — in die Speiseröhre austreten und es kommt eventuell zu einem willkürlichen Ruktus. Gleichzeitiges thorakales Pressen vermag dagegen den Oesophagus bis zur vollständigen Undurchgängigkeit zu komprimieren. Aus diesem Grunde findet auch beim Brechakt stets nur eine rein abdominelle Drucksteigerung statt.

Ich glaube, dass diese Deutung eine befriedigende Erklärung für das Verhalten der Speiseröhrenluft gibt. v. Miculicz hatte noch die Frage erwogen, ob die Oesophaguswand durch Fixation mit Nachbarorganen am Kollaps gehindert sei. In der Tat lässt sich nämlich im Oesophagoskop beobachten, dass die Grösse des Lumens zwar mit den respiratorischen Bewegungen wechselt, aber erst bei starkem intrathorakalem Überdruck vollständiger Verschluss eintritt. Dass trotzdem die Speiseröhrenluft rein passiv den Schwankungen der Lungenluft folgt, konnte ich durch folgenden Versuch dartun: Führt man einen weichen Katheter in den Brustabschnitt ein und gibt dem Patienten das äussere umgebogene Ende (mittels eines doppelt durchbohrten Korks) in den Mund, so vermag er die eigene Speiseröhre weder merklich exspiratorisch aufzublasen noch inspiratorisch abzusaugen.

Was nun die ösophagoskopisch sichtbaren Atembewegungen anlangt, so zeigen sie sich in einer inspiratorischen Erweiterung und exspiratorischen Verengerung des Lumens, deren Betrag — nach Abzug des elastischen Widerstandes der Speiseröhrenwand — den intrathorakalen Druckschwankungen proportional ist. Plötzliche oder aber erschwerte Atembewegungen führen deshalb zu maximaler Erweiterung bezw. vollständigem Verschluss. Natürlich können sich diese Lumenschwankungen nicht in allen Abschnitten in gleichem Maſse geltend machen: Sie fehlen in der Nähe des Speiseröhrenmundes und sind sehr gering in dem oberhalb der Cupula pleurae gelegenen Halsabschnitt. Auch die Bifurkations- und Aortenenge leistet vermehrten Widerstand, sodass sie bei erschwerten energischen Inspirationen deutlicher in die Lichtung vorspringt.

Die respiratorischen Lumenschwankungen sind von grosser Bedeutung für die Untersuchungstechnik, da die inspiratorische Erweiterung sowohl die Auffindung der Lumenrichtung und die Erkennung von Stenosen ermöglicht, als auch die Gesichtsfeldgrösse und die Tiefenübersicht in ausgiebigster Weise steigert. Man muss deshalb von vorn herein der ständigen Neigung zum exspiratorischen Pressen entgegentreten und bei allen wichtigen diagnostischen und therapeutischen Prozeduren den Patienten zu tiefen Inspirationen auffordern.

Geringere methodologische Bedeutung kommt den im unteren Brustabschnitt sichtbaren

Pulsbewegungen

zu, die sich auch in fühlbarer Weise auf den eingeführten Tubus übertragen. Die Bewegungsrichtung dieser Pulsationen, welche in der Bifurkationshöhe mehr lateral, darunter mehr dorso-ventral verlaufen, erklärt sich aus der topographischen Lage der Aorta und des Herzens. Sie wurden durch eingeführte Registriersonden mit Erfolg zum Studium der Herzaktion verwendet (Minkowski u. A.).

B. Allgemeine Vorbereitungen.

In ähnlicher Weise wie bei der Darstellung der direkten Tracheo-Bronchoskopie werde ich hier einige Fragen, deren Erörterung den Gang der Untersuchung stören würde, vorweg erledigen. Es handelt sich dabei um die Zusammensetzung und Auswahl des Instrumentariums, Asepsis, Kontraindikationen und Voruntersuchung des Patienten, sodass ich den Abschnitt als allgemeine Vorbereitungen überschrieben habe. Wenn einige dieser Fragen hier nur kurz gestreift werden, so geschieht es, weil sich ihre Beantwortung aus den betreffenden als bekannt vorangesetzten Kapiteln über die direkte Untersuchung der Luftwege entnehmen lässt.

1. Das Instrumentarium.

Die instrumentelle Ausrüstung zur Oesophagoskopie ist in allen wesentlichen Punkten die gleiche wie bei der Tracheo-Bronchoskopie, sodass ich hier vollständig auf das bereits Gesagte verweisen kann. Nur für diejenigen Leser, welche sich ausschliesslich oder doch vorwiegend mit der Untersuchung der Speiseröhre beschäftigen wollen, müssen auch bezüglich des Beleuchtungsapparates, der Zangen und Rohre noch einige besondere Anweisungen gegeben werden. Das Instrumentarium gestaltet sich für sie nämlich in diesen Teilen wesentlich einfacher.

Schon die relativ leichte Beleuchtung des weiten ösophagoskopischen Rohres und die geringen Anforderungen, welche an die Mechanik des Handgriffes gestellt werden, machen die Anschaffung des komplizierten Broncho-Elektroskops für ausschliesslich ösophagoskopische Arbeiten entbehrlich. In diesen Fällen ist meinem handlicheren Universal-Elektroskop (s. Fig. 100 und 101, S. 305 und 306) der Vorzug zu geben, da es trotz der sehr einfachen Konstruktion allen Anforderungen der Oesophagoskopie in vollkommener Weise genügt. Auch können mit der endoskopischen Handhabung von Stirnlampen vertraute Untersucher diese Beleuchtungsart für die Oesophagoskopie viel

leichter verwenden als für die Tracheo-Bronchoskopie, da bei der Besichtigung der Speiseröhre — zumal wenn das Rohr nur blind, mit Mandrin eingeführt wird - komplizierte Bewegungen im allgemeinen nicht vorkommen. Wenn ich trotzdem namentlich dem Anfänger mehr zum Gebrauch des Elektroskops rate, so folge ich dabei der in Kapitel III, 3 des ersten Teiles gegebenen Begründung.

Von den Beobachtungsrohren reichen für alle vorkommenden Aufgaben die Nummern 3 (10 mm), 4 (12 mm) und 5 (14 mm) aus. Es ist jedoch ratsam, für spezielle Ausrüstung zur Oesophagoskopie auch die Nr. 3 mit einem längeren fensterlosen Innenrohr versehen zu lassen, wie ein solches bei Nr. 4 schon dem normalen broncho-ösophagoskopischen Instrumentarium beigegeben wird. Es lassen sich mit diesen 3 Rohren alle in Frage kommenden Längen herstellen und eine weitere Dickenabstufung ist bei der grossen Dehnbarkeit der Speiseröhre nicht erforderlich. Aus diesem Grunde sind auch dem normalen Instrumentarium nur für die 3 weitesten Spatelrohre die auf Seite 24 beschriebenen Spezialbougies als Einführungsmandrin beigegeben.

Zur direkten Hypopharyngoskopie genügen in der Regel die 3 Spatelrohre, doch wird die Einführung und Einstellung namentlich bei vorhandenen Divertikeln durch das „gefensterte Schnabelrohr“ (s. S. 376) erleichtert.

Dass das Prinzip meines ursprünglich für die Tracheo-Bronchoskopie konstruierten verlängerbaren Doppelrohres auch bei der Oesophagoskopie dem bisherigen einfachen Tubus in verschiedener Richtung überlegen ist, habe ich a. a. O. [1]) ausführlich dargetan. Abgesehen davon, dass man im Gegensatz zu den sonst üblichen 4 Längen (20, 30, 40, 50 cm) von jeder Rohrdicke nur 1 Exemplar nötig hat, ergeben sich noch die beiden folgenden methodologisch viel wichtigeren Vorteile:

1. Man kann den Doppeltubus mit Hilfe des Spatelrohres leicht ohne Mandrin, also unter ständiger Leitung des Auges einführen.

[1]) Über Fortschritte in der ösophagoskopischen Behandlung verschluckter Fremdkörper. Deutsche mediz. Wocheuschrift. Nr. 17, 1909.

2. Bei unbekanntem oder wechselndem Sitz der Affektion lässt sich nur durch das während der Arbeit verlängerbare Doppelrohr die explorative Sondierung oder mehrmalige Einführung umgehen.

Wir werden die praktische Bedeutung dieser Eigenschaften bei Ausführung der Untersuchung noch näher kennen lernen.

Von den Operationsinstrumenten fällt bei ausschliesslicher Oesophagoskopie die verlängerbare bronchoskopische Zange mit den 5 Ansätzen fort. Es empfiehlt sich dagegen ausser einer verlängerbaren ösophagoskopischen Zange mit den 3 typischen Ansätzen (Krallenzange, Bohnenzange, Doppelkürette[1]) unbedingt die Anschaffung einer kurzen, besonders kräftigen Krallenzange (s. S. 105, Nr. 11) für die Extraktion festsitzender Fremdkörper des Halsabschnittes. Kommt der sehr zweckmäfsige neue geteilte Spiegel (s. S. 97) in Anwendung, so genügen 2 einfache Zangen mit auswechselbaren Ansätzen in den festen Längen von ca. 25 und 50 cm.

Bezüglich sondierender und dilatierender Instrumente verweise ich im allgemeinen auf Kapitel II, 2 des ersten Teiles (Dynamometrischer Dilatator für Speiseröhrenmund und Kardia, Arzneimittelsonde u. A.). Zweckmäfsig für die Diagnose der Pulsionsdivertikel bezw. für die Auffindung des Speiseröhrenganges ist auch eine Divertikelsonde nach Starck mit mindestens 2 Ansätzen verschiedener Krümmung.

Sämtliche Oesophagusinstrumente (Zangen, Watteträger, Pumpen, Sonden) müssen bis zu einer nutzbaren Länge von 50 cm vorhanden sein. Andrerseits verlangt die sichere Anwendung auch im zervikalen Speiseröhrenabschnitt und bei Kindern eine Kürze von etwa 25 cm. Es empfiehlt sich deshalb, die nicht verlängerbaren Instrumente in den 3 Längen von etwa 25, 35 und 50 cm vorrätig zu halten.

Zu einer möglichst vollkommenen ösophagoskopischen Ausrüstung gehört auch ein geeigneter Untersuchungstisch. Einrichtung zum

[1]) Zu Probeexcisionen aus hochsitzenden Tumoren können auch die für direkte Larynx-Operationen bestimmten Stanzen Verwendung finden. Im Allgemeinen verdient aber der nicht schneidende Doppellöffel den Vorzug, weil er bei geeigneter Handhabung nur pathologisches Gewebe angreift.

Tiefstellen des Kopfendes ist hier viel wichtiger als bei der Bronchoskopie, da nur hierdurch dauernde Beseitigung des Sekrets und Ausspülungen der Speiseröhre möglich sind. Bezüglich der Konstruktion verweise ich auf das Seite 109 Gesagte, möchte aber nochmals betonen, dass mir eine Hebung des Fussendes viel rationeller erscheint als die übliche Neigung der Tischplatte um eine mittlere Querachse.

Die Fig. 107 gibt die beiden Anordnungen im Schema wieder und zeigt dass bei der Konstruktion I (Starckscher Untersuchungstisch) nur durch eine sehr starke Gesamterhöhung des Tisches die bei jeder Neigung eintretende Senkung des Kopfendes ausgeglichen werden kann. Der Starcksche Tisch lässt sich zu diesem Zweck bis auf 135 cm erhöhen, wobei dann zum Besteigen

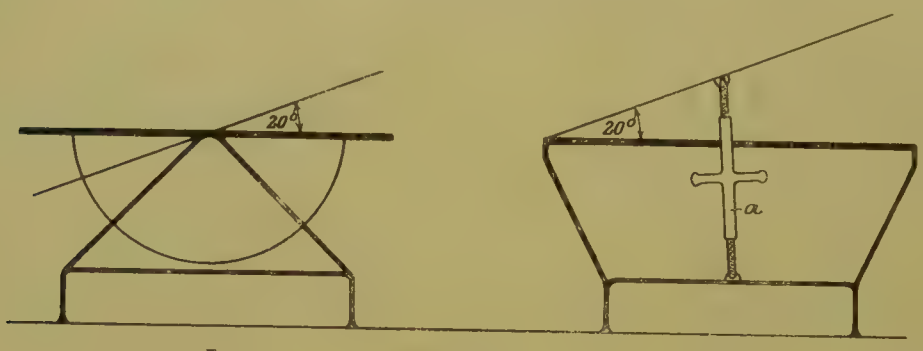

I Fig. 107. II

eine kleine Leiter nötig wird. Demgegenüber erscheint mir das Konstruktionsschema II einfacher. Ein mit Rechts- und Linksgewinde versehener Spindeltrieb a ermöglicht eine stossfreie und sichere Hebung des Fussendes während der Untersuchung. — Polsterung der Tischplatte erleichtert dem Patienten die Lage sehr; gegen das Rutschen hilft am besten eine rauhe, unverschiebliche Wolldecke oder Filzplatte.

Zur bequemen Übersicht füge ich hier eine Zusammenstellung der normalen Ausrüstung für Oesophagoskopie allein an:

1. Universalelektroskop mit Ersatzbrennern und Kabel.
2. Die verlängerbaren Doppelrohre Nr. 3 (10 mm), 4 (12 mm) und 5 (14 mm) mit langen, fensterlosen Innenrohren.
3. Spezialbougies als Mandrin für die 3 Rohre.
4. Drei Zangen von 25, 35 und 50 cm Länge mit 3 auswechselbaren Ansätzen (Krallenzange, Bohnenzange, Doppelkürette) — oder 2 verlängerbare Zangen mit den gleichen Ansätzen.

5. Speichelpumpe mit 3 verschieden langen Rohren.
6. Ein Dutzend doppelte Watteträger. Knopfsonde.
7. 3 gerauhte Sonden (Watteträger) zur Kokainisierung oder 1 Pinselspritze.

Als weitere Hilfsmittel der Oesophagoskopie kommen in Betracht:

Extraktions-Dilatator für eingeklemmte Fremdkörper (s. S. 390).

2 pneumatische Rohre für Untersuchung mit Luftaufblasung (s. S. 386)

Schlundsonde mit Oliven und 2 gebogenen Divertikelansätzen.

Ein Satz Bougies mit Führungsdrähten für Stenosenbehandlung.

Ein Satz Verweilbougies für retrograde Bougierung (s. S. 394).

Dynamometrische Dilatatoren zur Behandlung des Oesophagospasmus (Kardia und Speiseröhrenmund, s. S. 41).

Gefenstertes Schnabelrohr für die Untersuchung von Divertikeln (s. S. 376).

Arzneimittelsonde Endoskopisches Fernrohr (s. S. 86).

Wasserstrahl-Aspirationspumpe (s. S. 110), Spülapparat (Ingramspritze).

Für die allgemeine Handhabung und Prüfung der Instrumente, sowie für eventuelle Phantomübungen gilt das in Kapitel I, 3 u. 4 Gesagte. Starck empfiehlt Vorübungen am Hunde und beschreibt deren Technik. Es mag sein, dass bei der Oesophagoskopie die Übung am lebenden Tier grösseren didaktischen Wert hat als bei der Bronchoskopie, da bei ihr die Schwierigkeiten nicht so sehr in der Einführung liegen. Eigene Erfahrungen habe ich nicht darüber. Jedenfalls rate ich, nicht ohne völlige Beherrschung des Instrumentariums den Versuch an Menschen zu beginnen.

Die speziellen instrumentellen Vorbereitungen für den einzelnen Fall sind wesentlich einfachere wie bei der direkten Tracheo-Bronchoskopie, doch gilt auch hier der Grundsatz, mit pedantischer Gründlichkeit alles so einzurichten, dass die Dauer der

Rohreinführung auf ein Minimum beschränkt werden kann und jede unnötige Wiederholung vermieden wird. Bei der Oesophagoskopie muss man sich namentlich auf Störungen des Gesichtsfeldes durch Speichel, Blut, Speiseröhren- oder Mageninhalt gefasst machen, ausser der Speichelpumpe also eine möglichst grosse Anzahl von fertigen Stieltupfern bereit halten. In extremen Fällen, bei vollem Magen, Speiseröhren-Erweiterungen oder grossen Divertikeln können ausserdem noch Ausspülungen des Oesophagus erforderlich werden, die man, sofern die Boassche Pumpe nicht zur Verfügung steht, am besten bei eingeführtem Tubus durch einen besonders dünnen Magenschlauch oder praktischer mit Hilfe einer Nasendusche (Ingram-Spritze) und angesetztem Pumpenrohr bewerkstelligt. Der Tisch ist dabei so stark zu neigen, dass das Spülwasser in einen untergestellten Eimer abfliessen kann.

Die Auswahl des richtigen Rohres ergibt sich meist von selbst. Für Erwachsene rate ich, normaler Weise den mittleren Tubus (Nr. 4, 12 mm) zu verwenden. Nur bei besonders leichter Oesophagoskopierarbeit (s. später) oder schwierigen Arbeiten in grosser Tiefe ist das starke Rohr (Nr. 5, 14 mm) heranzuziehen Bei Kindern endlich oder besonders empfindlichen Personen muss man sich mit dem dünnsten Tubus (Nr. 3, 10 mm) behelfen. In pathologischen Fällen, wenn es sich etwa darum handelt, eine gefährliche Stelle zu passieren oder möglichst tief in eine enge Stenose einzudringen, müssen natürlich Ausnahmen von dieser allgemeinen Regel gemacht werden. Auch ist es für den Anfänger ratsam, bei der Einführung des Spatelrohres ohne Mandrin zunächst nur die dünneren Nummern zu verwenden.

Man gewöhne sich daran, in jedem Fall von Tumor-Verdacht die auf richtige Länge eingestellte Doppelkürette bereit zu legen. Bei Fremdkörpern richte man sich womöglich auf 2 Zangen von verschiedener Länge ein, da man immer auf einen Ortswechsel des Corpus alienum gefasst sein muss. Es ist deshalb auch besonders erwünscht, dass ein Assistent mit der Längenänderung der Zangen oder wenigstens mit dem Auswechseln der Ansätze vertraut ist.

2. Voruntersuchung der Patienten.

Jeder Rohreinführung hat nicht nur eine genaue und erschöpfende Voruntersuchung des Speiseröhrenleidens, sondern auch eine allgemeine körperliche Untersuchung mit besonderer Beachtung der ösophagoskopischen Kontraindikationen vorauszugehen.

Bereits die Anamnese, die genaue Erforschung des Wesens vorhandener Schluckstörungen, ihrer zeitlichen Entwicklung und Konstanz, dann die Art etwaigen Erbrechens oder angeblicher Blutungen und endlich die Beobachtung des nervösen und psychischen Verhaltens kann wertvolle Fingerzeige für die weitere Richtung der Untersuchung geben. Diese soll in irgendwie zweifelhaften Fällen immer mit einer objektiven Prüfung des Schluckvermögens, der Art des Essens und Kauens und womöglich einer Untersuchung der Kaufähigkeit mit Hilfe des Killianschen Kaubechers beginnen. Nicht selten entdeckt man so auch eine bei der blossen Inspektion übersehene Insuffizienz des Gebisses oder etwaiger Prothesen, die Angewohnheit hastigen Essens oder andere Befunde, die für die Beurteilung subjektiver oder objektiver Störungen von Bedeutung sind. Inspektion und Funktionsprüfung der Schlundorgane (Lähmungen, Sensibilitätsstörungen) und eventuell die Auskultation des (in seiner diagnostischen Bedeutung recht zweifelhaften) Schluckgeräusches vervollständigen die allgemeine Voruntersuchung.

Der Laryngologe muss in allen zweifelhaften Fällen daran denken, der Rohreinführung auch eine indirekte Laryngoskopie und Tracheoskopie vorauszuschicken. Man kann dabei nicht nur Stimmbandlähmungen, Deformationen und Deviationen des Kehlkopfes, ferner Kompressionen, Entzündungen oder Durchwachsungen der Trachea entdecken, welche ein unmittelbares Licht auf die Natur der Speiseröhrenerkrankung werfen, sondern stellt nicht selten ohne weiteres hochsitzende Schluckhindernisse (Tumoren, Fremdkörper, Narbenstenosen) fest, welche die blinde Rohreinführung mit Mandrin kontraindizieren. Schon die Ansammlung von Schleim oder Speiseresten in den Sinus pyriformes erweckt den Verdacht auf Hypopharynxstenose und mahnt zur vorsichtigsten Behandlung dieser

gefährlichen Gegend. Hier kommt dann auch die indirekte v. Eickensche Hypopharyngoskopie in Frage, welche dem Kranken nicht selten eine direkte Untersuchung erspart oder doch wichtige Anhaltspunkte für die Art des Vorgehens liefert.

Niemals vergesse man über der laryngoskopischen Untersuchung eine genaue Inspektion und Palpation des Halses von aussen und eine Prüfung seiner Beweglichkeit. Auch kann gegebenen Falls eine Röntgendurchleuchtung (Aneurysma) mit Beobachtung des Wismutbissens (Paresen, Stenosen) und ein Röntgenogramm in Frage kommen. Handelt es sich um Fremdkörperverdacht, so ist einer Platte mit negativem Befund nur beschränkter Wert beizumessen. Im Brustabschnitt der Speiseröhre können selbst spezifisch dichte Körper bei geringer Grösse (Nadeln, ferner Knochen, schwere Glassorten etc.) in dem starken Mediastinalschatten verschwinden. Positive Ergebnisse sind von grossem Wert. Nicht nur wegen der topographischen Lokalisation, sondern mehr noch zur genauen Feststellung der für die Extraktion wichtigen Grössen-, Lage- und Formverhältnisse.

Von besonderer Wichtigkeit bei der Voruntersuchung ist die Frage, ob wir eine diagnostische Sondierung der Speiseröhre vornehmen sollen. Wenn man sich darüber klar wird, was die Sonde zu leisten vermag, so lassen sich vornehmlich 3 Fälle unterscheiden: 1. Ermittelung der Anwesenheit eines Fremdkörpers oder einer Stenose, 2. Feststellung des Verengerungsgrades und 3. die topographische Lokalisation. Der Wert der Sondierung für die Oesophagoskopie ist in den 3 Fällen ein sehr verschiedener.

Bestehen Zweifel darüber, ob überhaupt eine Verengerung vorliegt, ob sie anatomischer oder spastischer Natur ist, so lässt sich gegen die vorsichtige Einführung einer dicken Olive gewiss nichts einwenden, sofern das Hindernis nicht im Speiseröhreneingang gelegen ist. Man kann dadurch dem Patienten nicht nur oft die Unannehmlichkeit einer Oesophagoskopie ersparen, sondern ihn bei den häufigen eingebildeten Schluckhindernissen und Fremkörpergefühlen auch von der Irrtümlichkeit seiner Vorstellung überzeugen.

Bei der weitaus häufigsten stenosierenden Speiseröhrenerkrankung, dem Karzinom ist übrigens zu berücksichtigen, dass die Sondierung leicht kleine Blutungen auslöst, welche die okulare Untersuchung sehr erschweren. Man gehe also bei Karzinom-Verdacht besonders behutsam vor und führe die Sondierung womöglich nicht unmittelbar vor einer beabsichtigten Endoskopie aus.

Anders liegt schon die Frage der Sondierung in Fällen von Fremdkörperverdacht. Einerseits nämlich darf aufgrund eines negativen Sondenbefundes niemals die Anwesenheit eines Fremdkörpers ausgeschlossen werden, da selbst dicke Oliven auch an grossen Fremdkörpern glatt vorbeigleiten können. Gottstein führt eine ganze Reihe derartiger Fälle an, in denen von geübter Hand sogar grosse Gebissplatten nicht palpiert wurden, vermutlich, weil die Sonde in ihrer Tendenz, sich grade zu strecken, mehr an der hinteren Speiseröhrenwand entlang gleitet oder in einer seitlichen Tasche des nachgiebigen Organes ungehindert ihren Weg findet. Eine darauf gegründete Fehldiagnose kann für den Kranken verhängnisvoll werden und ist es in der Tat auch schon geworden. Es ist ferner zu bedenken, dass bei tatsächlich vorhandenem Fremdkörper nicht selten schon die leichteste Sondenberührung, ja schon die reflektorische Peristaltik genügt, um ihn in die Tiefe zu befördern und dass keineswegs alle Fremdkörper in den tieferen Speisewegen ungefährlich sind.

Wir stehen aus diesen Gründen von der Sondenexploration bei wahrscheinlichem Fremdkörper ab. Besteht nur ein geringer Verdacht und spricht die Natur des verschluckten Gegenstandes, die Zeitdauer, nachherige Nahrungsaufnahme usw. durchaus dagegen, dass das Korpus alienum sich noch in der Speiseröhre befindet, so kann man immerhin dem Patienten durch die Sonde einige Beruhigung verschaffen und bis auf weiteres die Oesophagoskopie unterlassen. Stets aber muss man bei derartigem Vorgehen die Unzuverlässigkeit der Sondierung im Auge behalten und mit der bekannten Tatsache rechnen, dass selbst grosse

Fremdkörper lange Zeit beschwerdelos getragen werden können, während oft kleine Verletzungen oder umschriebene Entzündungen tagelang ein intensives Fremdkörpergefühl hinterlassen.

Die zweite Leistung der Sondenexploration, die Feststellung der Weite einer Stenose ist für die Indikationsstellung der Oesophagoskopie ziemlich belanglos. Man schiebe sie also bis nach erfolgter okularer Diagnose auf.

Der dritten Aufgabe der Sonde, Feststellung der Höhe eines Untersuchungshindernisses, wird von den meisten Autoren eine grosse Bedeutung zuerkannt, da sie bei Benutzung der bisherigen Oesophagoskope ein Mittel an die Hand gibt, durch das man vorher die zu wählende Tubuslänge feststellen kann. Das verlängerbare Rohr bedeutet hier einen grossen Gewinn, denn es macht nicht nur die wenig erwünschte Sondierung überflüssig, sondern gestattet uns auch, bei wechselnder Höhe des Befundes stets mit optimaler Tubuslänge zu arbeiten. Die Vorteile dieser Einrichtung sind besonders für die Extraktion von Fremdkörpern einleuchtend, denen man auch bei ihrem häufigen Entweichen nach unten unmittelbar mit dem Innenrohr folgen kann.

Besonders dringend rät Gottstein in Fällen hochsitzender Erkrankung niemals ohne vorherige Sondierung den Tubus einzuführen, da die physiologischen Einführungshindernisse im Speiseröhreneingang die erforderliche zarte Handhabung des mit Mandrin bewaffneten Rohres unmöglich machen. Wir werden später sehen, dass bei unserem Oesophagoskop auch diese Indikation der explorativen Sondierung fortfällt, weil wir bei Verdacht auf Erkrankungen des Halsabschnittes stets mit dem offenen Spatelrohr unter ständiger Kontrolle des Auges eingehen.

Man sieht schon aus diesen etwas schematischen Ausführungen, dass der klassischen Untersuchungsmethode des Oesophagus, der Sondierung, für die Indikationsstellung und Vorbereitung der Oesophagoskopie nur eine relative Bedeutung zukommt und dass sie die direkte Inspektion niemals ersetzen kann. Einen wesentlichen Vorteil wollen wir ihr indessen ohne weiteres einräumen, dass sie nämlich

den Kranken einigermafsen auf die Unannehmlichkeiten der Rohreinführung vorbereitet und dem Arzt ein gewisses Urteil über die zu erwartenden Schwierigkeiten gibt. Steht also keines der oben geäusserten Bedenken der Sondierung im Wege, so mag man sie immerhin in diesem Sinne anwenden, wo es das Verhalten des Patienten wünschenswert erscheinen lässt.

Von besonderer Wichtigkeit unter den Vorbereitungen des Patienten ist der Füllungszustand des Magens. Schon in Kap. II habe ich auseinandergesetzt, dass während der Verdauungstätigkeit sowohl die Sekretion von Speichel und Schleim als auch die Reizbarkeit stark erhöht zu sein pflegt. Das letztere gilt namentlich für den Würgreflex, welcher bei ungenügender Beseitigung die Oesophagoskopie in noch höherem Grade erschwert als der Glottisreflex die Tracheoskopie.

Man wird also die Untersuchung nach Möglichkeit nur in nüchternem Zustande, am besten in den Morgenstunden, vornehmen. Magenausspülung vorauszuschicken ist nur in seltenen Fällen möglich, da es sich ja meist um stenosierende Erkrankungen oder Fremdkörper handelt. Nur bei den verschiedenen Formen von Speiseröhren-Erweiterung sind Spülungen am Platze, welche aber in erster Linie für eine völlige Reinigung des Oesophagus selbst zu sorgen haben. Handelt es sich nur um vermehrte Schleimsekretion, so kann es auch von Vorteil sein, wenn der Patient kurz vor der Untersuchung lauwarmes Emser, Fachinger oder dergleichen Wasser trinkt.

Muss man, wie dies bei Fremdkörpern sehr oft der Fall ist, die Untersuchung bei vollem Magen beginnen, so richte man sich auf Spülungen durch den Tubus ein. Ganz besonders gilt das für Kinder, deren grosse Brechneigung häufig ja noch durch Narkose gesteigert werden muss.

Eine besondere Desinfektion der Speiseröhre oder des Mundes ist bei der Oesophagoskopie nicht erforderlich. Für die Sterilisierung des Instrumentariums gelten die bei der Bronchoskopie aufgestellten Regeln (s. S. 260).

Die vorstehenden Ausführungen können natürlich nur einen allgemeinen Anhalt dafür geben, in welcher Richtung sich die

speziellen Voruntersuchungen der Oesophagoskopie zu bewegen haben. Im einzelnen Falle müssen sie noch durch klinische Beobachtung, immer aber durch eine Allgemein-Untersuchung ergänzt werden, bei der man sein Augenmerk in erster Linie auf etwaige Kontraindikationen der Rohreinführung richtet.

Als wichtigste Kontraindikation — wenn wir von den akutentzündlichen Prozessen der Speiseröhre selbst und ihrer Umgebung absehen — muss vorgeschrittenes Aortenaneurysma gelten. Gefährlich ist die Untersuchung ferner bei bestehender Leberzirrhose, da Stauungen des Pfortader-Kreislaufs durch Vermittlung der Vena coronaria sin. ventriculi häufig zu hochgradigen Venektasien im untersten Oesophagusabschnitt führen. Auch inkompensierte Herzfehler und vor allem die Insufficientia Myocardii, ferner Atemhindernisse (Stenosen, Phthisis, Emphysem) erfordern weitgehende Rücksicht. Denn das Rohr kann schon durch den Druck auf Larynx und Trachea, mehr noch durch Speichelaspiration, ungewohnte Lagerung und die mit der ganzen Prozedur verbundene Aufregung eine vorhandene Atemnot plötzlich in gefährlichem Maſse steigern oder irreparablen Herzkollaps herbeiführen. Wegen des unvermeidlichen Pressens bei tiefliegendem Kopf ist auch eine ausgebildete Arteriosklerose zumal bei bereits vorhandenen apoplektischen Antecedentien höchst bedenklich.

Einer Indikatio vitalis gegenüber, wie sie etwa durch einen festsitzenden Fremdkörper gegeben ist, müssen die relativen Kontraindikationen der Oesophagoskopie natürlich zurücktreten. Denn die Oesophagotomie bei Fremdkörper weist immer noch eine Mortilität von 12—20% [1]) auf, also fast das 10fache der ösophagoskopischen Behandlung. Natürlich hat auch diese Methode ihre Grenzen: Ist schon eine Perforation eingetreten, sind zweifellose Zeichen von Mediastinitis vorhanden — steigendes Fieber, excessive Schmerzhaftigkeit, wachsendes Hautemphysem — so erspart man dem Kranken lieber die Schmerzen der Rohreinführung, da hier doch die Oesophago- bezw. Mediastinotomie

[1]) Zit. nach Stark, die Bedeutung der Oesophagoskopie etc., Zeitschr. f. Laryngologie usw., Bd. 1, Heft 1.

angezeigt ist, und ein tödlicher Ausgang der Methode zur Last gelegt würde. Das Gleiche gilt übrigens, wenn sich nach einer unglücklichen Oesophagoskopie oder einem Extraktionsversuch zweifellose Perforationssymptome einstellen sollten: Nur sofortige ausgiebige Eröffnung des Mediastinum kann dann die drohende Gefahr noch abwenden.

Leider behält die Indikationsstellung bei diesen fatalen Zuständen immer etwas sehr Unsicheres und die Grenze, bis zu welcher man einem steigenden Fieber, einer zunehmenden Schmerzhaftigkeit exspektativ zusehen darf, lässt weitgehende Differenzen der persönlichen Auffassung zu. Denn es muss zugegeben werden, dass eine einfache Oesophagitis bei Fremdkörper oder nach Fremdkörperextraktion trotz Fieber und Schmerzen zurückzugehen pflegt. Die Art der zeitlichen Entwickelung ist hier für die Beurteilung von grösserer Bedeutung als der momentane Zustand: Jede Stunde unveränderten Bestehens ist als günstiges Prognosticum aufzufassen, während andererseits eine ständige Progredienz der Erscheinungen für mediastinale Komplikation spricht. Wichtig ist auch, dass die ösophagitischen Schmerzen durch den Schluckakt unerträglich gesteigert werden, die Mediastinitis dagegen mehr gleichmäfsigen Schmerz mit respiratorischen Steigerungen auslöst.

3. Die Oesophagoskopierbarkeit.

Die Oesophagoskopie ist bei kunstgerechter Ausführung zwar kein gefährlicher, aber immer ein lästiger Eingriff. Ich habe den Eindruck, dass sie durchschnittlich den Kranken mehr angreift als eine Tracheo-Bronchoskopie. Während wir z. B. diese Untersuchung an geübten Patienten ohne weiteres auch von einer grösseren Anzahl von Kursteilnehmern ausführen lassen, hält es schwer, eine freiwillige Versuchsperson für die Speiseröhren-Untersuchung zu gewinnen und man muss sich nicht selten auf eine einmalige Voruntersuchung mit Demonstration beschränken.

Im übrigen bestehen in der Ausführbarkeit der Oesophagoskopie wiederum sehr starke individuelle Differenzen, deren Erkennung und Begründung ich gleich näher auseinandersetzen werde. Hier führe ich nur die Tatsache an, um zu zeigen, dass wir bei der direkten

Speiseröhren-Untersuchung die Indikationsstellung im allgemeinen enger fassen oder doch genauer individualisieren müssen, als bei der Tracheo-Bronchoskopie. Dass eine solche Auffassung der allgemeinen Anerkennung und Ausbreitung der ösophagoskopischen Methode in den Weg tritt, glaube ich nicht, neige vielmehr der Ansicht zu, dass sie durch strenge Individualisierung der Indikationsstellung und durch wissenschaftlich begründete Beschränkungen eher an Ansehen bei Ärzten und Kranken gewinnt als wenn man sie mit spezialistischer Einseitigkeit jedem Oesophaguskranken aufzwingt.

In der v. Miculiczschen Klinik wurde nach Gottsteins Angaben die Oesophagoskopie sehr mit Auswahl betrieben, in ähnlicher Weise etwa, wie die Kystoskopie beim Manne, die man ja auch nicht bei jedem Blasenleiden auszuführen pflegt. „Die Zahl der von uns ösophagoskopierten Fälle," sagt Gottstein, „ist im Verhältnis zur Zahl der von uns beobachteten Oesophagus-Erkrankungen eine relativ kleine. Nicht einmal in einem Drittel der Fälle haben wir die Oesophagoskopie ausgeführt. In den übrigen zwei Dritteln mussten wir uns mit der Wahrscheinlichkeitsdiagnose begnügen, die zumeist auf Karzinom lautete."

Ich brauche wohl kaum zu betonen, dass die vorstehenden Bemerkungen lediglich einer von mancher Seite gehuldigten zu leichten Auffassung des ösophagoskopischen Eingriffes vorbeugen sollen und nicht etwa einer geringen Wertschätzung der ösophagoskopischen Methode entspringen. Allein ihre Leistungen in der Diagnose und Behandlung verschluckter Fremdkörper machen sie absolut unersetzlich. Kaum weniger ihre Hilfe bei der Diagnose diffuser Erweiterungen und Zenkerscher Divertikel und der diesen Erkrankungen meist zugrunde liegenden spastischen Stenosen. Unter den anatomischen Speiseröhren-Verengerungen (Narbenstenosen, Neubildungen, Kompressionen) verdient auch die weitaus häufigste, das Karzinom, immer dann endoskopisch sichergestellt zu werden, wenn die allgemeine klinische Untersuchung nur den geringsten Zweifeln Raum lässt, was bei etwas strengeren diagnostischen Anforderungen überaus häufig der Fall ist. Immerhin wird man hier schon eher auf den allgemeinen Zustand des Kranken und die individuelle Oesophagoskopierbarkeit gelegentliche

Rücksicht nehmen. Leider kommen ja die an Speiseröhren-Verengerung Leidenden manchmal erst in einer desolaten Verfassung zum Arzt, sodass man zunächst einmal die Gastrostomie in Lokalanästhesie ausführen muss, um dann eventuell später nach erfolgter Kräftigung noch die endoskopische Untersuchung anzuschliessen.

Wenn wir den Begriff der Oesophagoskopierbarkeit in ähnlicher Weise zu definieren versuchen, wie ich es bei der Autoskopie getan habe — nämlich als denjenigen Prozentsatz von Kranken, dem die direkte Untersuchung zugemutet werden kann und zugemutet werden soll — so behält er etwas sehr Unbestimmtes. Denn die Grenze schwankt nicht nur mit den individuellen Anschauungen des Untersuchers und der wechselnden Dringlichkeit der jeweiligen Indikation, sondern es fehlt auch ein zahlenmäfsiges Kriterium für die Belästigung des Patienten, wie ich es bei der Endoskopie der Luftwege durch exakte Messung des autoskopischen Verdrängungsdruckes aufstellen konnte. Für die Ausführbarkeit der Speiseröhren-Untersuchung bietet dieser Druck keinen Mafsstab, und es ist durchaus unbegründet, zwischen der Autoskopierbarkeit und der Oesophagoskopierbarkeit einen Parallelismus zu suchen in der Weise, dass mit der Leichtigkeit der einen Untersuchungsmethode stets eine solche der anderen einhergeht.

Kirstein hat den Satz aufgestellt[1]), dass nur autoskopierbare Personen — also nur etwa 75% aller — sich zur Einführung grader Rohre in die Speiseröhre eignen, und dass die Autoskopie eine unmittelbare Prognose der Oesophagoskopie ermöglicht. Das ist aus folgenden Gründen unrichtig:

Die Einstellung des Kehlkopfes bezw. der Luftröhre verlangt nicht nur, dass die obere Zahnreihe durch Rückwärtsbeugen des Kopfes in deren Verlängerung gebracht wird, sondern es ist gleichzeitig eine weitgehende Verdrängung des Zungengrundes erforderlich. Wir haben früher gesehen, dass der dazu nötige Verdrängungsdruck in rascher Progression ansteigt, wenn sich die Einstellung von der

[1]) Berl. klin. Wochenschr. 1898, S. 594.

hinteren Kehlkopfwand über die Stimmlippen hin der vorderen Kommissur nähert. Die Grenze der Autoskopierbarkeit liegt also immer im Bereich der Strecke a—b (Fig. 108), auf welche ich den Druckanstieg in Form der schraffierten Kurve graphisch aufgetragen habe.

Man sieht nun aus der Kurve ohne weiteres, dass die ösophagoskopische Rohrrichtung cd normaler Weise

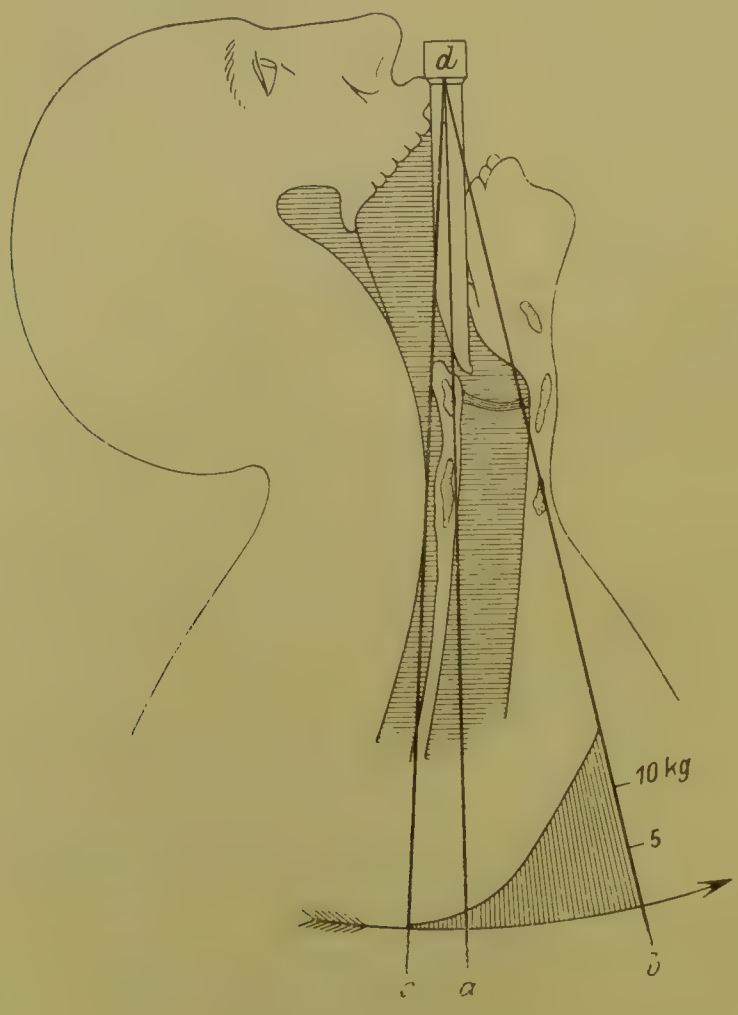

Fig. 108.

garnicht in die autoskopische Druckkurve hineinreicht, jedenfalls aber immer weit von dem zwischen a und b gelegenen Punkte entfernt bleibt, bis zu dem die individuelle Autoskopierbarkeit reicht. Die Oesophagoskopie verlangt eben nur eine grade Linie zwischen oberer Zahn-

reihe und Hypopharynx die vollständige Autoskopie eine solche von der oberen Zahnreihe zur vorderen Kommissur. Zwischen beiden liegt ein Winkel von etwa 15°, der niemals durch Kopfstreckung ausgeglichen werden kann.

Aus diesen durchaus verschiedenen mechanischen Bedingungen ergibt sich die gegenseitige Unabhängigkeit von Autoskopierbarkeit und Oesophagoskopierbarkeit und zugleich der wesentliche Unterschied in der Technik beider Untersuchungsmethoden. Da nämlich bei der Speiseröhre die Einführung eines graden Rohres um so leichter gelingt, je vollkommener wir die obere Zahnreihe in ihre Verlängerung bringen können, so werden wir die Untersuchung häufig, ja in der Regel, vom Mundwinkel aus vornehmen. Bei der direkten Laryngoskopie dagegen muss das Rohr in erster Linie den Ort der grössten Zungen-Verdrängbarkeit aufsuchen, welcher, wie ich früher gezeigt habe, mehr in der Mitte liegt als in der Nähe ihrer seitlichen Aufhängungen.

Fassen wir hiernach die mechanischen Ursachen erschwerter Oesophagoskopierbarkeit zusammen, so ist in erster Linie eine mangelhafte Beweglichkeit bei kurzer Halswirbelsäule namentlich in deren obersten Segmenten zu nennen. Flexion der unteren Halswirbel kann, wie aus Fig. 108 hervorgeht, bei der Gradstreckung nur wenig nützen, da der zervikale Speiseröhrenabschnitt hierbei die Krümmung mitmacht. In demselben Sinne wie Kürze und Rigidität der Wirbelsäule wirkt natürlich starke Prominenz des Oberkiefers bezw. der oberen Zahnreihe. An dritter Stelle ist straffe anatomische Fixation des Speiseröhreneinganges und erhöhte Reizbarkeit mit spastischer Konstraktion zu nennen, zu der sich häufig noch eine mangelhafte reflexlähmende Wirkung der Lokalanästhesie gesellt. Die mehr oder weniger starke Entwicklung und die Plastizität des Zungengrundes spielt bei der Oesophagoskopie keine wesentliche Rolle.

Man sieht also, dass die Kriterien der Autoskopierbarkeit nur teilweise mit denen der Oesophagoskopierbarkeit zusammenfallen und dass die für die Prognose der direkten Laryngoskopie so überaus wichtige „Zungenspatelprobe“ (s. S. 181) ein sicheres Urteil über die Ausführbarkeit

der Speiseröhrenuntersuchung nicht zulässt. Wir sind daher im wesentlichen auf eine Prüfung der Halsbeweglichkeit, der Zahnentwicklung bezw. der Oberkieferprominenz, der Reizbarkeit, des psychischen Verhaltens und auf die — vielfach kontraindizierte! — Probesondierung angewiesen. Schliesslich gibt auch das Verhalten bei der Kokainisierung einigen Anhalt. Als allgemeine Regel kann gelten, dass die Untersuchung bei mageren langhalsigen Personen, bei Frauen, Kindern und alten Leuten (sofern deren Halswirbelsäule noch nicht versteift ist) leichter gelingt als bei muskulösen wohlgenährten Männern.

Leider sind — abgesehen von der Morphium-Injektion und Narkose — die Hilfsmittel, welche bei geringer Oesophagoskopierbarkeit dem Kranken die Rohreinführung erleichtern, beschränkte, da ein der Gegendruck-Autoskopie analoges Verfahren hier nicht anwendbar ist. Wir müssen uns deshalb auf Verwendung besonders dünner Rohre beschränken, bei welchen jeder Millimeter eine merkliche Erleichterung bedeutet. Es liegt das nicht etwa an zu grosser Enge des Speiseröhrenmundes, sondern an seiner kürzeren Verbindung mit der Wirbelsäule. Denn das untere Ende des eingeführten Rohres kann ja nur in sehr beschränktem Maſse nach hinten ausweichen, sodass sich der ganze unvermeidliche Druck des Oberkiefers nach vorn als schmerzhafte Zerrung auf den Oesophaguseingang überträgt. Dass eine solche Zerrung bei der Tracheoskopie nicht empfunden wird, ist leicht erklärlich: Einmal liegt die Speiseröhre hinter der Trachea, der Weg von der oberen Zahnreihe zum Hypopharynx ist also länger als der zum Larynx, was für die Mechanik der Gradstreckung dieselbe Bedeutung hat, wie ein stark prominenter Oberkiefer. Dann ist die Verbindung mit der Wirbelsäule wesentlich kürzer und schliesslich leistet bei der Tracheoskopie der stark komprimierte Zungengrund einen kräftigen Widerstand gegen die Zerrung nach vorn.

Da es bei Gradstreckung des Weges nur auf eine Raumersparung in sagittaler Richtung ankommt, würde ein ovaler Rohr-Querschnitt theoretisch von grossem Vorteil sein. Praktisch kann ein solcher indessen nur selten zur Geltung kommen, weil die normale Unter-

suchung häufig rotierende Rohrbewegungen verlangt und der ovale Querschnitt bei der lateralen Mundwinkelstellung direkt ungünstig wirkt. Die mediale Untersuchungsmethode kommt aber vorwiegend bei vorderen Zahnlücken zur Anwendung, deren Breite oft nur von einem runden Rohre wirklich ausgenutzt werden kann. Die Tatsache, dass zwei Magenschläuche nebeneinander den Speiseröhrenmund zu passieren vermögen, ist für die Einführbarkeit starrer Rohre eben keineswegs mafsgebend.

In der ösophagoskopischen Praxis kommt es recht selten vor, dass die Rohreinführung wegen ungenügender Oesophagoskopierbarkeit völlig misslingt. Gottstein fand unter seinem sehr grossen Material nur 3 derartige Kranke, doch vermute ich, dass bei dieser Aufstellung mancher schwierige Fall sich unter den zwei Dritteln der Patienten befunden haben mag, welche von vornherein von der Untersuchung ausgeschlossen wurden. Ich möchte aber, um es zu wiederholen, den Begriff der Oesophagoskopierbarkeit überhaupt nicht mit der Ausführbarkeit der Methode identifizieren. Seine praktische Bedeutung liegt vielmehr darin, dass man von Fall zu Fall zwischen der Lästigkeit der Untersuchung und dem von ihr zu erwartenden Nutzen ein richtiges Verhältnis einhält und dabei die Grenze nicht aus dem Auge verliert, bei welcher die allgemeine Narkose in ihre Rechte zu treten hat. Denn das geht aus der Mechanik der erschwerten Oesophagoskopierbarkeit ohne weiteres hervor, dass sie durch Schleimhaut-Anästhesie nicht nennenswert erleichtert werden kann.

Es mag am Platze sein, an dieser Stelle auch über die Gefahren der direkten Speiseröhren-Untersuchung einige Worte zu sagen. Sie sind, soweit die Methode als solche in Frage kommt, sehr geringe, denn Perforationen lassen sich mit der gleichen Sicherheit vermeiden wie bei der Tracheo-Bronchoskopie, die Infektions- und Kokaingefahr fällt nahezu ganz fort und ebenso die bei Untersuchung der Luftwege durch Atembehinderung und Lungenerkrankungen möglichen Komplikationen.

Die bei der Oesophagoskopie beobachteten Todesfälle standen immer in unmittelbarem Zusammenhange mit pathologischen Veränderungen, in erster Linie karzinomatösen Erkrankungen und gefährlichen Fremdkörpern. Bei Karzinom des Speiseröhreneinganges ist selbst der geschickten Hand v. Miculicz' zweimal eine Perforation mit tödlichem Ausgange passiert. Auch v. Hacker, Karewski, Rosenheim u. a. haben Todesfälle im Anschluss an die Oesophagoskopie zu beklagen gehabt. Immerhin sind diese meist durch ganz besondere Umstände herbeigeführten unglücklichen Ausgänge im Verhältnis zu den nach Tausenden zählenden erfolgreichen Untersuchungen derartig selten, dass sie den Wert der Methode in keiner Weise herabsetzen können. Sie entfallen ausserdem zum Teil in das Versuchsstadium der Oesophagoskopie oder sind einer ungeeigneten Technik zur Last zu legen, von der im nächsten Abschnitt noch ausführlich die Rede sein wird.

C. Technik der Untersuchung.

Einteilung.

Im Gegensatz zu den Luftwegen kann eine oculare Untersuchung der Speiseröhre nur unter Anwendung dilatierender Specula erfolgen, welche ihren geschlossenen Halsabschnitt zum Klaffen bringen. Führt man ein derartiges Speculum so weit ein, dass sein oberes Ende im Pharynx liegt, so muss die Beleuchtung und Besichtigung indirekt — etwa mit Hilfe eines Kehlkopfspiegels — erfolgen: Indirekte Oesophagoskopie. Lässt man dagegen unter Verdrängung des Zungengrundes und Streckung der Halswirbelsäule, das (röhrenförmige) Speculum aus dem Munde herausragen, so ergibt sich die Möglichkeit einer direkten Beleuchtung und Betrachtung. Nur das letztere Verfahren hat praktische Bedeutung erlangt, sodass mit der Bezeichnung Oesophagoskopie immer die direkte Methode gemeint ist.

Eine strenge Einteilung auf Grund der für die Endoskopie der Luftwege eingeführten Bezeichnungen müsste ferner zwischen oberer und unterer Oesophagoskopie unterscheiden, da natürlich auch eine oculare Untersuchung von der Oesophagotomiewunde aus möglich ist.

Die praktische Bedeutung dieser unteren Methode ist indessen bei der Speiseröhre aus naheliegenden Gründen wesentlich geringer als bei den Luftwegen, sodass eine besondere Benennung kaum notwendig erscheint. Eine untere Besichtigung der Speiseröhre, wie sie gelegentlich von dem operativ eröffneten Magen aus vorgenommen ist, werden wir als „Retrograde Oesophagoskopie“ kennen lernen.

Bei der Darstellung der speziellen Untersuchungstechnik habe ich die Einführung des Rohres von dem weiteren Gang der Untersuchung getrennt, um damit die bisher noch wenig anerkannte selbständige Bedeutung der verschiedenen Einführungsmethoden zu betonen. Eine am Schluss des Abschnittes angefügte Zusammenfassung soll die Übersicht wieder herstellen.

Wir beginnen mit der Anästhesie, die sich von der speziellen Untersuchungstechnik kaum trennen lässt, um dann in logischer Folge zu den verschiedenen Untersuchungsstellungen überzugehen.

1. Die Anästhesie.

Für v. Miculicz bot die Frage der Anästhesie zu Beginn seiner ösophagoskopischen Arbeiten die grössten Schwierigkeiten. Da es sich als unmöglich erwies, die Inhalationsnarkose gefahrlos so weit zu führen, bis die Würg- und Brechreflexe erloschen und bei oberflächlicher Betäubung diese nur gesteigert wurden, versuchte er, sich mit Morphiuminjektionen zu helfen, indem er dem Patienten 10 Minuten vor der Rohreinführung 0,04 g der salzsauren Lösung auf einmal verabreichte. In der Tat wurde hierdurch nicht nur eine ausreichende Reflexlosigkeit erzielt, sondern der Kranke blieb auch soweit bei Bewusstsein, dass er starken Druck angeben und auf Zuruf reagieren konnte. Allein v. Miculicz musste bei der übermaximalen Morphindosis bald bedenkliche Zufälle erleben, sodass er auch dieses Mittel wieder verliess, um zu der 1887 von Störk und v. Hacker eingeführten Kokainisierung des Pharynxtrichters überzugehen.

Diese Kokainanästhesie, durch welche erst eine allgemeine und relativ gefahrlose Anwendbarkeit der Oesophagoskopie gewährleistet wurde, ist dann von verschiedenen Autoren in mannigfacher Weise

modifiziert. Während v. Hacker selbst wenig Wert auf eine ausgedehnte Pinselung legt, geht Gottstein so weit, dass er Zungengrund, harten und weichen Gaumen, hintere Rachenwand, Epiglottis, Sinus pyriformes, Aryknorpel und aryepiglottische Falten mit 10%iger Lösung anästhesiert und zum Schluss noch einen Wattebausch möglichst tief in die Speiseröhre einführt. Rosenheim injizierte selbst noch mit Hilfe einer besonderen Spritze dünne Kokainlöung in den Oesophagus.

Ich halte eine derartig ausgedehnte, für den Kranken zum mindesten sehr lästige Kokainisierung ebensowenig für angebracht wie die gelegentlich empfohlene Oesophagoskopie ohne jegliche Anästhesie. Gewiss kann man zur Not ein Rohr ebensogut ohne Kokain in die Speiseröhre einführen wie eine Sonde, doch dürfte dabei nur an besonders reizlosen Patienten ein einigermafsen ruhiges Arbeitsfeld zu erreichen sein. Keinesfalls darf es als Regel aufgestellt werden, dass eine kunstgerecht ausgeführte Kokainisierung den Kranken mehr belästigt als die Rohreinführung selbst.

Auch bei der Oesophagoskopie wird man am ersten das Richtige treffen, wenn man wieder genau unterscheidet zwischen der Beseitigung bestehender Reflexe, Schmerzen und psychischer Reaktionen. Befolgt man dabei die allgemeine Regel, dass Reflex und Oberflächenschmerz ausschliesslich durch Lokalanästhesie, psychische Reaktion und Tiefenschmerz ausschliesslich durch Narkose und endlich Kombinationen beider durch gleichzeitige örtliche und allgemeine Betäubung zu behandeln sind, so gelangt man ohne Schwierigkeit zu begründeten Indikationen.

Lokalanästhesie.

Die lokale Anästhesie gestaltet sich bei der Oesophagoskopie im allgemeinen wesentlich einfacher als bei der Untersuchung der Luftwege, da die Abwehrreflexe hier nur eine untergeordnete Rolle spielen. In der Regel kann sich die Auftragung der 20%igen Kokainlösung mit Adrenalinzusatz auf die hintere Pharynxwand dicht über dem Speiseröhreneingang, den Hypopharynx und den obersten zervikalen Abschnitt der Speiseröhre beschränken. Anwendung der Pinselspritze mit gebogenem Ansatz ist bei dem

geringen Kokainverbrauch kaum erforderlich, jedenfalls kommt man hier auch mit 2—3 gerauhten Kehlkopfsonden, an welche mittelgrosse nicht zu feste Wattebäusche angedreht werden, leicht zum Ziel. Nur dann, wenn noch eine tiefere Anästhesierung der Speiseröhre, etwa in der Umgebung von Fremdkörpern, in Frage kommt, empfehle ich, die Pinselspritze mit gradem Ansatz durch das eingeführte Spatelrohr unter Leitung des Auges in Anwendung zu bringen.

Die Pinselung des Speiseröhreneinganges kann palpatorisch vorgenommen werden, sicherer aber unter Anwendung des Kehlkopfspiegels. Wir gehen dabei so vor, dass wir den Pinsel in einen Sinus pyrif. einführen und unter seitlichen Bewegungen von rechts nach links den spaltförmigen Hypopharynx bestreichen. Beim Zurückgehen wird unter ähnlichen Bewegungen auch die hintere Rachenwand mit Kokain versorgt, wobei man sich in der Dosierung durchaus nach der individuell sehr verschiedenen Reizbarkeit zu richten hat.

Es ist gut, nach dieser ersten raschen Pinselung mindestens 1 Minute zu warten, da der zweite Pinsel dann oft schon ziemlich beschwerdelos ertragen wird und mit Hilfe einer Schluckbewegung unter leichtem Druck über den Speiseröhrenmund hinaus eingeführt werden kann. Nur in Fällen erheblicherer Reizbarkeit ist noch ein dritter und eventuell vierter Pinsel in Anwendung zu bringen, falls nach einer kurzen Wartezeit der zweite oder dritte Pinsel noch nicht ohne Würgreflex ertragen wurde.

Es beruhigt den Patienten sehr, wenn man ihm vor der Kokainisierung den Zweck des Mittels und die mit seiner Anwendung verbundenen Beschwerden (Geschmack, Schwellungsgefühl, Erschwerung des Schluckens) erklärt. Auch soll er alles in den Mund geratene Kokain sofort ausspucken.

Diese Kokainisierung genügt in der weitaus grössten Zahl von Fällen. Wenigstens gilt das für die palpatorische Einführung des mit Mandrin versehenen Rohres, welches bei kunstgerechter Handhabung den harten Gaumen, das Velum usw. garnicht zu berühren hat und bei der meist anzuwendenden Mundwinkelstellung auch die Epiglottis umgeht. Der seitliche Zungengrund pflegt ja für ruhigen

Druck wenig reizbar zu sein, so dass seine Pinselung in der Regel überflüssig ist. Bei der okularen Einführung des mandrinlosen Spatelrohres ist es dagegen nötig oder doch sehr erwünscht, auch die laryngeale Epiglottisfläche und den Zungengrund unter Anwendung des Kehlkopfspiegels mit Kokain zu versehen, da diese hier bei medialem Eingehen zum Zweck der autoskopischen Orientierung stets berührt werden müssen (s. später).

Einmalige Kokainisierung des Speiseröhreneinganges hält wesentlich länger an als die des Kehlkopfes und reicht für die meisten Zwecke der Oesophagoskopie vollständig aus. Von der tieferen Oesophaguswandung werden überhaupt keine störenden Reflexe ausgelöst und die Berührung mit Rohr und Instrumenten ist unter normalen Verhältnissen völlig schmerzlos. Pathologische Krampfzustände können durch Kokain nur dann gelöst werden, wenn sie reflektorisch von der Oberfläche ausgehen, wie bei Verletzungen, Entzündungen etc.

Narkose.

Nicht dringend genug kann auch bei der Oesophagoskopie davor gewarnt werden, reflektorische oder andere mehr oder weniger klar erkannte Einführungshindernisse durch allgemeine Narkose beseitigen zu wollen. Ihre einzige Indikation besteht auch hier in wirklichen unvermeidlichen Schmerzen und in psychischen Reaktionen, gegen die sich alle Hilfsmittel vernünftigen Zuspruchs und systematischer Einübung machtlos erwiesen haben. In der Tat kann ja die Oesophagoskopie in seltenen Fällen auch unter Anwendung dünner Rohre einen Zerrungsschmerz im Speiseröhreneingang erzeugen, gegen den die Oberflächen-Anästhesie allein nichts auszurichten vermag. Kommt dazu noch ängstliche Spannung des Patienten, Pressen usw., so nähert man sich der Grenze zulässiger Belästignng, bei der auch sonst die ärztliche Kunst von narkotisch wirkenden Mitteln Gebrauch macht. Die Entscheidung wird hier nach der verschiedenen Stellung, welche Internisten und Chirurgen der Narkose gegenüber einnehmen, verschieden ausfallen, hat aber immer die allgemeinen Kontraindikationen und schliesslich auch die persönlichen Wünsche des Kranken zu berücksichtigen.

Häufig wird man an der Grenze zwischen Lokalanästhesie und Narkose mit Vorteil von Morphiuminjektionen Gebrauch machen können. Schon 0,015 g, bei kräftigen Männern 0,02—0,03 g 15 Minuten vor der Rohreinführung verabreicht, pflegen die Toleranz soweit zu erhöhen, dass auch zaghafte Kranke die Angst vor dem starren Rohr überwinden. Die Harmlosigkeit der einmaligen Morphiuminjektion im Vergleich zur Inhalationsnarkose und ihre (durch geeignete Suggestion unterstützte) beruhigende Wirkung rechtfertigen es, in weitgehendem Maſse bei den direkten Untersuchungen von dem Mittel Gebrauch zu machen. Dass der Morphium-Skopolamin-Dämmerschlaf für ösophagoskopische Zwecke ungeeignet ist, wurde schon in Kapitel II genauer begründet.

In der Killianschen Klinik gehört die Inhalationsnarkose bei erwachsenen Personen zu den Seltenheiten (vgl. die Statistik auf Seite 161). Bei Kindern in den Jahren, wo ein zuverlässiges Ruhighalten noch nicht zu erwarten oder nicht mehr zu erzwingen ist, verlangt die Ruhe und Sicherheit der schwierigen ösophagoskopischen Arbeit ausnahmslos eine allgemeine Betäubung und zwar bis zu solcher Tiefe, dass auch die durch Pressen und Spannen hervorgerufenen Störungen ausgeschaltet werden. Die Reflexe des Speiseröhreneinganges sind gleichwohl — nach Eintritt der Narkose — durch Kokainisierung zu beseitigen.

Die Technik der Narkose (s. Kap. II, 2) bis zur Rohreinführung ist die auch sonst übliche. Später kommt man meist mit einem vor den Mund gehaltenen Chloroform-Stieltupfer zum Ziele.

2. Die Untersuchungs-Stellungen.

Den verschieden liegenden und sitzenden Positionen des Patienten kommt bei der Oesophagoskopie eine etwas andere Bedeutung zu als bei den direkten Untersuchungen der Luftwege. Spielen bei diesen die Einführungsschwierigkeiten — Orientierung, autoskopische Verdrängung — in der Wahl der Stellung eine wesentliche Rolle, so muss bei der Speiseröhren-Untersuchung der Schwerpunkt auf die Vermeidung von Speichelstörungen gelegt werden.

Die Einführung eines Rohres in den Oesophagus ruft nämlich immer gesteigerte Salivation und vermehrte Absonderung der

ösophagealen Schleimdrüsen hervor. Untersucht man nun im Sitzen, so läuft das Sekret ständig in dem jeweils tiefsten Punkt der Speiseröhre zusammen, sammelt sich über dem Gesichtsfeld an und macht häufige Reinigungsarbeiten erforderlich. Unangenehmer noch sind gelegentliche Störungen durch angesammelten Mundspeichel. Denn nicht jeder Kranke kann in ausreichendem Maſse neben dem Rohr vorbeischlucken oder ausspucken, so dass bei besonders starker Salivation der Speichel schliesslich in die Trachea läuft und zu unwiderstehlichem Hustenreiz führt, gegen den sich meist auch das Auswischen und Auspumpen des Mundes als unzulänglich erweist.

Die Oesophagoskopie im Sitzen soll deshalb nur für kurzdauernde Untersuchungen und Operationen und vor allen Dingen für die okulare (mandrinlose) Rohreinführung (s. später) in Anwendung kommen. Sie bietet für den Arzt den wesentlichen Vorteil leichterer Einführung, ungezwungener Beobachtungs-Stellung und grösserer Flexibilität des Patienten. Für den Kranken ist sie entschieden weniger belästigend, da die aufrechte Haltung ihm grössere Bewegungsfreiheit gestattet und die ganze Prozedur weniger beängstigend wirkt, als wenn sie sich auf dem ominösen Operationstisch abspielt. Auch ist durchaus zu bedenken, dass älteren und korpulenten Personen die Rückenlage mit hängendem Kopf an sich schon erhebliche Beschwerden verursachen kann, zumal eine vorhandene Kurzatmigkeit durch die Rohreinführung stets gesteigert wird.

Der durch den ungehinderten Speichelabfluss bedingte Vorteil der Untersuchung im Liegen tritt in Fällen vermehrter Salivation unmittelbar zutage, macht sich aber immer im Verlauf längerdauernder Untersuchungen (über 5—10 Minuten) geltend. Unbedingt angezeigt ist die liegende Position auch in allen Fällen, wo die Notwendigkeit einer gründlichen Speiseröhren-Reinigung zu erwarten ist (Spasmus mit Dilatation, Stenosen oder Fremdkörper mit voraufgegangener Nahrungsaufnahme). Dass Oesophagoskopien bei geschwächten Kranken und bei Kindern nur auf dem Tisch vorgenommen werden können, bedarf keiner besonderen Begründung.

Die grosse Mehrzahl der Autoren untersucht ausschliesslich oder doch ganz vorwiegend in liegender Position, wozu sicher der Umstand beiträgt, dass bis jetzt die palpatorische Rohreinführung

noch allgemein üblich ist. Ich bin der Überzeugung, dass die grosse praktische Bedeutung der okularen (mandrinlosen) Einführung, wie sie durch Anwendung meines verlängerbaren Oesophagoskops ermöglicht ist, wieder zu einer häufigeren Anwendung der sitzenden Position führen wird. In der Killianschen Klinik wird diese schon lange bevorzugt, denn das Eingehen mit offenem Rohr ist bei der Oesophagoskopie ebensowohl wie bei der Tracheoskopie am sitzenden Patienten, wie gesagt, wesentlich leichter als am liegenden.

Von v. Hacker und Rosenheim wurde noch ein besonderes Verfahren mit Stellungswechsel in Vorschlag gebracht: Der Patient setzt sich zunächst so auf den Operationstisch, dass beim Niederlegen sein Kopf über das Tischende hinausragt. Das Rohr wird nun von dem auf einem Schemel stehenden Operateur dem sitzenden Kranken eingeführt und dieser dann erst vorsichtig in Rücklage gebracht. Man sieht, dass dieses keineswegs ganz unbedenkliche Verfahren die Vorteile der erleichterten Einführung im Sitzen mit denen der liegenden Position zu vereinigen sucht. Wir haben niemals ein Bedürfnis nach dem komplizierten Manöver empfunden.

Was nun die einzelnen Stellungen anlangt, so gilt bezüglich der sitzenden Position dasselbe wie bei der Tracheoskopie: Der Kranke sitzt am besten auf einem niedrigen, 25—30 cm hohen Hocker ohne Lehne; ein hinter ihm stehender Assistent stützt den nach hinten gebeugten Kopf, sorgt für richtige Haltung und führt die vom Operateur gewünschten Bewegungen und Stellungsänderungen aus.

Die Eigenschaften, welche ein Tisch für die Untersuchung im Liegen haben muss, wurden bereits erwähnt. Man achte vor allem auf richtige Höhe, so dass der sitzende Operateur bequem in das Rohr blicken kann.

Es ist viel darüber diskutiert worden, ob Rückenlage oder Seitenlage günstigere Verhältnisse für die Untersuchung bietet. Wir geben der linken Seitenlage in der Regel den Vorzug, weil der Untersucher bei ihr dieselbe Stellung zum Patienten einhalten kann wie bei der Oesophagoskopie im Sitzen und weil sich so das Rohr in natürlicher Haltung mit der rechten Hand einführen lässt (vgl. Fig. 90, S. 290a). Auch für die weitere Untersuchung scheint mir

die Seitenlage von Vorteil, da sie bei ungehindertem Speichelabfluss eine ausgiebige Beweglichkeit der Wirbelsäule in sagittaler Richtung gewährt und durch leichtes Anziehen der Beine eine gute Erschlaffung der Hals- und Rumpfmuskulatur herbeiführt. Die Erfahrung lehrt ferner, dass die Seitenlage für den Kranken selbst bei längeren Untersuchungen weniger anstrengend zu sein pflegt als Rückenlage mit frei über das Tischende hinaushängendem Kopf. Das Rohr wird bei Seitenlage am besten durch den unteren Mundwinkel geführt — sofern nicht eine mittlere Zahnlücke die mediale Stellung indiziert — damit sein äusseres Ende möglichst tief liegt. Fehlen nur die oberen Backenzähne auf der rechten Seite, so kommt im Interesse des Sekretabflusses die rechte Seitenlage in Frage.

Rückenlage ist in erster Linie indiziert, wenn von vornherein eine Rohreinführung in den Magen beabsichtigt wird. Unter den liegenden Positionen vermag zwar die rechte Seitenlage am besten die laterale Abbiegung des abdominalen Speiseröhrenteils auszugleichen, doch ist die Gradrichtung der ventralen Abbiegung durch völlige Wirbelsäulenstreckung hier wichtiger, weil der Oesophagus in der Frontalebene ohnehin eine ausreichende Beweglichkeit besitzt. Man achte bei Rückenlage (auch in Narkose) darauf, dass durch leichtes Anziehen der Knie die Lordose der Lendenwirbelsäule gerade ausgeglichen und die Bauchmuskulatur entspannt wird. Bei einiger Behutsamkeit kann man übrigens den Kranken auch mit eingeführtem Rohr leicht aus Seiten- in Rückenlage wenden.

Von grosser Wichtigkeit ist es, dem Patienten die Lagerung so bequem und ungezwungen als möglich zu gestalten, damit er ohne Muskelanspannung längere Zeit darin verharren kann. Es gehört dazu selbstverständlich eine Befreiung von beengenden Kleidungsstücken, vor allem aber auch eine völlig sichere und doch nachgiebige Unterstützung des ganz frei über das Tischende hinausragenden Kopfes. Der Assistent soll bei Seitenlage des Patienten in dessen Rücken, bei Rückenlage zur rechten Seite des Operateurs stehen, oder besser auf einem niedrigen Hocker sitzen. Kopfpolster und Rollen sind unnötig und können die Assistenz unter keinen Umständen entbehrlich machen. Bei der Untersuchung im Liegen

kann noch eine zweite Assistenz zur Bedienung der Speichelpumpe kaum entbehrt werden. Vor operativen Eingriffen sorge man dafür, dass sie auch mit der Handhabung der Zangen durchaus vertraut ist.

3. Die Einführungsmethoden.

Während bei den direkten Untersuchungen der Luftwege die primitive palpatorische Rohreinführung mit Mandrin bald der rein okularen Methode weichen musste, herrscht in der Oesophagoskopie zurzeit noch durchaus das Sondenverfahren. Der Grund dafür liegt hauptsächlich in der durch langjährige Tradition geübten Sondierung der Speiseröhre, in der Beschaffenheit der bisherigen Oesophagoskopie und der ungenügenden autoskopischen Übung vieler Oesophagoskopiker. Schliesslich auch darin, dass die okulare Einführung ein wenig mehr Routine erfordert und bei ungeschickter Ausführung den Patienten mehr belästigt. Trotzdem muss sie erlernt werden, denn eine ösophagoskopische Technik, welcher nur die Einführung geschlossener Rohre zu Gebote steht, ist durchaus unvollständig. Ich halte es deshalb für notwendig, beide Methoden gesondert zu besprechen.

Die palpatorische Einführung.

Von je her haben sich die Verbesserungsversuche in der ösophagoskopischen Methodik auf die Einführungstechnik konzentriert, so dass kaum ein Jahr vergeht, ohne dass ein neuer Mandrin erfunden wird. Sehen wir zunächst von dem Kellingschen Verfahren ab, bei dem ein gegliedertes Metallrohr in flexiblem Zustande eingeführt und nachher gestreckt wird, so lässt sich die ganze Zahl der Modifikationen in zwei Hauptgruppen einteilen: Bei der einen dient ein starrer oder flexibler Mandrin als Konduktor, bei der anderen ein biegsamer Schlauch, durch welchen das ösophagoskopische Rohr unter gleichzeitiger Gradstreckung hindurchgeführt wird. In beiden Fällen besteht wieder die Möglichkeit, Rohr und Konduktor entweder gleichzeitig oder nacheinander einzuführen, so dass dem persönlichen Geschmack eine beträchtliche Anzahl von Methoden zur Verfügung steht.

Wenn wir uns die Mechanik der Rohreinführung vergegenwärtigen, so ergeben sich in der Hauptsache zwei Aufgaben: Dilatation des kontrahierten Speiseröhreneinganges und Gradstreckung. Es scheint nun von vornherein zweckmäfsig, beide Aufgaben zeitlich von einander zu trennen, d. h. die Erweiterung durch eine flexible Bougie vorzunehmen und erst danach die Gradstreckung durch Vorschieben des starren Tubus zu bewerkstelligen. Mit den starren Obturatoren des v. Miculiczschen und v. Hackerschen Oesophagoskopes ist eine solche zeitliche Zerlegung nicht möglich, weshalb wir den elastischen englischen Bougies als Rohrmandrin durchaus den Vorzug geben.

Für das Spatelrohr meiner Oesophagoskope habe ich diese Bougies so konstruiert, dass ihr Ende nur in frontaler Richtung meisselartig abgeplattet ist (Fig. 10, S. 24). Sie passen sich dadurch der natürlichen Form des Speiseröhrenmundes an und erhalten bei ausreichender Festigkeit in lateraler Richtung eine gut abgestufte dorso-ventrale Flexibilität, so dass man leicht die Medianlinie einhalten kann. Es ist selbstverständlich, dass die Richtung der Abplattung mit derjenigen des schrägen Rohrendes zusammenfallen muss (Fig. 109) und dass man das Instrument nicht etwa in der durch die punktierte Linie gekennzeichneten Stellung einführt. Das schräge Rohrende gewährt bei gut passender Bougie den Vorteil, dass der Dickenzuwachs ein allmählicher ist und der Mandrin nur wenige Zentimeter über das Ende hinauszureichen braucht.

Die Einführung dieses Instrumentes gelingt jedem, der nur einmal eine Schlundbougie gehandhabt hat, so leicht, dass ich mich auf eine ganz kurze Beschreibung beschränken kann. Wir wollen dabei — und das ist für die ersten Versuche immer ratsam — annehmen, dass der Kranke sich in sitzender Stellung befindet.

Nachdem der Beleuchtungsapparat genau für den (mittleren, 12 mm) Tubus eingestellt ist, wird er abgenommen und das Rohr mit Mandrin versehen. Darauf bestreicht man es sehr gründlich in seiner ganzen Länge mit Paraffinum liquidum, Öl oder Gummischleim und erwärmt es leicht über der Untersuchungslampe. Der von beengenden Kleidungsstücken befreite Patient ist inzwischen angewiesen, bei der ganzen Untersuchung ständig leicht zu atmen,

jede Muskelanspannung zu vermeiden und stärkere Beschwerden nur durch Handaufheben anzuzeigen, da ihm das Sprechen bei eingeführtem Rohr unmöglich ist.

Man fasst nun den Tubus mit der rechten Hand nach Art einer Schreibfeder am oberen Trichterende, indem man gleichzeitig den Mandrin oberhalb seines Knopfes so festhält, dass er nicht zurückweichen kann. Bei der Einführung hat der Kranke den Kopf zunächst nur leicht zu erheben, da durch starke Streckung der Speiseröhrenverschluss fester wird. Einführung des Fingers in den Schlund, Vorziehen des Kehlkopfes und ähnliche, von verschiedenen Autoren geübte Manöver halte ich nicht nur für unnötig, sondern für schädlich, da die reflektorischen Abwehrbewegungen durch sie gesteigert werden. Es genügt durchaus, wenn man die platte Bougie an der hinteren Rachenwand entlanggleiten lässt und



Fig. 109.

dabei einigermafsen die Medianlinie einhält. Selbst wenn das Ende durch seitliche Abweichung in einen Sinus pyriformis geraten sein sollte, pflegt es bei einer Schluckbewegung die Mittellinie leicht wieder zu gewinnen.

Allerdings wird nicht selten die tonische Kontraktion des Speiseröhrenmundes durch die vordringende Bougie reflektorisch so gesteigert, dass der Verdacht einer falschen Richtung entsteht. Man vermeide in diesem Falle jede Gewalt und suche durch sondierende, laterale Bewegungen des äusseren Rohrendes den Weg zu finden. Der Kranke hat dabei ruhig zu atmen und auf Kommando Schluckbewegungen auszuführen, bei denen die Bougie oft mit einem leichten Ruck den Oesophagusmund passiert. Versagen auch diese Hilfsmittel, so warte man ruhig zu, da der reflektorische Krampf immer nach einer oder mehreren Minuten zu weichen pflegt.

Ob die Bougie den Speiseröhreneingang passiert hat, erkennt man entweder an dem ruckartigen Nachlassen des Widerstandes oder daran, dass das Spatelrohr bis auf etwa 6 cm im Munde verschwindet. Erst wenn dieses der Fall ist, erfolgt der zweite Akt, die Streckung. Der Kranke beugt hierzu den Kopf stärker nach hinten, das Rohr wird aufgerichtet und begibt sich in eine etwa vorhandene vordere Zahnlücke, oder bei stark prominentem Oberkiefer in einen Mundwinkel, wobei der Kopf entsprechend auf die andere Seite zu neigen ist. Jetzt sind leicht rotierende Bewegungen mit mäfsigem aber stetigem Druck nach unten am Platze, denen das Rohr mit einem fühlbaren Ruck folgt, sobald sein schräges Ende den Einführungswiderstand überwunden hat.

Bleiben auch bei geduldigem Zuwarten unüberwindliche Schwierigkeiten, so kontrolliere man zunächst die Stellung des Kranken und die Richtung des Rohres. Sehr häufig ist eine zu starke Kopfstreckung Schuld, zumal dabei meistens die Halsmuskulatur krampfhaft angespannt und womöglich der Atem angehalten wird. Man fordere also nach entsprechender Korrektur den Patienten auf, „alles locker zu lassen“ und den Kopf vollständig den Händen des Assistenten zu übergeben, der leichte kreisende Bewegungen mit ihm auszuführen hat. Führt das alles nicht zum Ziele, so kann — namentlich bei Männern mit dickem, kurzem Hals — eine ungewöhnlich geringe Oesophagoskopierbarkeit vorliegen, bei der die Anwendung eines noch dünneren Rohres in Frage kommt.

In der überwiegenden Mehrzahl der Fälle bereitet die Einführung nach diesen einfachen Regeln auch dem Anfänger keinerlei Schwierigkeiten. Der Geübte kommt mit wenigen Griffen zu Ziel; er darf bei sicherer Orientierung auch ein wenig mehr Druck anwenden, der bei gut sitzendem Mandrin unter normalen Verhältnissen niemals zu irgend welchen Läsionen führt.

Das Spatelrohr hält sich von selbst, sobald sein unteres Ende den Speiseröhrenmund um 4—5 cm überschritten hat. Der Mandrin darf also erst dann entfernt werden, wenn der 22 cm lange Tubus nur noch 1—2 Querfinger weit über die obere Zahnreihe hinausragt.

Das Zurückziehen des Mandrin erfolgt unter drehenden Bewegungen, während man das Rohr festhält und leicht nach unten drückt. Dann wird das (vorher eingestellte) Elektroskop angesetzt und die okulare Untersuchung kann beginnen.

Die etwas schwierigere Einführung im Liegen hat nach den gleichen Regeln zu erfolgen. Dem Anfänger empfiehlt sich, wie gesagt, die linke Seitenlage, bei der Stellung und Bewegungen am meisten der Untersuchung im Sitzen entsprechen.

Die okulare Einführung.

Bei der praktischen Bedeutung der mandrinlosen Einführungsmethode und der geringen Beachtung, welche ihr bisher zuteil geworden ist, scheint es mir am Platze, auch auf ihre Indikationen etwas näher einzugehen. Denn das technisch etwas schwierigere Verfahren soll ja keineswegs in jedem Falle an die Stelle der sondierenden Einführung treten, sondern nur da, wo diese direkte Gefahren mit sich bringt oder doch den Zweck der Oesophagoskopie verfehlt. Ich zitiere im Folgenden aus meiner Arbeit: Über Fortschritte in der ösophagoskopischen Behandlung verschluckter Fremdkörper (Deutsche mediz. Wochenschr. Nr. 17, 1909).

„Das Gemeinsame der verschiedenartigen Einführungsmethoden des mit Mandrin bewaffneten Rohres ist der Verzicht auf den Gesichtssinn im wichtigsten Abschnitt der Speiseröhre, also der Verzicht auf die Hauptregel der Endoskopie, nach welcher das Auge stets der Führer der Hand sein muss. Berechtigt sind sie deshalb nur, falls das blinde Vorgehen bei der Speiseröhre unbedenklich oder eine sehende Einführung unmöglich ist. Wir werden sehen, dass keines von beiden zutrifft.

Jedem Oesophagoskopiker ist es geläufig, dass verschluckte Fremdkörper in der Mehrzahl der Fälle im obersten Teil des Oesophagus, in der Nähe des Speiseröhrenmundes stecken bleiben. Alles, was diesen Engpass, diesen mit reflektorischer Kontraktion ausgerüsteten Wächter glücklich passiert hat, pflegt in den tieferen Speisewegen selten mehr ein Hindernis zu finden. Ausgenommen sind vielleicht spitze, lange Fremdkörper, deren Einklemmungsort hauptsächlich von der Zufälligkeit einer Querstellung abhängt. Im übrigen kann es als Regel gelten, dass tiefer Fremdkörpersitz die Folge von Kunsteingriffen ist, namentlich eine Folge des Schlundstössers, mit dem zuweilen Dinge hinabbefördert werden von derartiger Grösse oder Form, dass sie selbst in den weitesten Abschnitten des Speiseschlauches einen Halt finden.

Zahlenmäfsig niedergelegt ist diese allgemeine Erfahrung kürzlich in einer Statistik von Burger[1]). Er fand an 135 mit sicherem Ergebnis radiologisch untersuchten Fremdkörperfällen, dass über 90% aller in der oberen Speiseröhrenhälfte angetroffen werden. Im Halsteil nimmt die Häufigkeit derartig zu, dass bei der von ihm gegebenen graphischen Darstellung über 60% oberhalb des oberen Randes des Manubrium sterni sitzen. Leider ist bei den von Burger zusammengestellten Fällen nicht angegeben, ob vor der radiologischen Untersuchung schon irgendwelche Art von Kunsthilfe stattgefunden hat, was ja durchaus wahrscheinlich ist. Ich glaube deshalb annehmen zu dürfen, dass die ursprüngliche Prozentzahl hochsitzender Fremdkörper eher eine noch grössere ist.

Bei dieser Sachlage erhebt sich doch die Frage, ob bei mehr als 60% der Speiseröhrenfremdkörper, bei denen wir ja sonst jede Sondierung etc. perhorreszieren, die blinde Rohreinführung am Platze ist, ob nicht hier der Mandrin die gefährliche Rolle des Schlundstössers spielt. Wenn man bedenkt, dass das Rohr selbst den Engpass der Ringknorpelhöhe, d. h. die häufigste Einklemmungsstelle der Fremdkörper schon erheblich überschritten haben muss, damit es beim Zurückziehen des Mandrins nicht herausgleitet oder herausgewürgt wird, und dass die zur Einführung dienenden konischen Bougies das Rohr noch um 5 bis 15 cm zu überragen pflegen, so ergibt sich von selbst, dass der Fremdkörper in der Regel nach unten oder zur Seite geschoben wird, ehe ihn der Untersucher zu Gesicht bekommt. Nimmt man hinzu, dass die Einführung des geraden, dicken Rohres auch bei Anwendung der besten Konduktoren immerhin soviel Druck erfordert, dass das feinere Widerstandsgefühl beeinträchtigt ist, dass gerade im Speiseröhreneingang auch normale Einführungshindernisse vorkommen, deren Natur leicht verkannt wird (Spasmus!), so wird man zugeben müssen, dass die blinde Einführung gerade für den weniger Geübten nicht unbedenklich ist.

Diese Bedenken sind nicht neu. Sie wurden schon vor Jahren von v. Eicken[2]) in einem zusammenfassenden Bericht über die klinischen Ergebnisse der in der Killianschen Klinik ausgeführten direkten Untersuchungen erhoben. Es war ihm bei einer hohen Prozentzahl der bis dahin behandelten eigenen und fremden Fälle aufgefallen, dass das Rohr nach Herausziehen des Mandrins die Speiseröhre leer fand, obwohl Patient vorher ganz bestimmte, auf den Halsteil lokalisierte Fremdkörperschmerzen angegeben hatte. Nur in einem Falle sah man ein Knochenstück bei Freiwerden des Tubus gerade noch in der Tiefe verschwinden. Der naheliegende Verdacht, dass auch bei den anderen ergebnislosen Oesophagoskopien vielfach das Corpus alienum durch das Rohr gelockert oder direkt in die Tiefe geschoben sei, verstärkte sich durch die weitere Beobachtung, dass vielfach die lebhaften Fremdkörperschmerzen un-

---

[1]) Was leisten die Röntgenstrahlen in der Rhino-Laryngologie? Wiesbaden 1908.

[2]) Archiv für Laryngologie, Bd. 15, H. 3.

mittelbar nach der Oesophagoskopie verschwunden waren. Es wurde deshalb damals bei den nächsten beiden Fällen mit dem Killianschen Röhrenspatel ohne Mandrin untersucht und beide Male ein Fremdkörper an typischer Stelle hinter der Ringknorpelplatte eingestellt und extrahiert.

Ähnliche Beobachtungen und Deutungen, wie sie v. Eicken gemacht hat, wurden auch von anderen erfahrenen Oesophagoskopikern mitgeteilt. Rechnet man dazu noch die bekannte Tatsache, dass viele Fremdkörper schon bei vorsichtiger Annäherung des offenen Rohres in die Tiefe auszuweichen pflegen und dass die erfolglosen Oesophagoskopien in der Regel nicht publiziert werden, so geht man wohl kaum mit der Annahme fehl, dass in Wirklichkeit die blinde Einführung bei vielen Fällen von verschlucktem Fremdkörper den therapeutischen Zweck der Oesophagoskopie vereitelt, wenn nicht den Patienten in erhebliche Gefahr bringt. Denn ungefährlich sind die Fremdkörper, die nach ihrer Lockerung aus der ursprünglichen Einklemmungsstelle den weiteren Teil der Speiseröhre ungehindert passieren, für den Intestinaltractus ja keineswegs immer. Diejenigen aber, welche wegen ihrer Form oder Grösse nicht nach unten oder zur Seite auszuweichen vermögen, erhalten durch das blinde Einführen eine direkte Perforationsgefahr, zumal das dicke, starre Rohr auch vom Geübten doch nie so zart gehandhabt werden kann wie eine dünne, weiche Sonde.

Ich beabsichtige nicht, die ja genügend umfangreiche Kasuistik der ösophagoskopisch behandelten Speiseröhrenfremdkörper zu vermehren, möchte aber doch von meinen eigenen, in der Killianschen Klinik behandelten Fällen zur Illustration des eben Gesagten drei erwähnen, die als typisch gelten können. Es handelte sich jedesmal um verschluckte grosse Gebissplatten, von denen zwei die bekannten hakenförmigen Metallklammern zur Befestigung an Nachbarzähnen trugen. Die Einstellung und Extraktion führte ich mit meinem weiten, kurzen Spatelrohr ohne Mandrin unter ständiger Gesichtskontrolle aus. Beim Fassen mit der Zange ergab sich, dass die Gebisse mit ihren Haken derartig verankert waren, dass eine Verschiebung nach oben oder unten ohne Überschreitung des zulässigen Kraftmafses ausgeschlossen war. Auch Rotationsversuche fanden solchen Widerstand, dass man sie nur nach genauer ösophagoskopischer Feststellung der Hakenrichtung wagen durfte. Nachdem ich mich von dieser überzeugt, drehte ich den Fremdkörper in entgegengesetzter Hakenrichtung, d. h. nicht auf die Spitzen zu, sondern von den Spitzen weg. Nur so gelang es, die Prothesen in langsamen Drehungen nach oben zu entwickeln.

Ich erwähne gerade diese Fälle, weil Gebissplatten so überaus häufig verschluckt werden — zwei der eben genannten wurden uns an dem gleichen Tage aus dem gleichen Orte zugeschickt — und weil sie ein gutes Beispiel für die Gefährlichkeit der blinden Oesophagoskopie abgeben. Denn bei Einführung der elastischen Bougie kann es leicht geschehen, dass diese an dem bogenförmig gewölbten und mit unregelmäfsigen Aussparungen versehenen Fremdkörper

irgendwo vorbeigleitet. Erst wenn dann das starre, dicke Rohr nachfolgt, wird er mit mehr oder weniger Gewalt nach unten oder zur Seite getrieben. Mit mehr oder weniger Gewalt sage ich, weil die zur Geradstreckung etc. erforderliche Kraft den Grad von Zartgefühl ausschliesst, der zur sicheren Vermeidung von Verletzungen durch scharfe Haken und dergleichen erforderlich ist.

Nun, ich denke, es wird ohne weitere Erörterungen und kasuistische Mitteilungen einleuchten, dass die zurzeit übliche blinde Einführung des Oesophagoskops eine Berechtigung nicht aus angeblicher Harmlosigkeit herleiten kann. Das gilt zunächst für die Mehrzahl der verschluckten Fremdkörper, ausserdem aber ganz allgemein für alle hochsitzenden Einführungshindernisse, bei denen Kraftanwendung gefahrvoll ist. In erster Linie also, wie ebenfalls v. Eicken betont, für maligne Tumoren des Speiseröhreneinganges. Dass bei ihnen die blinde Einführung besonders gefährlich ist, wusste schon v. Miculicz, dessen geschickter Hand hier zweimal eine Perforation passiert ist. Mit Recht rät deshalb auch v. Eicken, in diesen Fällen nur den offenen Röhrenspatel anzuwenden, mit dem man nicht über den Tumor hinaus, sondern nur bis dessen oberem Pol zu gehen braucht.

Unter den selteneren Affektionen dürfte vor allem das Pulsionsdivertikel zur blinden Einführung wenig geeignet sein, namentlich wenn der Sack klein ist und der Speiseröhre breit aufsitzt. Die Einstellung der Divertikelschwelle und das Eingehen in den Oesophagus gelang mir in einem derartigen



Fig. 110. Gefenstertes Schnabelrohr nach Brünings.

Falle auch bei Anwendung des offenen Röhrenspatels nicht. Natürlich war unter solchen Umständen auch das übliche Verfahren, den Weg mit der Divertikelsonde zu suchen und dann das Rohr über diese zu schieben, nicht ausführbar.

Bewährt hat sich für derartige Aufgaben mein für direkte Kehlkopfoperationen bestimmtes „Gefenstertes Schnabelrohr“ (Fig. 110). Der schnabelförmige, unten gut abgerundete Fortsatz gleitet leicht durch den Oesophagusmund, er lässt sich im Bedarfsfalle nach Art einer Divertikelsonde mehr oder weniger abbiegen, sodass er — und zwar unter Leitung des Auges — über die exzentrische Schwelle geführt werden kann. Hiernach lassen sich durch das lange Rohrfenster Operationen am Divertikel oder am Speiseröhreneingang leicht ausführen.

Wir gelangen also, nachdem die Unzweckmäfsigkeit der blinden Einführung dargetan, zu unserer zweiten Frage: ob diese Methode ein notwendiges Übel, ob ihr aus Mangel an etwas Besserem eine gewisse Existenzberechtigung zuzuerkennen ist. Ich würde diese Frage in bejahendem Sinne beantworten, falls

wir nur die heute noch allgemein gebräuchlichen gerade abgeschnittenen Rohre besässen, bei denen man eine mandrinlose Einführung nur mehr oder weniger gewaltsam erzwingen kann, z. B. durch starkes Vorziehen des Kehlkopfes (v. Hacker) oder in Narkose (Starck). Nicht aber, nachdem in der Killianschen Klinik schon seit mehreren Jahren mit dem offenen Röhrenspatel ösophagoskopiert wird, dessen schräges, flaches Ende den Mandrin ersetzt. Und noch weniger nach der Konstruktion meines verlängerbaren Doppelrohres. Denn bei ihm fällt auch der Einwand fort, dass ein zweimaliges Einführungsmanöver erforderlich ist, falls die Affektion sich für den kurzen Spatel zu tiefsitzend erweist, der Fremdkörper entgleitet oder aus anderen Gründen die Endoskopie auf die ganze Speiseröhre ausgedehnt werden muss."

Die Wichtigkeit der rein ocularen Rohreinführung dürfte mit diesen Ausführungen genügend gekennzeichnet sein. Tatsächlich wurden die in der Killianschen Klinik behandelten zahlreichen Fremdkörper der letzten Jahre — zum Teil von Anfängern — mit sehr wenigen Ausnahmen sämtlich durch das Spatelrohr meines Oesophagoskops ohne Anwendung des Vorschieberohres extrahiert Nur selten und zwar immer nur bei anderweitig schon erwiesenem tiefen Sitz der Affektion führen wir mit Mandrin ein. Kontraindiziert erscheint uns dieses blinde Verfahren bei allen hochsitzenden Affektionen oder bei irgendwelchem Verdacht auf solche, d. h. also in der Mehrzahl aller Fälle.

Was nun die Technik der mandrinlosen Einführung anlangt, so will ich nicht leugnen, dass sie ein wenig mehr Geschicklichkeit erfordert als das sondierende Verfahren und dass sie gelegentlich in Fällen besonders geringer Oesophagoskopierbarkeit auch einmal ganz versagen kann, wenn mir persönlich das bisher auch noch nicht vorgekommen ist. Jedenfalls ist es für den Anfänger durchaus ratsam, sich erst eine gewisse autoskopische Routine anzueignen, bis er über die Orientierungsschwierigkeiten hinaus ist. Für den ersten Versuch empfiehlt es sich ausserdem, einen an die Bougierung gewöhnten Kranken mit mittlerer Zahnlücke zu verwenden, denn die mediale Einführungsmethode ist unter allen Umständen leichter als die laterale. Strenge Einhaltung der Medianlinie kann hier sogar als eine der wichtigsten Regeln gelten, da die hintere Pharynx- und Hypopharynxwand keine Orientierungspunkte bietet und das Rohr sehr grosse Neigung hat, auf der konvexen Wirbelsäule seitlich in einen Sinus pyriformis abzuweichen.

Am meisten hat sich mir folgendes Verfahren bewährt, das ich von nicht allzu ungeschickten Anfängern auch schon in Kursen mit Erfolg habe anwenden lassen: Man geht nach gründlicher Kokainisierung (einschliesslich laryngealer Epiglottisfläche und Zungengrund) unter Anwendung des auf Seite 188 (Fig. 53) beschriebenen Handgriffes genau so vor wie bei der medialen Autoskopie und stellt sich bei mäfsiger Streckung des Kopfes die Regio interarytänoidea ein. Hier wird die letzte Gelegenheit zur Kontrolle der Medianstellung benutzt, indem man mit Hilfe der symmetrischen Phonationsbewegungen genau die Mitte der hinteren Larynxwand ermittelt und diese Stelle dann mit kurzer hebender Bewegung dorsalwärts überschreitet.

Wir gelangen dadurch in den Hypopharynx, in jene Gegend, welche man nach v. Hacker „nicht mehr laryngoskopieren und noch nicht ösophagoskopieren kann“. Für das stark abgeschrägte Spatelrohr gibt es diese Gegend in Wirklichkeit nicht. Schon ein mäfsiger Druck mit dem keilförmigen Ende genügt, um den Hypopharynx zu einem kurzen quergestellten Spalt zu dilatieren, an dessen vorderer Wand sich mehr oder weniger deutlich die hellere, oft geradezu weissliche Fläche der Ringknorpelplatte abzeichnet. Zweckmäfsig ist es, mit dem Rohrende stets einen gewissen Verdrängungsdruck nach vorn auszuüben, bis der frontale Hypopharynxspalt in die Mitte des Gesichtsfeldes tritt. Dabei kann man nicht selten — der Blick hat dem Rohrende stets vorauszueilen — die Lippe des Speiseröhrenmundes von hinten her vorspringen sehen, welche dem weiteren Vordringen ein unüberwindliches Hindernis entgegenzustellen scheint.

Für die Überwindung dieses Hindernisses gelten dieselben Regeln wie bei der sondierenden Einführung: Richtige Haltung des Patienten, vor allem nicht eine krampfhafte Nackenbeuge, Entspannung der Muskulatur, ruhige Atmung und geduldiges Abwarten der reflektorischen Kontraktion. Besonders förderlich erweisen sich auch Schluckbewegungen, die aber nicht alle Patienten in dieser Stellung mit Erfolg auszuführen vermögen. Gelingt es hierbei auch unter mäfsiger Drucksteigerung nicht, das Rohr über die physiologische Enge hinwegzubringen — ein gewisser, bei aufmerksamer Gesichtskontrolle ganz ungefährlicher Druck ist

unvermeidlich, da hier die Dilatation und Gradstreckung zeitlich zusammenfallen – so führen rotierende Bewegungen nicht selten noch zum Ziel. Das schräge Rohrende wechselt dabei zwischen frontaler und sagittaler Stellung, ohne aber seine (durch die Konvexität der Wirbelsäule gefährdete Medianstellung) aufzugeben. Sobald irgend welche Zweifel in dieser Beziehung auftauchen, gehe man lieber zurück und kontrolliere die Stellung an der symmetrischen Phonationsbewegung der Giessbeckenknorpel.

Die mandrinlose Einführungsmethode erscheint in der Beschreibung viel komplizierter als sie in Wirklichkeit ist. In der überwiegenden Mehrzahl der Fälle kann man mit Sicherheit darauf rechnen, dass sich der richtig eingestellte Speiseröhrenmund schon bei mäfsigem Druck öffnet und der Tubus mit einem plötzlichen Ruck widerstandslos in der Pars cervicalis verschwindet. Ist doch die Keilwirkung des flachen Rohrendes kaum eine geringere als die des stumpfen Obturators der v. Miculiczschen oder v. Hackerschen Oesophagoskope.

Die oculare Rohreinführung ist zwar auch am liegenden Patienten möglich, doch muss hier die Sitzstellung durchaus als das typische Verfahren gelten, zumal es sich ja immer nur um eine suprabifurcale Oesophagoskopie handelt. Selbst bei Kindern, wo in Narkose gearbeitet werden muss, dürfte es sich empfehlen, die kleinen Patienten für die Einführung vorübergehend aufzurichten. Scheint aus besonderen Gründen die liegende Position unumgänglich, so versuche man in der in Fig. 90, S. 290a abgebildeten Stellung zum Ziele zu kommen. Rückenlage ist durchaus zu vermeiden.

4. Gang der Untersuchung.

Nachdem die Einführung des Spatelrohres auf die eine oder andere Art gelungen ist, gestaltet sich die weitere Durchführung der Oesophagoskopie unter normalen Verhältnissen recht einfach. Denn der ganze Weg vom Speiseröhrenmund bis zum Magenmund ist nicht nur frei von irgendwelchen Hindernissen, sondern verläuft auch so gradlinig, dass stärkere Verdrängungen wie bei der Bronchoskopie nirgend erforderlich sind. Ja, unter günstigen Verhältnissen, d. h. dann, wenn die leichten Krümmungen durch besonders günstige

Lagerung ausgeglichen sind, kann man das Lumen des Organes auf die halbe, ja auf die ganze Länge hin übersehen.

Allerdings gehört hierzu schon eine gewisse Einführungstiefe, denn der Halsabschnitt bis etwa 5 cm unterhalb des Oesophagusmundes ist normalerweise geschlossen, d. h. durch die Anlagerung der Nachbarorgane, namentlich der Luftröhre zu einem mehr oder weniger ausgesprochenen, transversal gerichteten Spalt zusammengedrängt. Um einen aktiven muskulären Verschluss handelt es sich dabei nicht, da sowohl das Rohr wie auch eine dicke Olive ohne jeden Widerstand auf und ab geschoben werden kann. Dementsprechend pflegt auch der durch das Rohr erzeugte klaffende Schleimhauttrichter ziemlich weit hinabzureichen, sodass man pathologische Veränderungen, Fremdkörper etc. immer früher sieht als sie das Tubusende erreicht.

Je mehr man sich dem klaffenden Brustabschnitt nähert, um so leichter berühren sich die Wandungen, bis schliesslich auf dem Grunde des Schleimhauttrichters bei tiefen Inspirationen bereits ein Lumen sichtbar wird, das beim weiteren Vorrücken rasch an Weite zunimmt und 6—8 cm unterhalb des Speiseröhrenmundes fast den vollen Durchmesser der Pars thoracalis erlangt. Die Länge der Spatelrohre ist so gewählt, dass sie bei völliger Einführung immer bis in den klaffenden Brustabschnitt hinabreichen, die Speiseröhre also wenigstens bis zu ihrer bifurkalen Enge abgesucht werden kann.

Gewöhnlich genügt hierzu ein einmaliges langsames und sorgfältiges Eingehen, bei dem man wie immer die Regel beobachtet, nur unter genauer Lumen-Einstellung vorzurücken. Regelmäfsige tiefe Inspirationen des Patienten, deren lumenerweiternde Wirkung schon früher besprochen wurde, sind dabei von grossem Vorteil. Man mache von diesem Hilfsmittel nicht nur zum Zweck der Orientierung Gebrauch, sondern auch bei allen operativen Mafsnahmen, welche ein genaues Sehen erfordern. Wandeinstellung mit flächenhafter Aufsicht auf die Schleimhaut verlangt natürlich seitliche Verdrängungen. Man führt diese entweder lediglich mit dem Rohr aus, indem man sein äusseres Ende von einem Mundwinkel in den anderen bewegt, oder besser unter gleichzeitigen langsamen Bewegungen des Kopfes, deren Ausführung niemals dem Kranken, sondern stets dem Assistenten obliegt. In jedem Falle

hat man sich zu vergegenwärtigen, dass die Bewegungen des Rohres nach Art eines zweiarmigen Hebels erfolgen, dessen Drehpunkt in der Höhe des Speiseröhreneinganges liegt. Stärkere Verdrängungen können nötig werden, wenn es sich darum handelt, die Enden eines quergerichteten grossen Fremdkörpers oder das Lumen einer exzentrischen Stenose einzustellen.

Alle ösophagoskopischen Aufgaben, welche über die bifurkale Enge hinabreichen, verlangen die Anwendung des Verlängerungsrohres. Für seine Einführung, für die Haltung des Elektroskops bei sitzendem und liegendem Patienten gelten durchaus die bei der Bronchoskopie aufgestellten Regeln, nur macht die grössere Länge des ösophagoskopischen Verlängerungsrohres es wünschenswert, vor oder während des Einschiebens das Spatelrohr ein wenig zurückzuziehen, damit keine Stelle der Speiseröhre ohne Kontrolle des Auges überschritten wird. Wem die Handhabung der Uhrfeder Schwierigkeiten bereitet, der mag von vorn herein den Fixierhebel feststellen und die beiden Rohre wie einen einfachen Tubus gebrauchen. Niemals aber soll dies zur Erzielung grösserer Kraft geschehen, zu der nur eine falsche Körperhaltung oder Rohrrichtung Veranlassung geben kann.

Nach Überschreitung der Bifurkations- bezw. Aortenenge, deren mächtige Pulsationen sich dem Tubus fühlbar und sichtbar mitteilen, gelangt das Rohrende in den weitesten Teil der Speiseröhre, der sich mit zunehmender Krümmung zu dem extramedian gelegenen Hiatus ösophageus hinzieht. Es ist gut, diese Krümmung fortwährend durch Wanddruck nach links auszugleichen, sodass man niemals das Lumen aus dem Auge verliert, und ausserdem mit Hilfe der Rohrfeder-Skala ständig die Einführungstiefe zu überwachen bezw. durch den Assistenten überwachen zu lassen. Auf diese Weise muss es sicher gelingen, das spalt- oder rosettenförmige Bild der Zwerchfellenge einzustellen, während bei rein palpatorischem gradlinigem Vorgehen sich das Rohrende mit Sicherheit in der rechten (unteren) Speiseröhrenwand fängt.

Es ist nicht immer leicht, gelegentlich sogar recht schwierig, mit dem offenen Rohr in den Magen vorzudringen, nicht nur wegen der schon mehrfach erwähnten schrägen Verlaufsrichtung des Zwerchfell-

Kanals und der Pars abdominalis, sondern mehr noch, weil der Hiatus bei jeder respiratorischen und reflektorischen Zwerchfellkontraktion durch die sich kreuzenden Pfeiler eingeschnürt wird. Im endoskopischen Bilde entsteht dadurch ein von rechts hinten nach links vorne verlaufender enger Spalt oder eine mehr rosettenförmige Schliessungsfigur. Diese Stelle muss zunächst mit dem Rohr genau eingestellt werden, was namentlich bei vorhandenen Dilatationen oft erst nach einigem Suchen gelingt. Beim Vorrücken gibt man dann dem Rohr unter Ausnutzung des rechten Mundwinkels und seitlicher Verbiegung des Patienten eine möglichst schräge Richtung. Erheblichere Widerstände sind, wenn wir von pathologischen Veränderungen (Spasmen, Tumoren, Stenosen) absehen, immer in falscher Rohrrichtung oder Pressen des Patienten oder ungünstiger Lagerung zu suchen. Wird das Pressen und der Krampf reflektorisch durch Schmerzen von der Kardia ausgelöst, so hilft nicht selten eine gründliche Kokainisierung dieser Gegend. Mäfsiger Druck, der oft erst nach einigem Zuwarten zum Ziel führt, ist gestattet, jede Gewaltanwendung natürlich zu unterlassen. Es gilt das vor allen Dingen bei Verdacht auf Kardiakarzinom.

Nachdem der Hiatus passiert ist, bekommt man in der Regel kein Lumen mehr zu Gesicht, da das Rohr auch im Magen hart an der hinteren Wand entlanggleitet. Häufig wird die Kardia, wenn der Tubus den Zwerchfellspalt mit einem gelinden Ruck überwunden hat, unbemerkt überschritten, sodass man die scharfe Grenze zwischen Oesophagus- und Magenschleimhaut nicht immer wahrnimmt. Ob man sich im Magen befindet, zeigt nicht nur der nachlassende Widerstand und die Einführungstiefe (Kontrolle!) an, sondern auch das veränderte Aussehen der Schleimhaut: Ähnelt diese im ganzen Verlauf der Speiseröhre nach Oberflächenbeschaffenheit und Farbe sehr der Wangenschleimhaut, so sticht dagegen das dunkelviolette sammtartige Drüsenepithel des Fundus deutlich erkennbar ab. Auch kann man bei mageren Personen das Tubusende meist durchfühlen und (im dunklen Raume) das austretende Licht als hellen Schein über die Bauchdecken wandern sehen. Das Eindringen in den Magen gelingt in normalen Fällen leicht bei Anwendung eines Mandrin von richtig abgestufter Flexibilität, wie ich ihn zur Gastroskopie ver-

wende, doch entspricht dieses Verfahren in der Regel nicht dem Zweck der Oesophagoskopie.

Beim Zurückziehen des Oesophagoskops soll man den ganzen Weg nochmals sorgfältig durchmustern. Es gilt das namentlich für die schwer passierbaren Strecken, Kardiagegend und Halsabschnitt, welche sich während der mühelosen rückläufigen Einstellung viel leichter beobachten lassen. Am besten entfernt man zunächst nur das Innenrohr, um ständig mit grösstem Gesichtsfeld arbeiten zu können. Eine bereit gehaltene Schale gibt dem Kranken gleich Gelegenheit, sich des massenhaft angesammelten Speichels zu entledigen.

Mit Absicht habe ich in den vorstehenden Zeilen die Untersuchung zunächst ohne Erwähnung der unvermeidlichen Störungen und Schwierigkeiten geschildert. In Wirklichkeit verläuft sie kaum je so einfach, sodass hier noch einige der häufigsten Komplikationen nachgetragen werden müssen.

Zunächst pflegen viele Patienten in einem Gefühl von Atemnot ausser Fassung zu geraten, sobald der Tubus den Kehlkopf von der Wirbelsäule abdrängt. Man mache sie deshalb vorher auf das zu erwartende Druckgefühl aufmerksam und fordere sie zu regelmäfsigen Atemzügen auf. Im Notfall hält man immer das verabredete Handzeichen ein, entfernt den Tubus und beginnt nach vernünftigem Zuspruch die Einführung mit mehr Aussicht auf Erfolg von neuem. Häufig pflegen die Kranken dann zwar mit maschinenartiger Regelmäfsigkeit zu atmen, aber die dazu aufgebotene Willenskraft bringt die gesamte Halsmuskulator in Aktion. Auch hier muss wieder entsprechende Belehrung und Übung erfolgen.

Gelangt das Rohr über die bifurkale Enge hinaus, so machen sich meist schon Gesichtsfeldstörungen durch herablaufenden Speichel bezw. Schleim geltend und die Aspirationspumpe muss in Tätigkeit treten. Man achte dabei auf richtige Länge des Pumpenrohres, damit die Lampe während des Absaugens nicht zur Seite gedreht zu werden braucht. Denn es ist, wenigstens bei den weiten Tuben, sehr wohl möglich, bei hochgezogener Lampe neben dem eingeführten Pumpenrohr das Gesichtsfeld zu beobachten. Jedenfalls gehe man zumal bei Fremdkörpern oder malignen Tumoren immer zart tastend vor, damit Lockerungen bezw. Blutungen vermieden werden.

Bei reichlichem und sehr zähem Schleim kann sich die kleine Handpumpe als unzulänglich erweisen. Es bleibt dann, sofern man nicht über einen Wasserstrahl-Aspirator (Fig. 40, S. 110) verfügt, nur noch die Arbeit mit Wattetupfern übrig, welche nicht selten die halbe Untersuchungszeit für sich in Anspruch nimmt. In allen Fällen vermehrter Sekretion (chronische Speiseröhren-Erkrankungen) und verminderten Abflusses (hochgradige Stenosen, Spasmen) ist deshalb von vornherein die liegende Position vorzuziehen, namentlich dann wenn die Untersuchung sich über die bifurkale Enge hinaus zu erstrecken hat.

Die Oesophagoskopie im Liegen bietet in Bezug auf Gesichtsfeldreinigung auch dann schon wesentliche Vorteile, wenn es nicht gelingt, den Tisch soweit zu neigen, dass das im unteren Mundwinkel befindliche Rohr in eine abschüssige Lage gerät. Denn das Sekret stört im allgemeinen viel weniger, wenn es sich auf die Seitenwand der Speiseröhre verteilt, vor allen Dingen aber vermag die Pumpe in horizontaler Stellung viel mehr zu leisten, da die Flüssigkeit nicht gehoben zu werden braucht. Horizontale bezw. abschüssige Lage ist schliesslich zu allen Ausspülungen des Oesophagus erforderlich.

Bei der Gesichtsfeldreinigung achte man auch auf das Rohrinnere, namentlich wenn es sich um Blut oder Speisereste handelt. In den oft sehr langen Tuben tritt durch Beschmutzung der Rohrwand ein wesentlicher Lichtverlust ein, den man lieber durch gelegentliches Auswischen als durch Überanstrengung der Lampe ausgleichen soll.

Gesichtsfeldstörungen durch die bisher ausser Acht gelassenen peristaltischen, respiratorischen und pulsatorischen Bewegungen der Speiseröhre sind im allgemeinen nicht zu befürchten. Dass man die inspiratorische Erweiterung sogar mit grossem Vorteil zur Steigerung der Übersicht ausnutzen kann, wurde schon mehrfach erwähnt. Störend ist nur das exspiratorische Pressen, das einem bei ungenügend narkotisierten Kindern zu schaffen macht und bei solchen Kranken, die während der ganzen Untersuchung gewohnheitsmäfsig stöhnen.

Von den Störungen, welche bei sitzender Stellung durch Speichelansammlung im Mund bezw. Kehlkopfeingang gelegentlich hervorgerufen werden, war schon die Rede. Sie belästigen den Kranken im höchsten Maſse und zwingen zum Abbrechen der Untersuchung, falls es nicht gelingt, durch einen in den Schlund geführten Gummischlauch das Sekret abzusaugen. Übrigens lässt sich schon bei mäſsiger Übung die überwiegende Zahl der ösophagoskopischen Aufgaben in einer Einführungszeit von 5—10 Minuten erledigen, sodass man den Patienten durch regelmäſsige Zeitangabe oft zum Ausharren bewegen kann.

Die Oesophagoskopie hinterlässt normaler Weise nur ein geringes Druckgefühl im Schlund, welches oft bis zum folgenden Tage anhält. Breiige Kost oder sonstige Behandlung ist im allgemeinen nicht erforderlich. Schleimhautschürfungen, wie sie nicht selten nach Fremdkörperextraktionen zurückbleiben oder gelegentlich bei besonders schwierigen Einführungen des mandrinlosen Spatelrohres entstehen können, pflegen bei eintretender Entzündung mehr oder weniger lebhaft zu schmerzen. Es empfiehlt sich deshalb sehr, solche Stellen gleich ösophagoskopisch mit stärkerer Argentumlösung (5 %) zu ätzen und die ersten 24 Stunden kalte flüssige Nahrung zu verordnen. Besteht der geringste Verdacht einer Perforation (s. S. 352), so ist strenge klinische Beobachtung und gegebenen Falls frühzeitige Mediastinotomie angezeigt.

Es scheint mir nicht unzweckmäſsig, zum Schlusse noch einmal die Hauptetappen der Untersuchung in einem kurzen Schema zu wiederholen:

1. Anamnese, spezielle Voruntersuchung, Oesophagoskopierbarkeit (gegebenen Falls Sondierung). — Allgemeine Voruntersuchung, Magenfüllung, Kontraindikationen.
2. Vorbereitung des Instrumentariums: Auswahl der Rohre und Mandrins, Einstellung des Lichtes, Einfettung, Speichelpumpe, Tupfer, richtige Einstellung der Operationsinstrumente, Belehrung der Assistenz, Verdunkelung des Zimmers.
3. Vorbereitung des Patienten: Entfernung enger Kleidungsstücke und falscher Zähne. Anästhesierung nach

Belehrung über Zweck und Wirkung des Mittels. Genaue Verhaltungsvorschriften während der Untersuchung (Atmung, Schluckakt) und bei etwaigen stärkeren Beschwerden (Druckschmerz, Erstickungsgefühl).

4. Typische Einführung (Zahnlücken oder Mundwinkel) des Spatelrohres mit Mandrin (erwiesener tiefer Sitz der Affektion) oder ohne Mandrin (Verdacht auf hochsitzende Erkrankung oder Fremdkörper) im Sitzen (kurzdauernde suprabifurkale Oesophagoskopie) oder im Liegen (intrabifurkale Untersuchung von längerer Dauer, vermehrte Sekretion, Dilatation).

D. Besondere Methoden.

1. Oesophagoskopie mit Luftaufblähung.

Bekanntlich hat Strauss auf seinen Rektoskopen eine dem Sigleschen Ohrtrichter ähnliche Glasscheibe angebracht, um den Darm während der Untersuchung mit Luft aufblähen zu können. Das Verfahren hat hier in erster Linie den Zweck, den kollabierten bezw. kontrahierten Darm zu dilatieren, um dadurch die Einführung des Rohres, namentlich an gekrümmten Stellen (Flexur) zu erleichtern.

Ich habe diese Methode — das gleiche ist von Ach[1]) geschehen — schon vor langer Zeit auf die Speiseröhre übertragen, zunächst zum Zweck physiologischer Studien, von denen weiter oben die Rede war. Das Instrumentarium besteht aus einem gewöhnlichen (nicht verlängerbaren) Oesophagoskop, auf welches eine kleine mit schräger Spiegelglasscheibe versehene Verschlusskappe aufgesetzt werden kann. Die Kappe ist luftdicht aufgeschliffen und mit einer seitlichen Schlaucholive zum Anstecken des Gummigebläses versehen. Ein Manometer, wie ich es anfänglich stets in die Rohrleitung eingeschaltet habe, kann für praktische Zwecke entbehrt werden, denn man kommt nicht leicht in Gefahr, einen unzulässigen Druck anzuwenden, da die Luft rasch in den Magen entweicht und der Patient

[1]) Münch. med. Wochenschr. 1908, Nr. 44.

bei stärkerer Magenfüllung Unbehagen äussert. Zudem lässt sich der Druck wegen der starken respiratorischen, deglutatorischen und pulsatorischen Schwankungen doch nur sehr unvollkommen ablesen.

Es ist nun von vornherein klar, dass das „Pneumatische Oesophagoskop" den von Strauss verfolgten Zweck der leichteren Einführung nicht erfüllen kann, da die Luft den Hypopharynx nicht zu dilatieren vermag und in den tieferen Abschnitten normaler Weise keine Einführungsschwierigkeiten mehr bestehen. Ausserdem muss der Nutzen der Methode für die Speiseröhre in vielen Fällen dadurch eingeschränkt werden, dass die Verschlusskappe jede Anwendung von Operationsinstrumenten, ja sogar die so notwendige Gesichtsfeldreinigung unmöglich macht. Trotzdem scheinen sich mir eine Reihe von Indikationen zu ergeben, die ich im folgenden kurz zusammenfassen will. Ich bemerke dazu, dass ich die pneumatische Methode noch nicht in allen diesen Fällen praktisch erproben konnte, sodass es sich zum Teil nur um Vorschläge handelt.

Wenn man bei hochstehendem Tubus langsam Luft in die Speiseröhre einpumpt, so entfaltet sich ihr Lumen umgekehrt proportional den verschieden starken äusseren Widerständen: Der Oesophagusmund lässt auch bei hohem, mit Magendehnung verbundenem Druck keine Luft neben dem Tubus entweichen. Im Halsteil ist eine nach unten hin trichterförmig zunehmende Erweiterung des Lumens zu bemerken, welche indessen einen Durchmesser von 0,5 bis 1 cm kaum überschreitet. Ausserordentlich stark wächst dagegen die Lichtung im Bereich des Brustabschnittes, vor allem in der Pars infrabifurcalis. Dabei erfolgt die Zunahme des Durchmessers nicht gleichmäfsig nach allen Seiten, sondern vornehmlich in lateraler Richtung, sodass sich namentlich die Bifurkations- und die Aortenenge mit deutlicher Plastik abzeichnen. Sie springen meist so stark in das Lumen vor, dass man trotz einer durchschnittlichen Weite von 2—3 cm nicht bis zum Hiatus ösophageus zu blicken vermag.

Die Zwerchfellenge hebt sich bei der Lufteinblasung ebenfalls als plötzliche Einschnürung mit aller Deutlichkeit ab. Sie erscheint dem Auge in der Regel als vollständiger spaltförmiger Verschluss, doch sieht man im Hiatus befindliche Schleimmassen häufig respiratorisch auf- und niedersteigen.

Praktischen Nutzen verspreche ich mir von der pneumatischen Oesophagoskopie in erster Linie für die nicht selten schwierige Diagnose von Spasmen, Paresen und Dilatationen. Die motorischen Störungen können nämlich von dem auf Seite 334 ff. geschilderten physiologischen Verhalten nach zweierlei Richtung abweichen: Entweder wird die Ausdehnungsfähigkeit durch abnorme reflektorische Kontraktion vermindert oder aufgehoben oder die Dehnung findet einen abnorm geringen Widerstand und es tritt überhaupt keine reflektorische Peristaltik ein. Besonders deutlich muss dabei eine bestehende Dilatation zum Ausdruck kommen, deren Erkennung (bei leichteren Graden) und Abschätzung (im vorgerückteren Stadium) sonst unsicher ist. Für die pneumatische Methode ist es dabei gleichgültig, ob die Kardia luftdurchlässig ist oder nicht, da die Luft am Pylorus einen für die zulässigen Dehnungsgrade ausreichenden Widerstand findet.

Zweifellos wird auch die Diagnose anatomischer oder spastischer Stenosen durch das Aufblähungs-Verfahren gefördert, da sich jede Verengerung oder vermehrte Resistenz nach Form und Lage scharf gegen das erweiterte Lumen abhebt. So kann die Methode auch dazu dienen, die so schwer sichtbare exzentrisch gelegene Kardia bei spasmogenen Dilatationen aufzufinden und das Eindringen in den Magen zu ermöglichen.

Die Technik der pneumatischen Oesophagoskopie ist höchst einfach und bedarf keiner weiteren Beschreibung. Gefahren scheinen mir, so lange man die Sensationen des Patienten (Druckgefühl im Magen) beobachtet, völlig ausgeschlossen.

2. Oesophagoskopische Dilatation.

Die Versuchung, das soeben beschriebene pneumatische Verfahren auch bei der Lösung eingeklemmter Fremdkörper zur Anwendung zu bringen, veranlasst mich, an dieser Stelle auf die ösophagoskopische Behandlung derartiger Fälle einzugehen.

Zunächst muss festgestellt werden, dass die endoskopische Extraktion grosser und schlecht gleitender Fremdkörper auch heute noch unsicher und gefährlich ist. Nehmen wir als Paradigma die so häufig verschluckten Zahnprothesen, so ergibt sich aus der

Starckschen Statistik, dass in den bis 1905 publizierten 15 derartigen Fällen nur 5mal der Fremdkörper auf natürlichem Wege extrahiert werden konnte Viermal wurde er absichtlich oder unabsichtlich in den Magen gestossen und fünfmal durch Oesophagotomia externa entfernt. Ich selbst hatte bei 3 Gebissplatten zweimal die grössten Extraktionsschwierigkeiten, so dass das Gelingen der Operation trotz tadelloser instrumenteller Ausrüstung ernstlich in Frage gestellt war.

Diese Zahlen fordern dringend dazu auf, nach besonderen Hilfsmitteln für die Extraktion grosser und gefährlicher Fremdkörper zu suchen. Zwei Wege kommen dabei in Betracht: Die ösophagoskopische Zerkleinerung und die Dilatation der Speiseröhre. Was den ersteren Weg anlangt, so ist bekannt, dass es der geschickten Hand Killians in einem Falle gelang, eine galvanokaustische Stahldraht-Schlinge um den Fremdkörper (Hartgummi-Gebissplatte) zu legen und nach dem Durchbrennen die Fragmente zu extrahieren. Zum gleichen Zweck wurde ein ingeniöses galvanokaustisches Instrument in Messerform mit permanenter Luftkühlung von v. Miculicz konstruiert, dessen praktische Brauchbarkeit bisher noch nicht erprobt ist. Ich selbst habe, um nicht auf brennbare Fremdkörper beschränkt zu sein, eine zum Brechen eingerichtete Zange anfertigen lassen, musste aber wegen zweifelloser Gefährlichkeit von der praktischen Anwendung abstehen, ein Bedenken, welches ich auch gegen eine mir von der Firma Eschbaum übersandte Brechzange erhebe. Es scheint, dass alle derartigen Instrumente bei ausreichender Kraftleistung so an Umfang zunehmen, dass sich ihre Wirkung in dem engen Rohr mit dem Auge nicht mehr überwachen lässt. Auch ist sehr zu bedenken, dass das gewaltsame Zerbrechen oder Zerschneiden plattenförmiger Körper, um die es sich hier meist handelt, an sich gefährlich werden kann, da der Gegenstand hierbei gewaltsame schnellende und kippende Bewegungen ausführt.

Ich habe deshalb bald den zweiten Weg beschritten in der Überzeugung, dass es durch geeignete Dilatation der Speiseröhre möglich sein muss, verschluckte Fremdkörper in jedem Falle wieder nach oben zu befördern. Auch in dieser Richtung lagen schon verschiedene Versuche vor, so ein durch Aufblähung wirkender Gummiball von Henle, ein schirmartiger Dilatator von Rosenheim

und andere. Der gemeinsame Fehler dieser Instrumente liegt meines Erachtens darin, dass sie die Speiseröhre exzentrisch nach allen Richtungen erweitern, während doch die grossen, niemals kugelförmigen Fremdkörper immer in einer — meistens der frontalen — Richtung eingeklemmt sind. Dilatiert man aber senkrecht zu dieser, so wird die Spannung des ösophagealen Rohres in der Einklemmungsrichtung naturgemäfs nur noch vergrössert. Ein anderer Fehler ist der, dass die bisherigen Dilatatoren nicht gleichzeitig die Handhabung von Extraktionsinstrumenten gestatten und dass sich der Dehnungsgrad nur ungenau einstellen und kontrollieren lässt.



Fig. 111.
Dilatations-Oesophagoskop nach Brünings.

Es geht aus diesen Bemerkungen hervor, dass auch die pneumatische Oesophagoskopie zur Extraktion eingeklemmter Fremdkörper nicht geeignet ist, da die Verschlussklappe eine Anwendung von Zangen während der Aufblasung unmöglich macht und ausserdem die Regio retrolaryngealis durch das Verfahren gar nicht erweitert wird. Damit soll nicht geleugnet werden, dass die Methode in diagnostischer Beziehung — Erkennung der genauen Lage, Form und Grösse — auch bei Fremdkörpern wertvolle Dienste zu leisten vermag.

Ich bin nach diesen Überlegungen zu der Konstruktion eines „Dilatations-Oesophagoskops“ gelangt, dessen praktische Brauchbarkeit sich den Erwartungen entsprechend bewährt hat. Die Prinzipien des Instrumentes sind kurz folgende (s. Fig. 111):

1. Die Dilatation erfolgt einseitig dadurch, dass die eine Hälfte eines im unteren Abschnitt geteilten ösophagoskopischen

Rohres gespreizt werden kann. Die andere, feststehende Hälfte bleibt also im Bereich des Gesichtsfeldes, wodurch es möglich ist, das Ende des Fremdkörpers im Auge zu behalten und hier die Zange anzulegen.

2. Die Spreizung wird durch einen aussen befindlichen Hebel bewirkt und kann auf einer Skala in Zentimetern abgelesen werden. Sie reicht bis zu einer maximalen Weite von 5,5 cm.

3. Um die Anwendung ungefährlich zu machen, habe ich die Einrichtung getroffen, dass sich das Instrument nach Erreichung der zulässigen maximalen Spreizweite selbsttätig wieder schliesst. Auch ist dafür gesorgt, dass bei zu grossen Widerständen der Zugdraht an einer bestimmten Stelle abreisst. Seine Enden können, da er mit einer elastischen Drahtspirale umsponnen ist, dabei keine Verletzung machen.

4. Das Dilatations-Oesophagoskop kann sehr leicht ohne Mandrin eingeführt werden und lässt das ganze Gesichtsfeld frei.

Die Anwendung des Instrumentes, welches ich (bei der überwiegenden Mehrzahl hochsitzender Fremdkörper) vorläufig nur für die Pars suprabifurcalis (35 cm) habe anfertigen lassen, soll in folgender Weise geschehen:

Man führt das Rohr in geschlossenem Zustande palpatorisch ein, was sehr leicht gelingt, wenn das schnabelförmig abgeplattete Ende die frontale Richtung einhält. Nachdem der Oesophagusmund um 3—5 cm überschritten ist — also bei einer auf der Rohrskala abzulesenden Einführungstiefe von 18—20 cm —, wird das Instrument mit dem (vorher eingestellten) Elektroskop versehen und um 90 Grad gedreht, so dass die Spreizung in der frontalen Ebene erfolgt. Man dilatiert nun zunächst nur auf etwa 1,5 cm und geht unter genauer Gesichtskontrolle bis unmittelbar an den Fremdkörper heran. Vorteilhaft ist es, schon jetzt das höherstehende, der unbeweglichen Tubushälfte entsprechende Ende — niemals die Mitte — mit der Zange zu fassen und diese womöglich mit Hilfe der Sperrschraube an dem Fremdkörper zu fixieren.

Es folgt jetzt die eigentliche Dilatation bezw. der Lösungsversuch, indem man stufenweise unter genauer Beobachtung

der Einklemmungsrichtung und steter Kontrolle der Skala spreizt und jedesmal mit der Zange eine Lockerung bezw. Wendung herbeizuführen sucht. Bei Erwachsenen darf die einseitige Dilatation ohne Gefahr bis auf 5,5 cm getrieben werden, doch wird meistens schon vorher eine Lockerung zu erzielen sein. Ist dies der Fall, so bestehen 2 Extraktionsmöglichkeiten: Gefährliche, scharfe aber nicht allzu grosse Fremdkörper kann man ein wenig in das Dilatatorende hineinziehen, so dass sie grade von den gespreizten Branchen gedeckt und unter ihrem Schutze extrahiert werden. Bei grossen Objekten dagegen wird man sich meist mit einer Lösung bezw. Wendung begnügen und den Fremdkörper dann in unmittelbarem Anschluss an das dilatierte Rohrende nach aussen befördern. Die konische Form des gespreizten Dilatators gestattet dabei eine sehr ausgiebige Erweiterung auch im Bereich des Pars retrolaryngealis.

Nach dem ersten Modus habe ich ein scharfes Stück Knochen-Kortikalis extrahiert. Es wurde schon bei einer Spreizweite von etwa 3 cm vollständig von den Branchen des Oesophagoskops umfasst und in dieser Stellung durch den Speiseröhrenmund gezogen. Die ganze Prozedur wickelte sich in etwa 3 Minuten sehr glatt ab.

Während die Anwendung des Dilatations-Oesophagoskops im Brust- und unteren Halsabschnitt keinerlei Schwierigkeiten bereitet und es gegebenen Falls auch durch eine Oesophagotomiewunde eingeführt werden kann, muss bei eingeklemmtem Fremdkörper in unmittelbarer Nähe des Speiseröhrenmundes die Dilatations-Methode versagen. Besonders erschwerend ist hier noch der meist andauernde reflektorische Spasmus, gegen den die Schleimhautanästhesie nicht viel auszurichten vermag. Denn der Dehnungsreiz bei grossen Fremdkörpern wirkt sicherlich nicht durch Vermittlung der Schleimhautnerven und auch nicht direkt auf die Muskulatur, sondern ist als ein von den tiefen Nervengeflechten der Oesophaguswand ausgelöster, durch das Zentralorgan vermittelter Reflex aufzufassen. Man wird deshalb, da eine Infiltrations-Anästhesie der Oesophaguswand nicht in Frage kommt, den Reflexbogen durch zentrale Narkose von ausreichender Tiefe zu unterbrechen suchen.

Bei einer Besprechung der ösophagoskopischen Dilatation muss auch die Technik der Stenosenbehandlung kurz gestreift werden, deren allgemeine Voraussetzungen ich bereits in Kapitel II, 2 des ersten Teiles dargelegt habe. Streng von einander zu scheiden ist natürlich die Dehnungs-Behandlung spastischer Kontrakturen, wie sie in der ganzen Speiseröhre, namentlich aber an der Kardia vorkommen, und die Dilatation anatomischer Stenosen. Im ersteren Falle handelt es sich darum, einen abnormen funktionellen (Kontraktions-) Widerstand gewaltsam zu überwinden — ob mit oder ohne Zerreissung von Muskelfasern, sei dahingestellt —, im zweiten Falle muss durch ständig wiederholte, geringe aber langanhaltende Überschreitung der Elastizitätsgrenze — nicht der Festigkeitsgrenze — ein nicht kontraktiles Gewebe gedehnt werden. Deshalb eignen sich für die Behandlung spastischer Stenosen nur rasch wirkende, aber genau dosierbare und lokalisierbare Dilatatoren, während die Narbenstrikturen nur die langsame Dauerwirkung der Bougie am Platze ist.

Geeignete „dynamometrische Dilatatoren“ für Kardia und Speiseröhrenmund habe ich schon im Ersten Teil (S. 41) beschrieben. Eine Schilderung ihrer Anwendungsweise gehört nicht mehr in den Rahmen dieses Buches, da die ösophagoskopische Methodik dabei nur eine indirekte Rolle spielt. Ich bemerke jedoch, dass die Instrumente ihren Zweck in vortrefflicher Weise erfüllen und zurzeit als die beste Behandlungsmethode der spastischen Stenosen gelten können.

Wichtiger ist die Rolle der Oesophagoskopie bei der Dehnungsbehandlung der anatomischen Stenosen, vor allem der Verätzungsstrikturen, bei denen sie die mangelhaften Resultate der blinden Bougierung vielfach gebessert hat. Wir wissen jetzt, dass die durch das Auge geleitete Sondendilatation häufig auch da noch einen Weg findet, wo das rein palpatorische Verfahren versagt, wo exzentrisches Lumen, Stufen- und Taschenbildung das blinde Vorgehen nicht nur unmöglich, sondern auch höchst gefährlich macht. Stirbt doch nach v. Hackers Erfahrungen die Mehrzahl der mit hochgradigen (1—3 mm weiten) exzentrischen Stenosen Behafteten über kurz oder lang an einer Sondenperforation.

Die Oesophagoskopie hat in Fällen palpatorischer Impermeabilität zunächst die genaue Topographie der Stenose zu ermitteln, deren Kenntnis dann oft ohne weiteres die Einführung einer dünnen, elastischen Bougie mit Drahtmandrin in das exakt eingestellte Lumen gestattet. Zweckmäfsig ist es, dem Sondenende durch geeignete Abbiegung des Drahtmandrins die jeweils günstigste Abbiegung zu geben. Man kann dann nicht selten bei der zweiten oder späteren Bougierungen schon ohne Einführung des Rohres den in seiner Lage und Richtung bekannten Weg finden.

Häufig ist man bei mehrsitzigen oder stufenförmigen Stenosen auf eine schrittweise Dilatation angewiesen, die womöglich in jedem Abschnitt soweit getrieben werden soll, dass sich das dünnste ösophagoskopische Rohr durchführen lässt. Hier kann als Notbehelf auch das von Ebstein[1]) in der Stoerkschen Klinik ausgearbeitete Verfahren der Laminaria-Behandlung am Platze sein, unbeschadet der auf Seite 34 gegen eine allgemeine Anwendung dieser Methode erhobenen Bedenken. Zur Einführung der mit Faden versehenen Quellstifte lässt sich eine der Zangen verwenden. Eine (immerhin recht unsichere) Dosierung wird durch verschieden lange Dauer der Einführungszeit ermöglicht, wobei man aber gut tut, den zeitlichen Quellungsverlauf des verwendeten Laminaria-Materials durch Versuche in körperwarmem Wasser vorher festzustellen.

Für verzweifelte Fälle hat v. Hacker bekanntlich noch die schöne Methode der „Bougierung ohne Ende“ nach Gastrostomie angegeben. Die dabei bisher geübte Anwendung von Elfenbein-Oliven erscheint allerdings wenig angebracht, da bei ihnen die Dehnung zu plötzlich und ohne jede Dauerwirkung verläuft. Ich habe deshalb für diesen Zweck einen Satz kurzer (10 cm langer) elastischer Verweil-Bougies mit beiderseits abgerundetem Ende und eingewebtem Loch anfertigen lassen Die Bougies sind leicht konisch (1—2 Charriere) und schliessen so aneinander an, dass eine ganz kontinuierliche Dickenzunahme entsteht. Dadurch wird, im Gegensatz zur Olive, eine sprungweise Dehnung vermieden.

---

[1]) Wiener klin. Wochenschr. 1898, Nr. 6.

Die zur Bougierung ohne Ende erforderliche Gastrostomie ermöglicht noch ein als

3. Retrograde Oesophagoskopie

bezeichnetes Verfahren, über das hier zum Schlusse einige Worte angefügt seien.

Die Erfahrung, dass eine Striktur mit komplizierten Lumenverhältnissen häufig nur einseitig für die Sonde passabel ist, führte Ehrlich[1]) auf den Gedanken, zum Zweck der Bougierung die Speiseröhre von der Magenfistel aus zu ösophagoskopieren, was ihm erst nach vielen vergeblichen Bemühungen durch einen Zufall gelang. Auch späteren Autoren — näheres findet sich bei Starck — ist die gastrale Auffindung und Entrierung der Kardia nicht immer gelungen und zwar scheinen die Schwierigkeiten hauptsächlich auf ungünstiger Lage und Richtung des Fistelkanals und der durch die ständige Sekretion erschwerten Orientierung in dem kollabierten Magen zu beruhen. Es empfiehlt sich deshalb, die Gastrostomie möglichst in der Nähe der Kardia auszuführen und das Rohr gleich nach der Operation einzuführen. Auch vermute ich, dass hier das Luftaufblähungsverfahren gute Dienste leisten würde, da es die Sekretstörungen beseitigt und eine freie Übersicht und Beweglichkeit im Magen verschafft.

Die retrograde Oesophagoskopie wird bei tiefliegendem Oberkörper nach gründlicher Magenausspülung vorgenommen. Als Instrumente dürften sich die offen einzuführenden Spatelrohre besonders eignen.

Unter den Indikationen möchte ich an erster Stelle Fälle von chronischem, schwerem Kardiospasmus mit diffuser Speiseröhren-Erweiterung nennen, bei denen die orale Einführung des dynamometrischen Dilatators versagen kann.[2]) Gelingt die Passage der

---

[1]) Berl. klin. Wochenschr. 1898, Nr. 42.

[2]) Anmerkung: Bereitet bei exzentrischer Lage der Kardia die Durchführung des Dilatators Schwierigkeiten, so könnte man versuchen, die abschraubbare Gummiolive (s. Fig. 16, S. 40) durch gebogene Divertikelansätze verschiedener Krümmung zu ersetzen.

Kardia vom Magen aus, so lässt sich durch systematisch fortgesetzte Dehnungen zweifellos ein voller Erfolg erzielen, ohne dass der Kranke der grossen Gefahr der v. Miculiczschen Operation ausgesetzt wird. Ferner kann die retrograde Oesophagoskopie die bereits erwähnten Dienste auch bei der rückläufigen Bougierung von Narbenstrikturen leisten. Und endlich kommen noch eingeklemmte Speiseröhrenfremdkörper in der Nähe der Kardia in Betracht, die man — nach Versagen der oralen Oesophagoskopie — mit Hilfe des Dilatations-Oesophagoskops durch die Kardia extrahieren würde.

Alphabetisches Sachregister.

A.

Abmessung der Zangenlänge 263.
Akkumulatoren 112.
Anästhesierung
— bei direkter Laryngoskopie 182 ff.
— bei unterer Bronchoskopie 267.
— bei oberer Bronchoskopie 282 ff.
— bei der Endoskopie von Kindern 308.
— bei der Oesophagoskopie 361 ff.
Anschlussapparate 113, 117.
Aspirationspumpe (Wasserstrahlgebläse) 110.
Auswahl des Zangenansatzes 48, 137.
Autoskopierbarkeit 180, 202.
Autoskopiespatel
— für Erwachsene 186.
— für Kinder 307.
Autoskopischer Verdrängungsdruck 194 ff.

B.

Beleuchtungsprinzipien der Rohre 56 ff.
Bifurkation, Lage derselben 212, 217, 219.
Broncho-Intubation 39.
Bronchometrie 298 ff.
Broncho-Elektroskop 75 ff.
— Handhabung desselben 121 ff.
Bronchoskop nach L. v. Schrötter 92.
Bronchoskopischer Dilatator 38.
Bronchoskopisches Doppelrohr 15.

D.

Dauer der Bronchoskopie 259.
Dehnung, Theorie derselben 33.
— Instrumentelle Hilfsmittel 34 ff.
— bei Oesophagospasmus 39 ff.
Dehnungs-Peristaltik 334.
Desinfektion endoskopischer Instrumente 260.
Dilatations-Oesophagoskop 329, 390.
— Anwendung desselben 391.
Dilatations-Bronchoskop 38.
Dilatator für Speiseröhrenmund 41.
— für Kardia 41.
— für Bronchien 38.
Direkte Kehlkopfoperationen 202 ff.
— Eingriffe in Lokalanästhesie 204.
— Operationen in Narkose 207.
Direkte Laryngoskopie
— Anwendungsbereich 175 ff.
— Kontraindikationen 179.
— Ausführung 185 ff.
— Fehler 190 ff.
— Schwierigkeiten 193 ff.
— laterale Einführung vom Mundwinkel 192.
Dreifaden-Projektionbrenner 67.
Druckverhältnisse im Tracheobronchialbaum 231.
Durchmesser der Tracheobronchial-Lumina 223.
Dynamometrische Dilatatoren 41.
Dynamometrisches Elektroskop 194.

E.

Einführung des Bronchoskops
— im Sitzen 286 ff.
— im Liegen 289.
— bei Kindern 312 ff.
Einführung des Oesophagoskops
— palpatorische 371 ff.
— okulare 373 ff.
— Technik derselben 377 ff.

Einführungsmethoden bronchoskopischer Rohre 7 ff.
Einführungsspatel, teilbarer 9.
Einrichtung eines stationären Untersuchungsplatzes 108.
Einstellung
— der Bronchialäste 274 ff., 292.
— des Lichtes 123 ff.
— der (richtigen) Zangenlänge 263.
Elektrischer Strom 118.
Elektroskop für Bronchoskopie 75 ff.
— allgemeine Handhabung desselben 121 ff.
— operative Handhabung desselben 279.
Elektroskop (-Universal) 304 ff.
— nach Kahler-Leiter 95.
Engen der Speiseröhre 328 ff.
Extraktions-Brenner 27.
Extraktions-Dilatator für Bronchoskopie 38.
— für Oesophagoskopie 390.
— Anwendung desselben 329, 391.
Extraktions-Häkchen 43.

F.

Fernrohr, endoskopisches 86.
— Anwendung desselben 127.
Fehler in der Lichtbehandlung 126.
— bei der Laryngoskopie 190 ff.
Fixierhebel zur Arretierung der Uhrfeder 24.
— Anwendung desselben 129.

G.

Gefahren der Bronchoskopie 258.
— der Oesophagoskopie 359.
Gefenstertes Schnabelrohr 376.
Gegendruck-Autoskopie 196 ff.
— Instrumentarium 198.
— Wirkungsweise 197, 200.
— Anwendung 200.
— Vorzüge 201.
Gesichtsfeldgrösse endoskopischer Rohre 2 ff.
— bei schrägem und gradem Rohrende 246
„Grifflose" Fassinstrumente 52.

H.

Hauptbronchien, Lage derselben 217.
— Bewegungen derselben 225 ff.
Hustenbewegung 236, 237.
Hypopharyngoskopie (indirekte) 321, 348.

I.

Indikationsstellung
— für untere Bronchoskopie 256.
— für Oesophagoskopie 354.
— für die okulare Einführung des Oesophagoskops 374.
Innenlampe, Rohre mit 60.
Instrumentarium
— vollständige Zusammenstellung 104.
— für Oesophagoskopie 344.
— für Endoskopie der Kinder 303.
Intubation der Bronchien 39.

K.

Kaliberverhältnisse des Bronchialbaumes 223.
Kardia-Verschluss 335 ff.
— Passage desselben 381.
Kardiopneumatische Luftbewegung 241.
Kardiospasmus, dilatatorische Behandlung desselben 40 ff.
Kokain
— allgemeines Applikationsverfahren 143.
— Dosierung 149.
— Vergiftung 154.
Kontraindikationen
— der Narkose 159.
— der direkten Laryngoskopie 178.
— der oberen Bronchoskopie 282.
— der Oesophagoskopie 352.
Kontraindikationen der palpatorischen Einführung des Oesophagoskops 376.
Konzentrische Metallbougie 37.
Kragenknopf-Zange 53.
Kriterien
— der Autoskopierbarkeit 181.
— der Oesophagoskopierbarkeit 357.

L.

Lage der Bifurkation 212, 217, 219.
Lagerung bei der Oesophagoskopie 367.
Länge der Operationsinstrumente 263.
Längenmaße
— des Bronchialbaumes 222.
— der Speiseröhre 327.
Laryngoscopia subglottica 176, 190.
— directa inferior 271.
Laryngo-Stroboskop 206 a.
Lebensalter und Rohrdurchmesser 262.
Leitbougie, ösophagoskopische 24.
— Handhabung derselben 370.
Lippen-Zähne-Schutz 188.
Lokomotionen, respiratorische
— der Bronchien 225 ff.
— Zusammenfassung 229.
Luft-Aufblähung der Speiseröhre 334 ff., 386 ff.
Luftgehalt der Speiseröhre 337 ff.
Lumen der Speiseröhre 328 ff., 337 ff.
Lumenschwankungen, respiratorische
— der Speiseröhre 340.
— des Bronchialbaumes 230 ff.
— Zusammenfassung 237.

M.

Magnetische Extraktionsinstrumente 30 ff.
Mediastinitis 352.
Messungen, bronchoskopische 253.
Metallfaden-Lampen 66, 120.
Morphium-Skopolamin-Narkose 156, 162.
Mund-Desinfektion 261.

N.

Narkose
— allgemeine Indikationsstellung 155 ff.
— Kontraindikationen 159.
— Statistik 160.
— allgemeine Technik 162 ff.

O.

Oberlappen-Bronchus
— Einstellung desselben 274.
Endoskopie desselben 275.
Operations-Autoskop 207.
Orthodiagramm des Bronchialbaumes 226, 249.
Ortho-Stereogramme 213.
Oesophagoskopie mit Luftaufblähung 387 ff.
Oesophagoskopierbarkeit 355 ff.
Oesophagotomie 352.

P.

Passage des Larynx 288.
— der Kardia 381.
Panelektroskop nach Leiter 91.
— nach Kasper 91.
Parallelisierung des Lichtes 63 ff.
Perforation der Speiseröhre 352.
Pinselspritze 147 ff.
Pneumatische Extraktionsinstrumente 28 ff.
Pneumatische Oesophagoskopie 387 ff.
Primär-Elemente 112.
Prisma, doppelsichtiges 88.
— Anwendung desselben 127.
Projektion des Lichtes 69 ff.
Pulsbewegungen
— des Bronchialbaumes 239 ff.
— der Speiseröhre 340.

R.

Reflexe
— Allgemeine Behandlung derselben 156.
Reflexionsspiegel mit Spalt 97 ff.
Reizbarkeit der Speiseröhre 333 ff.
Respiratorische Lokomotionen
— der Bronchien 225 ff.
— Zusammenfassung 229.
Retrograde Laryngoskopie 271.
— Oesophagoskopie 395.
Rheostaten 114.
Rohrdicke, Auswahl derselben.
— bei Bronchoskopie 262.
— bei Oesophagoskopie 346.
Rohrgriff (nach Brünings) 13.
Rohrmandrin, flexibler 24.
Röntgenbestrahlung des Kehlkopfes, direkte 206.

S.

Sauerstoff-Inhalation
— Allgemeine Bedeutung derselben 166 ff.
— Technik derselben 169 ff.
Säugling, Bronchoskopie desselben 224.
Seitenbronchien 218.
— Bewegungen derselben 228.
Schleimsekretion
— Wirkung derselben auf Kokainverbrauch 152.
Schlingen-Extraktor 53.
Schluckakt
— bucco-pharyngeale Periode 330.
— ösophageale Periode 332 ff.
Schnabelrohr, gefenstertes 376.
Schwierigkeiten der Endoskopie von Kindern 301.
— der Oesophagoskopie 383 ff.
Sondierung
— allgemeine Aufgabe derselben 32.
— der Speiseröhre 348 ff.
Sondenpalpation, bronchoskopische 278.
Speichelpumpe 109 ff.
— Anwendung derselben 264, 310, 385.
Spiegelschlitz 97 ff.
Stellung
— bei unterer Bronchoskopie 269.
— bei oberer Bronchoskopie 285, 289.
— bei der Kinder-Endoskopie 309, 312.
— bei der Oesophagoskopie 365 ff.
Stenosen, respiratorisches Verhalten derselben 239.
Stenosenbehandlung, ösophagoskopische 393.
Stirnlampe nach Kirstein 90.
—nach Guisez 91.
Störungen
— bei der Oesophagoskopie 383 ff.
— in der Beleuchtung 126.
Stromquellen 119.
Stroboskopie des Kehlkopfes 206.
Stufenrohr 6.
„Syringoskopie“ 1.

T.

Tasterzirkel zur Bronchometrie 299.
Topographische Lage der Bifurkation 212, 217, 219.
— der Kardia 325.
Tracheograph 297.
— Handhabung desselben 296.
— Tracheogramm 296 b.
Transformatoren 116.
Tuben für Bronchialstenosen 39.

U.

Uhrfeder, Handhabung der 128.
Umformer 117.
Universal-Elektroskop 344 ff.
Untersuchungstisch 109, 344.

V.

Verlängerungsrohr 14.
— Handhabung desselben 128.
— Anwendung bei der Bronchoskopie 292.
— Anwendung bei der Oesophagoskopie 381.
Versagen des Lichtes 126.
Vorschieberohr 14.
— Handhabung desselben 128.
— Anwendung bei der Bronchoskopie 292.
— Anwendung bei der Oesophagoskopie 381.
Verweil-Bougies 394.
Verschieblichkeit
— der Bifurkatio tracheae 250.
— des Speiseröhrenmundes 325.
— des Hiatus oesophageus 325 ff.
Voruntersuchung
— bei der Oesophagoskopie 347 ff.
Verdrängung
— bei Einstellung der Bronchialäste 249.
Verlängerbares Doppelrohr 15.

W.

Wahl des Rohrdurchmessers
— bei Bronchoskopie 262.
— bei Oesophagoskopie 346.
Wasserstrahl-Saugpumpe 110.
Weite der bronchoskopischen Rohre 21.

Z.

Zangen
— verlängerbare 45.
— nicht verlängerbare 45.
— Auswahl des Ansatzes 48 ff, 137.
— grifflose 52.
— Auswechseln des Ansatzes 130.
— Einstellen der Länge 131.
— Aufbewahrung und Reinigung 131.
— Anlegen an Fremdkörper 137.
Zangenansätze, typische Formen 47.
Zungenspatel-Probe 180.
Zusammenfassung d. Oesophagoskopie 385.
Zusammenstellung des vollständigen Instrumentariums 105 ff.

Verzeichnis der Abbildungen.

		Seite.
Fig. 1.	Schema der Sphäroskopie	1
„ 2.	Schema der Kystoskopie	2
„ 3.	Perspektivische Gesichtsfeldgrösse	4
„ 4.	„Variables Stufenrohr“	6
„ 5.	Teilbarer Einführungsspatel (nach Killian)	9
„ 6.	Rohrgriff (nach Brünings)	13
„ 7.	Schema der Griffwirkung	13
„ 8.	Verlängerbares Doppelrohr (nach Brünings)	15
„ 9.	Lumina bronchoskopischer Rohre	21
„ 10.	Leitbougie (nach Brünings)	24
„ 10 a.	Fixierhebel für die Rohrfeder	25
„ 11.	Konzentrische Metallbougie	37
„ 12.	Bronchoskopischer Extraktions-Dilatator (nach Brünings)	38
„ 13, 14.	Bronchialtuben und Tubenträger	39
„ 15.	Dynamometrischer Dilatator für den Speiseröhrenmund (nach Brünings)	41
„ 16.	Dynamometrischer Dilatator für die Kardia (nach Brünings)	41
„ 17.	Verlängerbare Zange (nach Brünings)	45
„ 18.	Typische Zangenansätze	48
„ 19.	Schliessmechanismus der grifflosen Extraktionsinstrumente (nach Brünings)	52
„ 20.	Kragenknopfzange	53
„ 21.	Schlingenextraktor (nach Brünings)	54
„ 22.	Schema der kystoskopischen Innenlampe	58
„ 23.	Schema der syringoskopischen Innenlampe	59
„ 24.	Schema der Kodensatorwirkung	63
„ 25.	Dreifaden-Projektionsbrenner (nach Brünings)	67
„ 26.	Lichtbild des Dreifaden-Brenners	68
„ 27, 28, 29, 30.	Schemata der Lichtprojektion	69/70
„ 31.	Spezial-Elektroskop für Bronchoskopie (nach Brünings)	77
„ 32.	Broncho-Elektroskop mit hochgezogener Lampe	82
„ 33.	Broncho-Elektroskop mit seitwärts gedrehter Lampe	83
„ 34.	Broncho-Elektroskop mit aufgesetztem Fernrohr	84
„ 35.	Strahlengang im doppelsichtigen Prisma	88
„ 36.	Doppelsichtiges Prisma für 2 Beobachter (nach Brünings)	89

Seite.

Fig. 37. Endoskop mit Aussenlampe und verdeckter Lichtleitung (nach Brünings) 94
„ 38. Strahlengang im Kahler-Leiterschen Elektroskop . . 96
„ 38 a. Broncho-Elektroskop mit neuem geteiltem Spiegel 98
„ 39. Normales broncho-ösophagoskopisches Instrumentarium . . 107
„ 40. Wasserstrahl-Saugpumpe 110
„ 41. Stromführung in Rheostaten 114
„ 42. Spezial-Elektroskop für Bronchoskopie (nach Brünings) . 122
„ 43. Zentrierung des Lichtes 125
„ 44. Lichtbild bei verschiedener Kondensator-Einstellung 125
„ 45. Standglas zur Aufbewahrung der Zangen 132
„ 46. Bronchoskopisches Phantom (nach Killian) 133
„ 47. Pinselspitze für Larynx und Trachealbaum (nach Brünings) 148
„ 48. Rohrmaske für bronchoskopische Narkose (nach Brünings) 164
„ 49. Sauerstoff-Inhalationsapparat (nach Dräger) 170
„ 50. Winkelspatel 181
„ 51. Universal-Elektroskop mit Kehlkopfspiegel (nach Brünings) 185
„ 52. Autoskopiespatel (nach Brünings) 186
„ 53 a) u. b) Handstellung bei Einführung des Rohres (Lippen-zähneschutz) . . . . . 186 a
„ 54. Direkte Laryngoskopie im Sitzen
a) Einstellung und Überschreitung der Epiglottis . . . . . 188 a
b) Verdrängung . . . . . 188 a
c) Fehlerhafte Stellung . . . . . 188 b
d) Tiefe Einführung . . . . . 188 b
„ 55. Autoskopie vom Mundwinkel . . . . . 192 a
„ 56. Autoskopie von hinten . . . . . 192 a
„ 57. Dynamometrischer Handgriff (nach Brünings) 194
„ 58. Autoskopische Druckkurve 195
„ 59. Druckkurven verschiedener Spatelformen 196
„ 60. Schema des Gegendruckes 198
„ 61. Gegendrücker (nach Brünings) 199
„ 62. Fixiermechanismus des Gegendrückers 199
„ 63. Wirkungsweise der Gegendruckmethode 200
„ 64. Gegendruck-Autoskopie . . . . . 200 a
„ 65. Direkte Larynx-Operation in Gegendruck-Autoskopie . . . 200 a
„ 66. Instrumente f. direkte Kehlkopf-Operationen (n. Brünings) 205
„ 67. Direkte Strobo-Laryngoskopie . . . . . 206 a
„ 68. Direkte Larynx-Operation (Narkose) . . . . . 206 a
„ 69. Operations-Autoskop (nach Brünings) 207
„ 70. Instrumente für direkte Kehlkopf-Operationen (nach Brünings) 208
„ 71. Topographische Lage der Trachea zu Speiseröhre und Gefässen 215
„ 72. Orthographische Fernaufnahme des normalen Bronchialbaumes (12 jähriges Mädchen) . . . . . 216 b

Seite.

Fig. 72 a. Durchzeichnung der Figur 72 . . . . . 216 a
„ 73. Ortho-Stereogramm des Bronchialbaumes . . . . . 118 a
„ 74. Orthographische Fernaufnahme (T. B. der interbifurkalen Drüsen) . . . . . 218 b
„ 75. Orthographische Fernaufnahme (Caverne des rechten Oberlappens) . . . . . 220 a
„ 76. Orthographische Fernaufnahme des normalen Bronchialbaumes (neugeborenes Mädchen) . . . . . 220 b
„ 77. Respiratorische Verschiebung des Bronchialbaumes Orthodiagramm) . . . . . 220 b
„ 78. Schema der intrabronchialen Druckverhältnisse 230
„ 79. Schema für Lumen- und Wand-Einstellung 245
„ 80. Bronchoskopische Einstellungs-Schemata 246
„ 81. Bronchoskopische Einstellungs-Schemata 247
„ 82. Parallel-Bronchoskop . . . . . 248 a
„ 83. Orthodiagramm des Tracheo-Bronchialbaumes . . . . . 248 a
„ 84. Typische Rohrstellungen . . . . . 250 a
A. Einstellung des linken Oberlappenbronchus.
B. Einstellung des rechten Oberlappenbronchus.
„ 85. Typische Rohrstellungen . . . . . 250 b
A. Einstellung des linken Unterlappenbronchus.
B. Einstellung des rechten Unterlappenbronchus.
„ 86. Schemata der bronchoskopischen Ringzeichnung 252
„ 87. Untere Bronchoskopie . . . . . 248 a
„ 88. Bronchoskopie im Liegen . . . . . 288 a
A. Einführung: Tempo I und II.
B. Einführung: Tempo III und IV.
„ 89. Bronchoskopie im Liegen . . . . . 288 b
A. Einführung des Innenrohres.
B. Zangen-Operation.
„ 90. Einführung in Seitenlage . . . . . 290 a
„ 91. Einführung in Bauchlage . . . . . 290 a
„ 92. Tracheograph zur Lokalisation tracheoskopischer Befunde (nach Brünings) 297
„ 93 A. Tracheogramm bei doppelter Kompressionsstenose . . . . 296 b
„ B. Orthodiagramm desselben Falles . . . . . 296 b
„ 94. Tracheogramm bei endothorazischer Kompression u. Deviation 296 b
„ 95. Tracheographie . . . . . 296 a
„ 96. Bronchoskopischer Tasterzirkel (nach Brünings) 299
„ 97. Bronchometrie . . . . . 296 a
„ 98. Kurven der Fremdkörperhäufigkeit in verschiedenen Lebensaltern 303
„ 99. Kurven der Fremdkörperhäufigkeit in verschiedenen Lebensaltern 303
„ 100. Universal-Elektroskop (nach Brünings) 305

Seite.

Fig. 101. Universal-Elektroskop (Einführung des Innenrohres) . . . 306
„ 102. Kinder-Autoskopiespatel (nach Brünings) 307
„ 103. Trachealtrichter (nach Brünings) 307
„ 104. Speiseröhren-Mund (hypopharyngoskopisch) nach Killian . 321
„ 105. Oesophagus-Trachea-Aorta (bei mittlerer Magenfüllung) . . 323
„ 106. Speiseröhre und Magen auf dem Sagittalschnitt (nach v. Miculicz) 324
„ 107. Konstruktionschemata für Untersuchungstische 344
„ 108. Verdrängungsschema für Oesophagoskopie und Autoskopie . 356
„ 109. Stellung der Leitbougie 371
„ 110. Gefenstertes Schnabelrohr (nach Brünings) 376
„ 111. Dilatations-Oesophagoskop (nach Brünings) 390

Druck von Carl Ritter, G. m. b. H., Wiesbaden.

Die Topographie des menschlichen Gehörorganes mit besonderer Berücksichtigung der Korrosions- und Rekonstruktionsanatomie des Schläfenbeins. Von Privatdozent Dr. **A. Schönemann** in Bern. 4° mit 4 lithogr. und 4 photogr. Tafeln. M. 18.—.

Die Ohrenheilkunde des Hippokrates. Von Prof. Dr. **O. Körner** in Rostock. M. —.80.

Labyrinthtaubheit und Sprachtaubheit. Klinische Beiträge zur Kenntnis der sogen. subcorticalen sensorischen Aphasie sowie des Sprachverständnisses der mit Hörresten begabten Taubstummen. Von Dr. **C. S. Freund** in Breslau. M. 3.60.

Krankhafte Veränderungen der Form und Stellung der Ohrmuschel. 20 stereoskopische Bilder. Von Dr. **J. Hegener** in Heidelberg. M. 7.50.

Atlas der Anatomie der Stirnhöhle, der vorderen Siebbeinzellen und des Ductus naso-frontalis. Mit erläuterndem Text und Bemerkungen über die Behandlung der Stirnhöhleneiterung. Von Prof. Dr. **Arthur Hartmann** in Berlin. In Mappe. 12 Tafeln. M. 16.—.

Zur Differentialdiagnose von Dermatosen und Lues bei den Schleimhauterkrankungen der Mundhöhle und oberen Luftwege. Von Dr. **G. Trautmann** in München. M.4.60.

Wesen und Wert der Homerischen Heilkunde. Von Professor Dr. **O. Körner** in Rostock. M. —.80.

Schwindel. Von Dr. **Rud. Panse** in Dresden. M. 1.20.

Die entzündlichen Erkrankungen der Stirnhöhlen und ihre Folgezustände. Von Professor Dr. **H. Kuhnt** in Königsberg. M. 8.60.

Die bösartigen Geschwülste des Kehlkopfes und ihre Radikalbehandlung. Von Dr. **J. Sendziak** in Warschau. M. 7.—.

Klinische Beiträge zur Ohrenheilkunde. Von Dr. **O. Brieger** in Breslau. M. 7.—.

Die Verletzungen der Nase und deren Nebenhöhlen nebst Anleitung zur Begutachtung ihrer Folgezustände. Von Dr. **Fr. Röpke** in Solingen. M. 4.60.

Verlag von J. F. BERGMANN in Wiesbaden.

Die Ohrenheilkunde der Gegenwart

und ihre Grenzgebiete.

Herausgegeben von Professor Dr. **Otto Körner** in Rostock.

I. Band: **Die eitrigen Erkrankungen des Schläfenbeins.** Von Professor Dr. **O. Körner** in Rostock. M. 7.—, geb. M. 8.—.

II. Band: **Die Berufskrankheiten des Ohres und der oberen Luftwege.** Von Dr. **Fr. Röpke** in Solingen. M. 5.—, geb. M. 6.—.

III. Band: **Die otitischen Erkrankungen des Hirns, der Hirnhäute und der Blutleiter.** Von Prof. Dr. **O. Körner** in Rostock. **Vierte** vollständig umgearbeitete Auflage mit Nachträgen. Mit 5 Tafeln und 1 Textabbildung. M. 10.—, geb. M. 11.—.

IV. Band: **Die Otosklerose.** Von Professsor Dr. **Denker** in Erlangen. Mit 11 Abbildungen. M. 4.60. geb. M. 5.60.

V. Band: **Die Verletzungen des Gehörorgans.** Von Geheimerat Professor Dr. **A. Passow** in Berlin. Mit 41 Textabbildungen und 4 Tafeln. M. 9.60, geb. M. 10.60.

VI. Band: **Die Eiterungen des Ohrlabyrinths.** Von Professor Dr. **Friedrich** in Kiel. Mit 25 zumeist farbigen Tafeln. M. 9.60, geb. M. 10.60.

Grundzüge der Anatomie und Pathogenese der Taubstummheit. Von Prof. Dr. **F. Siebenmann** in Basel. M. 3.60.

Handatlas der Operationen am Schläfenbein. Von Professor Dr. **Gerber** in Königsberg. Mit 10 Tafeln und 9 Textabbildungen. M. 8.—.

Das Gehörorgan und die Sprechwerkzeuge der Papageien.

Von Prof. Dr. **A. Denker** in Erlangen. 4°. Mit 10 Tafeln in Mappe. M. 25.40.

Über die funktionelle Prüfung des menschlichen Gehörorgans. Von Professor Dr. **Fr. Bezold** in München. 3 Bände. M. 17.50.

Lehrbuch der Ohrenheilkunde für Ärzte und Studierende.

In 32 Vorträgen von Prof. Dr. **Fr. Bezold** in München. Mit 75 Textabbildungen und 1 Tafel. geb. M. 9.—.

Verlag von J. F. Bergmann in Wiesbaden.

Soeben erschien:

Lehrbuch

der

Ohren-, Nasen- und Kehlkopf-Krankheiten.

Nach klinischen Vorträgen für Studierende und Ärzte

von

Dr. Otto Körner,

o. ö. Professor der Medizin und Direktor der Universitäts-Ohren- und Kehlkopf-Klinik in Rostock.

Zweite, völlig umgearbeitete und vermehrte Auflage des Lehrbuches der Ohrenheilkunde.

Mit 200 Textabbildungen und 1 Tafel.

Preis geb. Mk. 10.60.

Verlag von J. F. BERGMANN in Wiesbaden.

Zeitschrift für Ohrenheilkunde

und für die

Krankheiten der Luftwege.

In deutscher und englischer Sprache
herausgegeben von

Hermann Knapp
in New-York

Otto Körner
in Rostock

Arthur Hartmann
in Berlin

Urban Pritchard
in London

Gustav Killian
in Freiburg i. B.

Aus der Einführung:

Zahlreiche an die Redaktion gelangte Wünsche unserer Mitarbeiter und Leser haben uns zu dem Entschlusse gebracht, das wissenschaftliche Arbeitsfeld unserer Zeitschrift wesentlich zu erweitern. Wir möchten der Tatsache Rechnung tragen, dass die Ohrenheilkunde innigst mit der Rhinologie verbunden ist und diese selbst wieder unmöglich von der Laryngologie getrennt werden kann. Auch ist es wohl niemand verborgen geblieben, dass die Rhino-Laryngologie in neuerer Zeit neu aufgeblüht ist und sich der Erkrankungen der gesamten Luftwege einschliesslich der Bronchien sowie der Speisewege bis zum Magen bemächtigt hat, wozu noch ihre ausgedehnten und interessanten Grenzgebiete kommen, welche sie mit fast allen Zweigen der Medizin in innige Beziehung bringen. Demgemäfs haben wir beschlossen, das Arbeitsbereich unserer Zeitschrift auf die gesamte moderne Rhino-Laryngologie auszudehnen. Die Redaktion über die bezüglichen Arbeiten hat Herr Professor Dr. Gustav Killian in Freiburg im Breisgau übernommen.

Dieser Neuerung entsprechend musste auch der Titel unserer Zeitschrift eine andere Fassung erhalten. Die Bezeichnung» Zeitschrift für Ohrenheilkunde« war dabei aus historischen und praktischen Gründen beizubehalten. Die Ausdehnung auf die Rhino-Laryngologie haben wir durch den Zusatz »und für die Krankheiten der Luftwege« angedeutet.

Eine Vergrösserung des Umfanges der einzelnen Bände und eine schnellere Aufeinanderfolge ist zunächst nicht beabsichtigt.

Die Zeitschrift erscheint in Bänden (von 4 Heften à 16 Mark).
——— Jährlich erscheinen 1—2 Bände. ———